CASO CLÍNICO

Escroto agudo postraumático como forma de presentación de rabdomiosarcoma embrionario paratesticular: diagnóstico ecográfico

E. Rangel Villalobos, F. Roldán Lora, A. Canabal Berlanga, AI. Jiménez Lorente*, A. Blanco Yun

Servicios de Radiodiagnóstico y *Cirugía Pediátrica
Hospital Virgen Macarena

RESUMEN

El rabdomiosarcoma es el sarcoma de tejidos blandos más frecuente en la infancia, destacando el subtipo embrionario como el más común en el tracto genitourinario. Su diagnóstico, en general, resulta difícil debido a que la clínica y la radiología son inespecíficas.

Presentamos dos casos de pacientes diagnosticados de rabdomiosarcoma paratesticular confirmados anatomopatológicamente. Ambos corresponden a pacientes de tres y seis años respectivamente, con escroto agudo clínico, tras un traumatismo banal. Describimos los hallazgos radiológicos de ecografía convencional y ecografía Doppler.

Destacamos la forma de presentación inusual como escroto agudo postraumático cuyo conocimiento evitará interpretaciones erróneas, remarcando los datos que en su conjunto nos pueden orientar hacia el diagnóstico precoz, lo que resulta fundamental, ya que se trata de una neoplasia potencialmente fatal si no se diagnostica y trata rápidamente.

Palabras clave. Rabdomiosarcoma. Escroto. Ecografía. Doppler. Neoplasias escrotales.

PARATESTICULAR EMBRIONARY RHABDOMYOSARCOMA: POSTRAUMATIC ACUTE SCROTUM FORM. DIAGNOSIS USEFULNESS IN THE METHOD SONOGRAPHY

ABSTRACT

The rhabdomyosarcoma is the most common soft tissue sarcoma in childhood and, in the genitourinary tract, the most common sarcoma is the embryonal subtype. Its diagnosis is difficult due to a clinical and radiology unspecified.

We have studied two patients, which were confirmated pathologically of a paratesticular rhabdomyosarcoma diagnosis. These patients aged three and six years respectively, suffered from acute scrotum due to a banal trauma. We describe the radiologist studies in the conventional and Doppler sonography.

We would like to emphasize that the postraumatic acute scrotum is an uncommon form, but with a good knowledge about it, we would prevent to make wrong studies.

As we are conscious of this need, our purpose is the diagnosis in time, because the postraumatic acute scrotum forms, if not detected soon, could be transformed in a fatal neoplasm.

Key words. Rhabdomyosarcoma. Scrotum. Sonography. Doppler. Scrotum neoplasm.

INTRODUCCIÓN

Los tumores paratesticulares representan sólo el 4% de los tumores escrotales, se localizan en el cordón espermático en el 75% de casos y son excepcionalmente malignos, salvo en la infancia donde el 30% de los tumores de cordón son malignos destacando el rabdomiosarcoma embrionario, que es la neoplasia escrotal maligna más frecuente en niños menores de cinco años. Suele tener una localización intracanalicular, con un crecimiento rápido e invasivo tanto hacia el cordón espermático como hacia la pared escrotal y el testículo.

OBSERVACION CLÍNICA

Caso 1: paciente de 3 años con antecedentes de aumento rápidamente progresivo e indoloro del tamaño escrotal tras un traumatismo banal y diagnóstico clínico de hematocele, pendiente de intervención reglada, que nos es remitido desde el Servicio de Cirugía Pediátrica de nuestro Centro por sospecha de masa escrotal sólida.

En ecografía de la región escrotal derecha se confirma la existencia de una masa sólida hipoecoica e inhomogénea de unos 4 x 3 cm que ocupa el cordón espermático y el escroto, con un área anecoica central de contenido líquido denso. No se identificó el testículo (fig. 1). En el estudio con ecografía duplex-doppler color, se demuestra hipervascularización del componente sólido tumoral con flujo arterial de baja resistencia (fig. 2). En el estadiaje se encontraron adenopatías inguinales homolaterales.

El paciente fue intervenido quirúrgicamente y en la cirugía se encontró un escroto muy aumentado de tamaño sin que la masa se delimitase claramente del testículo, por lo que se realizó una orquiectomía radical. El estudio anatomopatológico fue de rabdo-

Figura 1. Caso 1. Ecografía escrotal en modo B. Masa escrotal de unos 4 x 3 cm, heterogénea, de aspecto sólido, con zona central hipoanecoica, sugestiva de necrosis intratumoral (T).

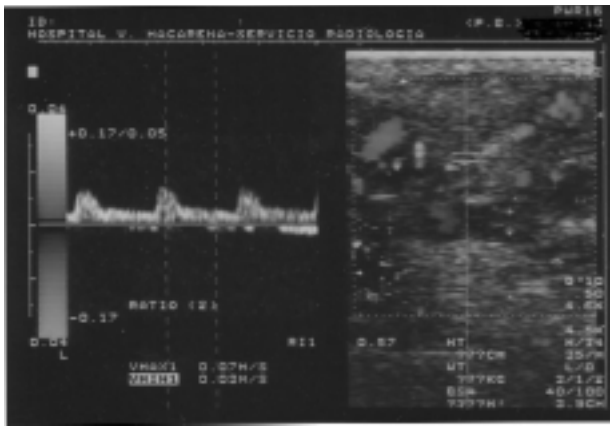

Figura 2. Caso 1. Duplex-doppler color con hipervascularización y flujo arterial de baja resistencia en la porción sólida de la tumoración.

miosarcoma embrionario sin extensión a las adenopatías regionales, las cuales presentaban una linfadenitis crónica con histiocitosis sinusal.

Caso 2: paciente de 6 años que acude a Urgencias de Pediatría de nuestro hospital por tumefacción escrotal dolorosa de tres días de evolución tras un traumatismo que los familiares refieren sin importancia (fig. 3).

En el estudio ecográfico en modo B se identificaba la bolsa escrotal derecha aumentada de volumen y ocupada por una lesión sólida predominantemente hiperecogénica de 3 x 2,5 cm que desplazaba el testículo medialmente (fig. 4). Se completó el estudio radiológico mediante radiografía de tórax, ecografía abdominal, gammagrafía ósea y TC de tórax y abdomen que fueron normales. Se trató quirúrgicamente mediante orquiectomía y la anatomía patológica confirmó la existencia de un rabdomiosarcoma paratesticular subtipo embrionario sin extensión extraescrotal.

Ambos pacientes recibieron tratamiento quimioterápico tras la cirugía y no han existido recidivas hasta la fecha.

DISCUSIÓN

Los tumores de partes blandas extraesqueléticos forman un grupo heterogéneo de neoplasias que se clasifican anatomopatológicamente en función del tejido al que se asemejan, independientemente del tejido sobre el que se originen. La incidencia de los tumores malignos es aproximadamente del 1% de todas las neoplasias malignas[1].

En la infancia, el rabdomiosarcoma es el sarcoma de tejidos blandos más común. Constituye el 4-8% de todos los tumores malignos en menores de 15 años y el 10-25% de todos los sarcomas de partes blandas[1]. El 75% de los rabdomiosarcomas debutan antes de los 5 años de edad, con un pico de incidencia entre 2-6 años. La relación hombre/mujer es de 2/1. Otros tumores malignos de partes blandas pediátricos son raros e incluyen las metástasis de neuroblastoma, el fibrosarcoma, neurofibrosarcoma, leiomiosarcoma y liposarcoma[2].

Los rabdomiosarcomas se originan en el mesénquima indiferenciado de cualquier parte del cuerpo y no en el músculo estriado. Histológicamente existen tres tipos: embrionario (75%), alveolar (15%) y pleomórfico (10%). Los tipos embrionario y alveolar tienen diferente propensión por el sitio de origen y distinto potencial metastásico, además de importantes diferencias genéticas. El rabdomiosarcoma embrionario ocurre en niños y adolescentes, es más frecuente en cabeza y cuello, tracto genitourinario, y sólo un 30% en extremidades y troncular. Tiene mejor pronóstico que el tipo alveolar y se asocia a alteraciones genéticas en el brazo corto del cromosoma 11. Existe un subtipo polipoideo o sarcoma botrioide ("racimo de uvas") que se presenta fundamentalmente en vísceras huecas, sobre todo vejiga y vagina. El rabdomiosarcoma alveolar aparece en

Figura 3. Caso 2. Fotografía clínica del paciente. Escroto aumentado de tamaño, a tensión, con testículo desplazado caudalmente.

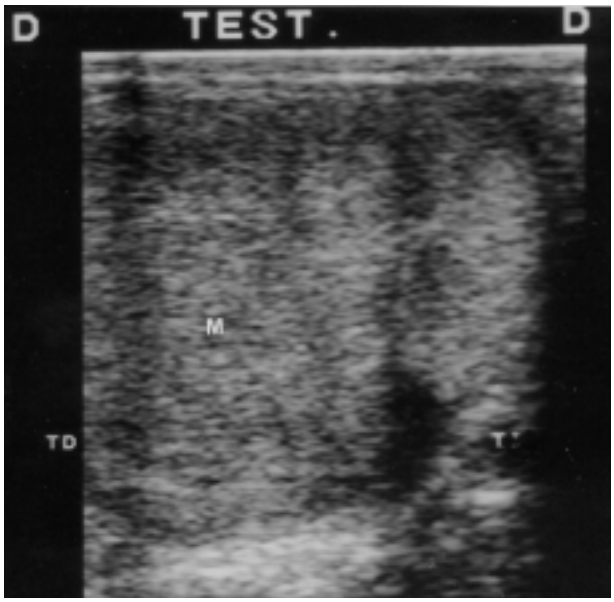

Figura 4. Caso 2. Ecografía escrotal en modo B. Testículo (T) rechazado medialmente por una lesión escrotal de apariencia sólida, homogénea e hiperecogénica, de márgenes irregulares, de unos 3 x 2,5 cm (M).

niños mayores, adolescentes y adultos jóvenes; es más agresivo; a menudo debuta como enfermedad metastásica y su sitio de origen más frecuente son las extremidades, tronco y periné. Se asocia genéticamente con la translocación[2-13]. La forma pleomórfica afecta a adultos y se presenta como una masa de partes blandas en extremidades, a veces con pequeñas calcificaciones.

Dentro de la localización genitourinaria, los lugares de asiento más comunes son: trígono, próstata, vesículas seminales, cordón espermático, vulva, vagina, cervix, útero (originándose en el mesénquima de restos del seno urogenital). En mujeres el lugar más común es la vagina, mientras que en hombres es la vejiga urinaria[1].

Los síntomas clínicos son inespecíficos y varían según la localización. Cuando se origina en el cordón espermático suele palparse como una masa indolora, pudiendo debutar como escroto agudo por necrosis o hemorragia intratumoral[3].

La ecografía es útil como método inicial de evaluación, por su rapidez, bajo coste, inocuidad y accesibilidad. Puede determinar el tamaño, localización, naturaleza quística o sólida de lesiones únicas o múltiples y su relación con estructuras vecinas. Sin embargo, las características ecográficas de las diferentes masas de tejidos blandos no son específicas; varían considerablemente entre lesiones e incluso dentro de una misma lesión, existiendo un claro solapamiento entre lesiones benignas y malignas, por lo que no es posible establecer un diagnóstico preciso[4].

En ecografía, los rabdomiosarcomas paratesticulares suelen mostrar una ecogenicidad homogénea similar al testículo con áreas más o menos hipoecoicas, dependiendo del grado de necrosis o hemorragia. En cualquier caso, se han descrito cuatro patrones ecográficos relacionados con los sarcomas mesenquimatosos (incluyendo el rabdomiosarcoma):

a) Masa hiperecogénica con zonas anecogénicas internas.
b) Masa hipoecogénica con zona central quística.
c) Masa hiperecogéncia homogénea.
d) Masa hipoecogénica homogénea[5].

La utilización de la ecografía duplex-doppler color aporta información acerca de la presencia de vascularización intralesional y el patrón de flujo tumoral. Aunque no puede establecer un diagnóstico específico, la presencia de suplencia vascular en el interior de una lesión excluye el diagnóstico de absceso o hematoma y la existencia de flujo arterial de baja resistencia con diástole alta y mantenida apoya la sospecha de malignidad[6-8].

El estadiaje de estos tumores se basa en la extensión de la enfermedad. Los rabdomiosarcomas son muy invasivos e infiltran extensivamente en músculo y otros tejidos blandos adyacentes, extendiéndose tanto por vía linfática como hematógena. En general presentan metástasis linfáticas en un 8-38%, metástasis óseas distantes en un 20% y pulmonares en un 40%.

El pronóstico varía según el estadiaje, la excisión quirúrgica completa y el subtipo histopatológico, todo lo cual va a determinar la multimodalidad terapéutica. La supervivencia a los 5 años es del 14-40% si se realiza cirugía radical y del 60-90% a los tres años si se asocia a quimio y radioterapia[1].

La TC y RM de abdomen y pelvis deben realizarse en la estadificación de estos tumores, especialmente del tracto genitourinario y pelvis. La gammagrafía ósea y la TC de tórax también se aconsejan por la propensión a metastatizar en huesos y pulmón[2, 9]. La angiografía no es generalmente necesaria para el diagnóstico y suele mostrar un tumor difusamente vascularizado[1].

La apariencia del rabdomiosarcoma embrionario es similar a la de otras lesiones de tejidos blandos. Cuando se origina en el cordón espermático tiende a extenderse al escroto y englobar al testículo, pudiendo confundirse con hematomas o abscesos escrotales. La diferenciación entre procesos benignos y malignos es con frecuencia difícil, pero el radiólogo debe estar en alerta ante la posibilidad de esta neoplasia. Dado que los sarcomas tienen tendencia a la necrosis central con cavitación y hemorragia, no es rara la presentación clínica como escroto agudo. Cuando se encuentra un patrón ecográfico de masa escrotal sólida con signos de necrosis en un niño se debe sugerir como primera posibilidad el rabdomiosarcoma embrionario.

En nuestros casos, la ecografía convencional y la ecografía doppler orientaron el diagnóstico, que se confirmó mediante el estudio anatomopatológico.

AGRADECIMIENTOS

A Mª Isabel Rangel Villalobos, hermana de la primera autora de este trabajo, por su inestimable colaboración en la traducción al inglés del resumen del mismo.

BIBLIOGRAFIA

1. Dahnert W. Radiology review manual. 4ª ed. Baltimore: Williams&Wilkins;1999. p.744-6.
2. Merten DF, Gold SH. Radiologic staging of thoracoabdominal tumors in childhood. *Rad Clin North Am* 1994;32:133-150.
3. McAlister MH. Male genital tract. En: Siegel MJ, ed. Pediatric sonography. Segunda edición. New York: Raven Press;1995. p.479-512.
4. Frates MC, Benson CB, Di Salvo DN *et al*. Solid extratesticular masses evaluated by sonography: pathologic evaluation. *Radiology* 1997;204:43-6.
5. Mittelstaedt. Ecografía General. Cap 16;1998. p.1133-45.
6. Krandsdorf MJ, Jelinek JS, Moser RP. Imaging of soft tissue tumors. *Rad Clin Nort Am* 1993;31:359-72.
7. Luker GD, Siegel MJ. Pediatric testicular tumors. Evaluation with gray-scale and color Doppler US. *Radiology* 1994;191:561-4.
8. Boechat MI. Magnetic resonance imaging of the pediatric pelvis. *Rad Clin Nort Am* 1992;30:807-16.
9. Rumak. Diagnóstico por Ecografía. 1999;(I):791-891.