

Síndrome de Silver Russel: diagnóstico molecular.

Acosta Gordillo L., Espino Aguilar R., López-Canti Morales LF.

Unidad de Endocrinología Pediátrica. Hospital Universitario Nuestra Señora de Valme. Sevilla.

Dir. Corresp.: Acosta Gordillo L.: acostagordillo.laura@gmail.com

Resumen: El síndrome de Silver Russel es una enfermedad genética poco común que se caracteriza por retraso de crecimiento intrauterino, hemihipertrofia o asimetría de miembros y facies característica. Su amplio espectro de manifestaciones clínicas hace de esta enfermedad una patología de difícil diagnóstico. Actualmente, la aplicación de técnicas de genética molecular ha supuesto un avance en el diagnóstico de esta entidad. Presentamos el caso de un paciente diagnosticado de Silver Russel con estudio de genética molecular.

Palabras clave: síndrome de Silver Russel, hemihipertrofia, asimetría, retraso de crecimiento intrauterino.

Abstract: Silver Russel's syndrome is a genetic slightly common disease that is characterized by delay of intrauterine growth, hemihipertrofia or extremities' asymmetry and unusual face. His wide spectrum of clinical manifestations does of this disease a pathology of difficult diagnosis. Nowadays, the application of technologies of molecular genetics has supposed an advance in the diagnosis of this entity. We show the case of a patient diagnosed of Silver Russel with study of molecular genetics.

Key words: Silver Russel's syndrome; hemihipertrofia; asymmetry; delay of intrauterine growth.

Recibido: 16-01-2011 Aceptado: 05-02-2011

Vox Paediatrica 2011; XVIII(1):93-96

Introducción

El síndrome de Silver Russel (SRS) es una entidad con unas manifestaciones clínicas y alteraciones genéticas muy heterogéneas donde no suele faltar un importante retraso en el crecimiento pre y postnatal, asimetría corporal con un fenotipo facial típico (cara triangular) y relativa macrocefalia¹.

Fue descrito por primera vez en 1953 por Silver^{2,3}, quien aportó 2 casos de niños de muy bajo peso de nacimiento, baja talla, asimetría corporal y alteraciones en el desarrollo gonadal. Un año después Russel⁴ des-

cribió los casos de 5 pacientes de los que sólo dos presentaban asimetría. Posteriormente añadió la presencia de rasgos craneofaciales característicos no descritos con anterioridad: frente amplia con cara pequeña, ojos muy abiertos con pestañas largas, boca pequeña con labios finos, comisuras labiales desviadas hacia abajo, hipoplasia mandibular y clinodactilia del quinto dedo de ambas manos. De todas las características resaltadas, los hallazgos que se han observado con más frecuencia son: bajo peso de nacimiento, baja talla, asimetría facial y/o corporal, manchas café con leche, las alteraciones craneofaciales descritas por Russel y un

perímetro craneal desproporcionadamente grande en relación con el peso (*macrocefalia relativa*).

Desde su descripción, en 1953, hasta la actualidad, no hemos dispuesto de un diagnóstico definitivo del SRS, obtenido actualmente gracias a los conocimientos y avances aportados por la genética molecular. Se ha relacionado con diferentes alteraciones cromosómicas. La disomía uniparental materna del cromosoma 7 (*UPD7*) es la causa en el 10% de los casos^{5,6}. Se han hallado mutaciones genéticas o epigenéticas en el 35% de pacientes con SRS que afectan a la impronta de la región cromosómica 11p15.5, región que guarda una estrecha relación con el síndrome de **Beckwith Wiedemann**. En esta región se han descrito mutaciones puntuales en distintos genes implicados como son *GRB10* (7p11-p12), *MEST* (7q32), *IGF2*, *ICR1* y *H19* (11p15)⁷.

Presentamos el caso de un paciente con SRS derivado por asimetría de miembros inferiores.

Caso clínico

Varón de 8 meses remitido por su pediatra para valoración endocrinológica por retraso de crecimiento, hemihipertrofia de miembro inferior derecho y macrocefalia relativa.

- **Antecedentes personales:** primer hijo de una pareja sana no consanguínea, fruto de gestación única. Embarazo que cursa sin patología de interés. Parto

espontáneo a la 36+3 semana de gestación. Al nacimiento exploración normal, peso de recién nacido 2.590 g (P50), longitud 46 cm (-0.5 DS). Durante el período neonatal recibe lactancia materna exclusiva con una mala ganancia ponderal. Presenta desarrollo psicomotor adecuado a su edad. No ha padecido infecciones ni enfermedades de interés.

- **Exploración física:** A los 8 meses se aprecia durante la exploración asimetría de miembros inferiores con hemihipertrofia de miembro inferior derecho. Desproporción craneofacial, con una cara pequeña y triangular, y frente prominente dando la impresión de tener una macrocefalia relativa (**Figura 1 y 2**). Presenta desarrollo psicomotor adecuado a su edad en este momento. Ausencia de teste derecho en bolsa escrotal. No se encuentran otros rasgos significativos en el resto de la exploración. Los datos antropométricos a los 8 meses son peso 5.830 g (-2.6 DS), longitud 62.5 cm (-3 DS) y perímetro craneal 44.8 cm (P25).
- **Pruebas complementarias:** se realizan exámenes de laboratorio (hemograma, bioquímica, TSH, T4L, IGF-1, anticuerpos de enfermedad celíaca) que fueron normales. En la ecografía abdominal no se encuentran datos de interés. Con la sospecha clínica de SRS, se procedió al estudio molecular hallando una hipometilación parcial del dominio de impronta génica *H19/IGF2* del cromosoma 11p15.5, lo que confirmó el diagnóstico inicial de SRS.

Figura 1

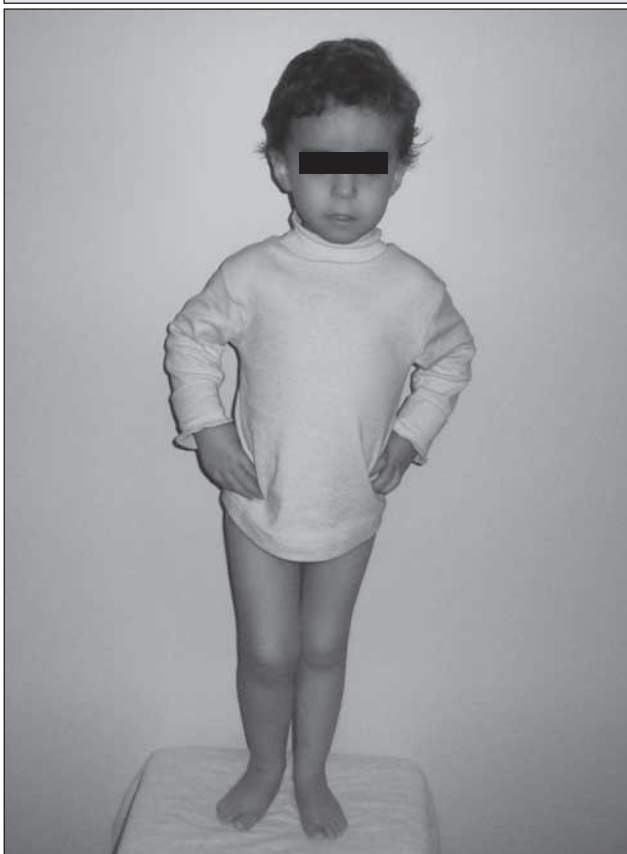
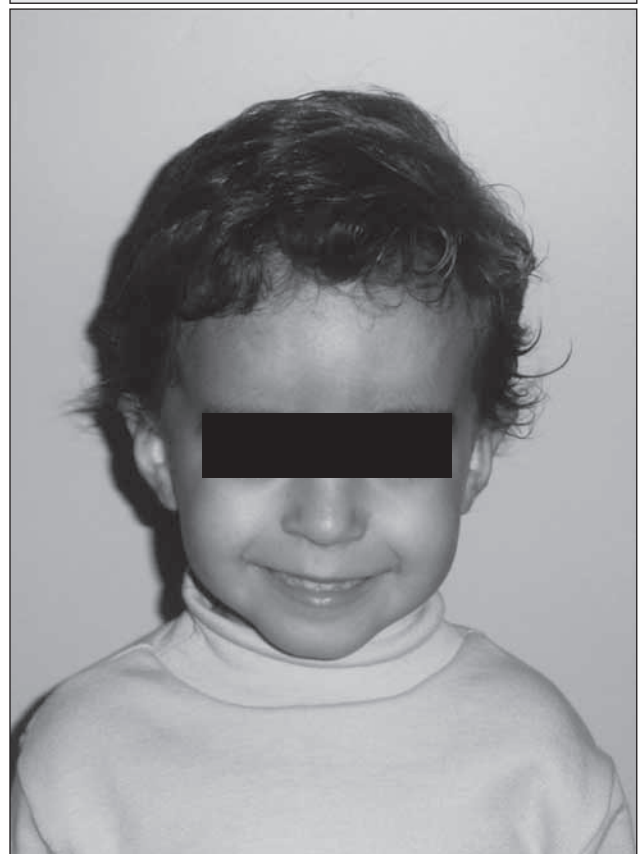
Figura 2



- **Evolución del paciente:** edad actual 3 a 7 m. Desde la primera visita se ha mantenido siempre por debajo de P5 con un peso de 10.450 Kg. (-2.08 DS), talla 86.2 cm (-3.47 DS) y VC 5.32 cm/año (P4, -1.82 DS). EL desarrollo psicomotor continua siendo adecuado a su edad. La criptorquidia derecha está pendiente de cirugía correctora. La edad ósea actual de 2 a 6 m, inferior a su edad cronológica.

Discusión

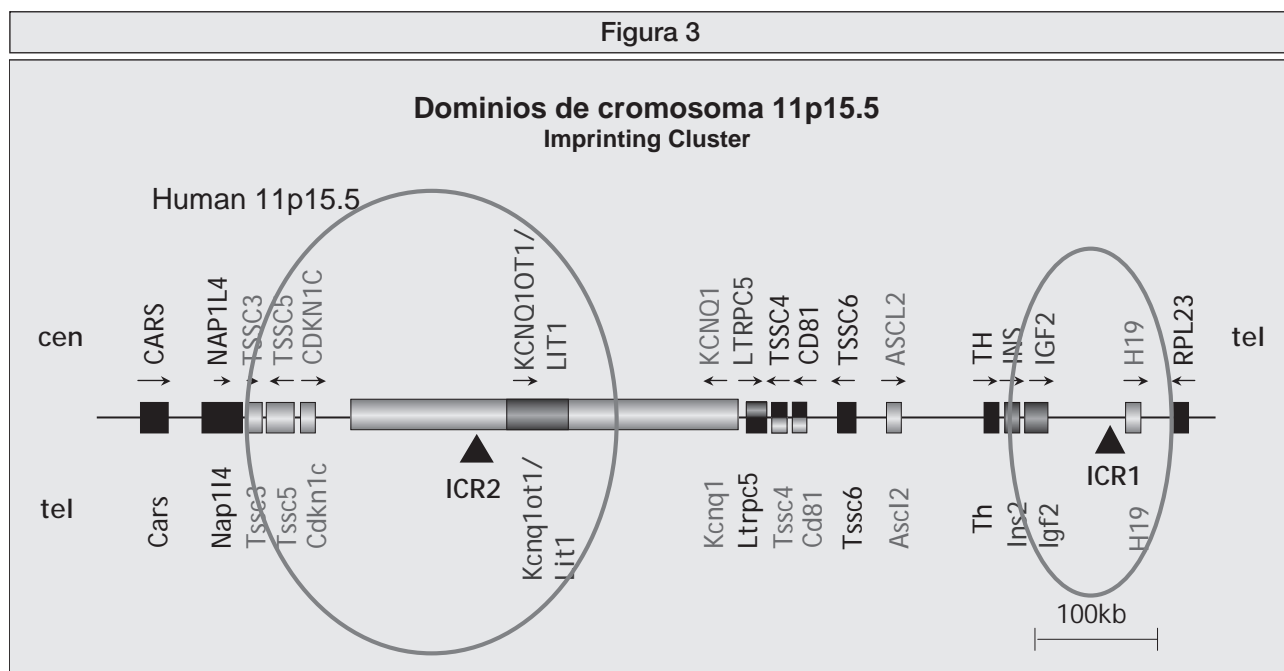
La variabilidad de la presentación de los criterios diagnósticos es responsable de la dificultad del diagnóstico del síndrome de Silver Russel. A pesar de que el SRS es en términos clínicos fácilmente reconocible, los criterios diagnósticos de éste siguen siendo inconsistentes, dada la variabilidad con la que las diferentes alteraciones aparecen en los pacientes afectados. La dificultad diagnóstica se deriva del hecho de ser un síndrome que abarca un amplio espectro de pacientes, desde casos muy graves e inconfundibles, a casos leves, difíciles de diferenciar de la normalidad^{6,8}. Se incluye como criterio obligatorio la asimetría de extremidades, que por otra parte constituye uno de los rasgos más característicos en este cuadro. En los últimos estudios realizados se consideraba el diagnóstico de SRS cuando estaban presentes al menos tres de los siguientes hallazgos⁵:

1. Bajo peso de nacimiento (<2 DS).
2. Baja estatura en el momento del diagnóstico.
3. Apariencia craneofacial según lo descrito por Russel.
4. Asimetría de extremidades.
5. Clinodactilia.

Comprobamos en el presente caso como el paciente tiene al nacimiento un peso y longitud dentro de la normalidad, a diferencia de la asociación habitual a este síndrome, de este modo se muestra una vez más la gran variabilidad de sus manifestaciones clínicas.

En el SRS la mayoría de los casos son esporádicos, sin embargo se ha descrito la aparición de casos familiares lo que ha sugerido la posibilidad de transmisión hereditaria. Al igual que la variedad de manifestaciones en la presentación clínica, en el SRS existe un amplio espectro de mutaciones y alteraciones en las bases genéticas que justifican la aparición de este síndrome. Se ha asociado con diversas alteraciones cromosómicas: cariotipo 47XXX⁹, translocaciones 17;20 y 1;17; deleciones: 8q11-q13 y 17q22-q24, deleción del brazo corto del cromosoma 18 y mosaicos trisomía 18/normal o triploidía/normal. Los autores calculan que el 35% de las personas con SRS presentan defectos de impronta 11p15 como resultado de epimutación de duplicación ICR1 materna de 11p15. También la pérdida de metilación paterna en el H19-IGF2 (ICR1) puede ser la causa subyacente en un número importante de casos de SRS⁷. Este tipo de alteración genética es lo que encontramos en el caso clínico que hemos presentado (**Figura 3**).

Varios estudios han demostrado, en aproximadamente el 10 % de los pacientes, la existencia de una disomía uniparental materna del cromosoma 7⁵, por lo que se pensó en la posibilidad de que una mutación en un gen de dicho cromosoma fuese responsable de las características fenotípicas de la enfermedad. La aplicación posterior de técnicas genéticas de alta resolución ha identificado un gen candidato (GRB10) en una pequeña duplicación submicroscópica en 7p11.2-p13, comprobando su efecto supresor en el crecimiento¹⁰.



Conclusión

Desde la aparición de la genética molecular, la aplicación de sus técnicas ha permitido el diagnóstico de certeza de considerables casos de SRS que por su amplio espectro de manifestaciones clínicas hacía de este síndrome una patología de difícil diagnóstico clínico.

Es importante establecer el diagnóstico lo más precozmente posible. En nuestro caso, fue a los 8 meses de edad, para instaurar medidas terapéuticas en la que participen especialistas en ortopedia, psicología, medicina física y rehabilitación, así como la realización de consejo genético en aquellos casos en los que se sospeche un patrón hereditario.

Bibliografía

1. Martínez AM, Teixeira MJ, Saraiva HP et al. Síndrome de Russel-Silver. *An Esp Pediatr* 2001; 54: 591-594.
2. Silver HK, Kiyasu W, George J, Deamer WC. Syndrome of congenital hemihypertrophy, shortness of stature, and elevated urinary gonadotrophins. *Pediatric* 1953; 12: 368-375.
3. Silver HK. Asymetry, short stature, and variations in sexual development. A syndrome of congenital malformations. *Am J Dis Child* 1964; 107: 495-515.
4. Russell A. A syndrome of intra uterine dwarfism recognizable at birth with cranio-facial dysostosis, disproportionated short arms and other anomalies. *Proc Roy Soc Mec* 1954; 47:1040-1044.
5. Price SM, Stanhope R, Garret C, Preece MA, Trembath RC. The spectrum of Silver-Russell syndrome: a clinical and molecular genetic study and new diagnostic criteria. *J Med Genet* 1999; 36: 837-842.
6. Terán C, Terán C, Villarroel P. Síndrome de Russell-Silver, reporte de un caso. *Rev Soc Bol Ped* 2007 46 (1): 33-5.
7. Zeschnigk M, Albrecht B, Buiting K et al. IGF2/H19 hypomethylation in Silver-Russell syndrome and isolated hemihypoplasia. *EJHG* 2008; 16: 328-334.
8. Peinado A, Borja C, Narbona Le et al. Enanismo intrauterino y rasgos dismórficos: un caso de síndrome de Russel-Silver. *An Esp Pediatr* 2001; 54: 588-590.
9. Moreno F, Cardesa JJ, Espinosa J et al. Un caso de asociación del fenotipo del síndrome de Silver-Russell con cariotipo 47, XXX. *Rev Esp Pediatr* 1985; 41.5: 397-400.
10. Yoshihashi H, Maeyama K, Kosaki R, Ogata T, Tsukahara M, Goto Y et al. Imprinting of human GRB10 and its mutations in two patients with Russell-Silver syndrome. *Am J Hum Genet* 2000; 67: 476-482.