Notas Clínicas

Eventración diafragmática congénita y síndrome de Cimitarra

Olivar Gallardo A., Calero García MC.
Servicio de Pediatría, Hospital Juan Ramón Jiménez, Huelva, España
Servicio de Radiodiagnóstico, Hospital Juan Ramón Jiménez, Huelva, España

Dir. corresp.: *Olivar Gallardo A.: anaoliga@hotmail.com*

Resumen: La eventración diafragmática (ED) es una anomalía relativamente rara, definida como una elevación anormal de todo o de una parte de la lámina diafragmática intacta, abombando hacia el tórax por la presión de las vísceras abdominales. Las manifestaciones clínicas pueden ser diversas, desde síntomas respiratorios mínimos, como polipnea, tos o dolor torácico, a distres respiratorio severo que requiere soporte ventilatorio y/o síntomas gastrointestinales inespecíficos. La radiografía de tórax es el estudio diagnostico de elección, pero destacar la importancia de la TAC o RMN para el estudio de anomalías asociadas. La mayoría de los casos con ED requieren corrección quirúrgica siendo la plicatura diafragmática un procedimiento seguro y bien tolerado.

Palabras clave: Eventración diafragmática, síndrome de cimitarra, plicatura diafragmática.

Abstract: Eventration of the diaphragm is a relatively rare condition defined as an abnormal elevation of all or a portion of an attenuated but otherwise intact diaphragmatic leaf bending towards the thorax due to the pression of the abdominal visceras. Clinical manifestations are diverse ranging from mild respiratory symptoms, as tachypnea, cough, or thoracic pain, to respiratory distress requiring ventilatory support and/or mild gastrointestinal symptoms. Chest X-ray is the diagnostic study of choice, but CT scan or MRI is necessary to study associated anomalies. Most cases of ED will require surgical intervention and diaphragmatic plication is a safe procedure and well tolerated.

Key words: Diaphragmatic eventration, scimitar syndrome, diaphragmatic plication.

Recibido: 01-07-11 Aceptado: 06-10-11

Vox Paediatrica 2011; XVIII(2):64-70

Introducción

La eventración diafragmática **(ED)** es definida como una elevación anormal de todo o de una parte de la lámina diafragmática intacta, abombando hacia el tórax por la presión de las vísceras abdominales [1]. Este defecto puede ser congénito o adquirido, siendo la ED congénita causada por un defecto intrínseco del componente muscular del diafragma con una estructura flácida y movimiento anómalo del diafragma alterado. La ED adquirida es producida por algún trastorno en la inervación con músculo diafragmático estructuralmente normal, como tras intervención quirúrgica o tras traumatismos.

La incidencia de la eventración corresponde al 5% de todos los defectos congénitos diafragmáticos[2], siendo mas frecuente en el lado derecho, y excepcionalmente bilateral.

Caso Clínico

Paciente de 5 meses enviado a consulta de Digestivo por fallo de medro desde el primer mes de vida. Embarazo sin incidencias, parto a término, eutocico, peso RN 2800gr *(p7)*. Alimentado con lactancia artificial, vacunación correcta, no refiere infecciones respiratorias durante los primeros meses. Refiere tomas muy escasas desde el nacimiento de unos 60-70cc por tomas, con vómitos tras la ingesta cuando se aumenta la misma, y deposiciones semiblandas tras las tomas. Exploración: peso 5.350gr *(p<1-2.62DE)*, Talla 63cm *(p<1 -2.37DE)*, Perímetro cefálico 42.5cm *(p6 -1.6DE)*, escaso panículo adiposos y masas musculares hipotroficas, facies afilada, no se aprecian rasgos dismórficos, desarrollo psicomotor acorde a su edad cronológica *(5-6meses)*. Abdomen blando y depresible, no se palpan megalias. Se inicia estudio diagnostico, con hemograma, bioquímica con perfil hepático, lipidico y tiroideo normal, metabolismo del hierro, alfa 1 antitripsina y CPK normal, cariotipo normal, CMV *(PCR en orina)* negativo, test del sudor negativo, pHmetria e impedanciometria valores normales, ecografía abdominal sin hallazgos patológicos, estudio esófago-gastroduodenal con píloro alargado, espasmódico, con lenta evacuación de bario, endoscopia digestiva alta con biopsia de esófago y duodeno sin hallazgos patológicos, prick test a PLV + a lactoalbulmina. Durante este periodo se han realizado cambios de fórmulas en varias ocasiones *(sin lactosa, hidrolizados)*, así como tratamiento durante dos semanas con eritromicina y fórmula hipercalórica, sin mejoría clínica. Ante la persistencia de la clínica, sin recuperación de peso, y la normalidad de las pruebas realizadas se deriva para estudio cardiológico.

Fig. 1: *Radiografía AP de tórax mostrando una elevación del hemidiafragma derecho y mesocardia*

A la exploración destaca junto a escaso panículo adiposo, una leve taquipnea, no tirajes, punta cardiaca palpable en borde esternal inferior izquierdo, con palpación cardiaca desplazada a línea paraesternal derecha, corazón rítmico a buena frecuencia, no se aprecian soplos y 2ºR normal, aceptable entrada de aire bilateral en porción anterior de ambos hemitorax, con hipoventilación en base pulmonar derecha posterior. Ante la presencia de mesocardia, junto con la hipoventilacion, y no presentar estudios radiológicos de tórax previos, se solicita Rx tórax, con el resultado de opacidad redondeada en la mitad posteroinferior del hemitorax derecho que borra perfil diafragmático y con borde bien definido. Al mismo tiempo ante la sospecha de hernia diafragmática posterior se realiza estudio eco gráfico, visualizándose aparente integridad del hemidiafragma derecho aunque con elevación de la mitad posterior del mismo ascenso del hígado, compatible con eventración parcial diafragmática. Se realiza eco cardiografía, con resultado de mesocardio, situs solitus, concordancia auriculoventricular y ventriculoarterial, septo interauricular e interventricular integro, no dilatación de cavidades, rama pulmonar derecha hipoplasica **(RPD 4mm, RPI 6.5mm)**, no se consigue visualizar vena cava inferior (VCI) entrando en aurícula derecha (AD), ni venas pulmonares derechas en aurícula izquierdas.

Fig. 2: *Imagen de Tomografía axial con contraste, apreciándose drenaje de venas pulmonares derecha (flecha) a vena cava inferior, y parenquima hepático ocupando mas de la mitad del hemitorax derecho (☆)*

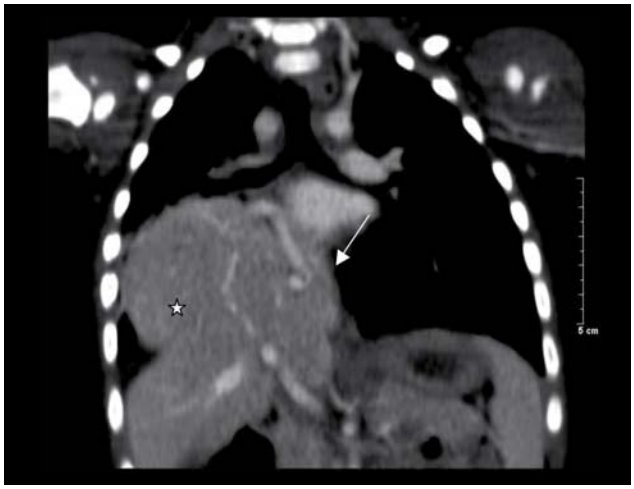

Ante estos datos se decide solicitar TAC con contraste para valoración de hipoplasia pulmonar y drenajes venosos sistémicos y pulmonares. TAC con contraste: tronco de arteria pulmonar de calibre normal, al igual que la arteria pulmonar izqdas y sus ramas, arteria pulmonar derecha hipoplasica, agenesia del bronquio y arteria lobar superior. Venas pulmonares derechas desembocando en porción horizontal de VCI. Pulmón derecho hipoplásico, con estructuras vasculares de menor calibre que en el contralateral. No se evidencia arteria sistémica ni otros signos que hagan sospechar secuestro. Gran parte del parénquima hepático se encuentra en los dos tercios posteriores de la cavidad torácica derecha, aparentemente rodeado en toda su extensión por hemidiafragma.

Se deriva a Cirugía Infantil para corrección quirúrgica de eventración diafragmática y se continúa controles cardiológico de drenaje venoso pulmonar anómalo parcial.

Fig 3: *Imagen de Tomografía axial en plano sagital, mostrando el recorrido atípico de vena cava inferior en la que drena una vena pulmonar derecha*

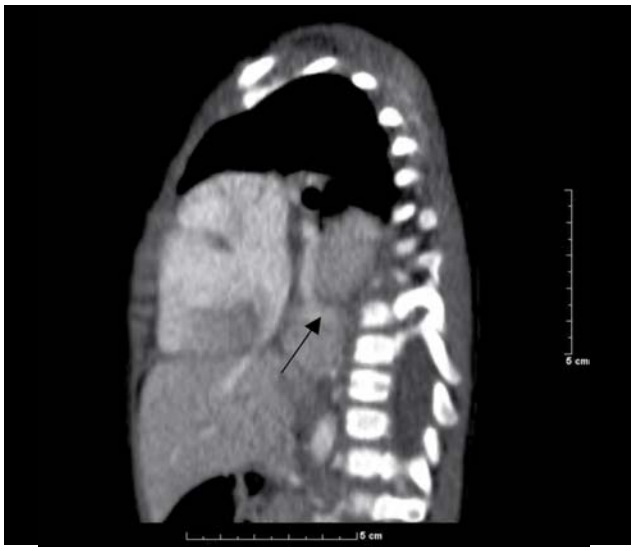

Discusión

En este artículo se expone el caso de un lactante con una malformación congénita inusual, como es el caso de una ED congénita, con una presentación poco frecuente, como es síntomas gastrointestinales inespecíficos y con estancamiento en la ganancia de peso.

La ED congénita puede aparecer asociadas a otras anomalías [3] como, **malformaciones broncopulmonares** *(malformación adenomatoidea quística, enfisema lobar congénito, secuestro pulmonar, quiste broncogénico, atresia traqueal o bronquial)*, **malformaciones cardiacas** *(dextrocardia, drenaje venoso anómalo, defectos septales, coartación de aorta)*, **gastrointestinales** *(hernia de hiato, duplicación esofágica, malrotación intestinal)*, **renales** *(riñón toracico, riñón pélvico, displasia renal)*, **anomalías musculoesqueléticas, enfermedades cromosomicas**,…

Las manifestaciones clínicas son fundamentalmente síntomas respiratorios, que pueden ir desde cuadros solapados de taquipneas, tos, distres respiratorio, dolor toracico, infecciones pulmonares de repetición, hasta cuadros de insuficiencia respiratoria severa. En otras ocasiones predominan los síntomas gastrointestinales como vómitos, u otros trastornos gastrointestinales inespecíficos, como la menor capacidad gástrica puesta de manifiesto en este caso clínico.

El estudio de elección es la radiografía de tórax en posición AP y lateral en supino [4], apreciando la elevación del diafragma y desviación del mediastino hacia el lado contralateral. En el caso expuesto tenemos asociado un síndrome de cimitarra, que consiste en drenaje anómalo de venas pulmonares derechas a VCI, hipoplasia del pulmón derecho y de la arteria pulmonar derecha con una anatomía traqueobronquial anómala *(agenesia de bronquio lobar superior)* y dextroposición cardiaca, que por el efecto ocupante de espacio, con desviación hacia la izqda, nos da como resultado una mesocardia, no presentando repercusión hemodinámica en la actualidad esta anomalía cardiaca, con flujo pulmonar y sistémico de relación inferior a 2:1. La TAC o RNM corrobora los hallazgos radiográficos, permitiendo hacer el diagnostico diferencial con otras patologías de la base pulmonar o del hemiabdomen superior ipsilateral, además de cuantificar el grado de compresión del parénquima pulmonar subyacente, la hipoplasia pulmonar y las anomalías asociadas [5].

Esta indicada cirugía en aquellos pacientes sintomáticos o para los que la altura del diafragma supera el 7º arco costal posterior. Se han propuesto varias técnicas quirúrgicas para la corrección de ED congénita siendo la **plicatura del diafragma** *(con o sin mallas bioprotésicas [6] añadidas)* la técnica mas usada, a través de vía abdominal en las izquierdas y vía torácica en las derechas, siendo una técnica segura y bien tolerada [7].

Otras técnicas son la resección parcial de un segmento central del diafragma con aproximación de los bordes de sección, y la fijación diafragmática a la 8º costilla. La **plicatura diafragmática a través de toracoscopia o plicatura con cirugía toracoscopica video-asistida** *(VATS "Video-Assisted Thoracoscopic Surgery")* es una reciente alternativa a la toracotomia convencional, con escaso numero de complicaciones y menor estancia hospitalaria[3]. Actualmente la mayor parte de los cirujanos lo realizan por vía toracoscópica o asistida por toracoscopia y muy pocos lo hacen por vía abdominal. No hay preferencia de la vía en función de la lateralidad de la lesión y no se reseca ninguna porción del diafragma, sino que se plica *(hay distintas maneras de plicatura)*.

Bibliografía

1. Fernández Sánchez A., Barrio Gómez de Agüero MI. Defectos embrionarios del diafragma, En: Cobos N., Perez-Yarza E.G. Tratado de Neumología Infantil, 1º edición, Madrid: Ediciones Ergon, 2003: 253-254.

2. Mederos ON., del Campo R., Barreras JC., Romero CA., Valdes J., Cantero A. Eventración diafragmática e hipotrofia pulmonar del adulto. Cir Esp 2004, 70: 64

3. Kabiri, El H., et al. "Right diaphragmatic eventration associated with dextrocardia, hypoplasia of the right lower pulmonary lobe, and agenesis of the inferior vena cava." Journal of thoracic and cardiovascular surgery 2007: 133: 1380-1381.

4. Garrido P. Acastello E. "Diaphragmatic eventration in children." Rev. Med. Clin. Condes 2009: 6: 776-781.

5. Yazici, M., et al. "Congenital eventration of the diaphragm in children: 25 years' experience in three pediatric surgery centers." European journal of pediatric surgery 2003: 13: 5: 298-301.

6. Gatzinsky, P. and V. Lepore. "Surgical treatment of a large eventration of the left diaphragm." European journal of cardio-thoracic surgery 1993: 7: 5: 271-274.

7. Jawad, A. J., A. Y. al-Sammarai and A. al-Rabeeah. "Eventration of the diaphragm in children." Journal of the Royal College of Surgeons of Edinburgh 1991: 36: 4: 222-224.