Casos y notas clínicas

Agenesia renal y anomalías mullerianas a propósito de dos casos

Suárez Chulián C [(1)], González Soria MD [(2)], Sánchez de la Vega R [(1)], Bueno Rodríguez MG [(1)], Morillo Gutiérrez B [(1)].
1.- CS Torreblanca. Distrito sanitario Sevilla
Consultorio Palmete. Distrito Sanitario Sevilla.
Autor para correspondencia: Mª Dolores González Soria. Correo electrónico: md.gonzalez.soria.sspa@juntadeandalucia.es

Recibido 20-7-2016 Aceptado: 28-9-2016

Vox Paediátrica 2016; XXIII (II): 47-50

Resumen: El desarrollo de los conductos mullerianos tiene una relación embriológica estrecha con el del sistema urinario. Esto explica la asociación entre anomalías urinarias y genitales, siendo la más frecuente la agenesia renal. En este artículo presentamos dos casos de Síndrome de Herlyn Werner Wunderlich (SHWW), como otro ejemplo de estas alteraciones.

El SHWW consiste en hemivagina obstruida, útero didelfo y anomalía renal ipsilateral. Sintomatología: dolor, masas pélvicas por obstrucción del sangrado menstrual, hemorragia uterina anormal, amenorrea primaria, hematometra y hematocolpos, abortos o partos prematuros. La resonancia magnética (RM) define el diagnóstico y su detección precoz evita complicaciones. Es necesario sospechar una alteración mulleriana cuando aparece dolor abdominal y masa después de la menarquia y especialmente cuando existan anomalías congénitas del sistema renal.

Palabras claves: Síndrome de Herlyn Werner Wunderlich, útero didelfo, hemivagina, malformaciones mullerianas, malformaciones renales.

Abstract: The development of the müllerian duct tract and the urinary system are closely related during the embryogenesis. This explains the association of anomalies involving both systems, being the renal agenesis the most frequent. Here we report two cases of Herlyn Werner Wunderlich (HWW) syndrome, as another example of these anomalies.

HWW syndrome is characterized by obstructed hemi-vagina, uterus didelphys and ipsilateral renal agenesis. The female patients have dysmenorrhea and irregular bleeding pattern, even primary amenorrhea, and present with pelvic pain, development of masses due to collections of blood in the pelvis, haematometra and haematocolpos, complicated with premature births and/or miscarriage. The diagnosis is established with magnetic resonance imaging (MRI), and prompt identification prevents complications. It is necessary to exclude these anomalies whenever a female presents with lower abdominal pain and a mass after menarche, especially when there are known malformations of the renal system.

Keywords: Herlyn Werner Wunderlich (HWW) syndrome, uterus didelphys, hemi-vagina, müllerian duct anomalies, kidney malformation.

Introducción

El Síndrome de Herlyn Werner Wunderlich (SHWW) es una anomalía congénita infrecuente del desarrollo de los conductos mullerianos. Consiste en la asociación de hemivagina obstruida y anomalía renal ipsilateral[1] también llamada síndrome OHVIRA (Obstructed HemiVagina and Ipsilateral Renal Anomaly), con útero didelfo.[1,2] Se diagnostica normalmente tras la menarquia presentándose con dolor y masas pélvicas por obstrucción del sangrado menstrual, hematocolpos, hematometra, hemorragia uterina anormal, amenorrea primaria, disfunción sexual, abortos o partos prematuros. Puede hacerse el diagnóstico al evaluar el tracto urinario.[3]

Purslow en 1922, fue el primero en presentar un caso de útero didelfo con hemivagina obstruida. Miller el mismo año presentó un caso de útero didelfo, hemivagina obstruida y agenesia renal ipsilateral.[4] En los últimos 20 años, han aumentado los casos diagnosticados por el avance de las pruebas de imagen. Hay descritos unos 180-200 casos en la bibliografía.[4,5,6,7,8.]

Casos clínicos

Caso 1

Niña de 12 años con agenesia renal derecha detectada a los 6 años, en seguimiento por nefrología. Menarquia a los 11 años con menstruación al mes y posteriormente bache menstrual.

En control ecográfico de nefrología dos meses tras la menarquia aparece "en margen uterino derecho estructura hipoecoica redondeada, avascular, apariencia quística con contenido sin calcificaciones y sin relación con anejos 5,6x5,7x6,7cm" que no aparecía en ecografías previas.

En reevaluación ecográfica recomendada se describen dos cuerpos uterinos como hallazgos de anomalía de fusión uterina, probable útero didelfo y estructura quística, posible hematocolpos por una de las vaginas obstruidas sin comunicación con las cavidades endometriales.

Tras presentar dolor en hipogastrio y secreción vaginal oscura es derivada a ginecología donde se solicita resonancia magnética (RM). Previamente a ésta presenta sangrado abundante con dolor que obliga a ingreso urgente. En ecografía se observan las malformaciones previas aunque sin estructura quística, sugerente de evacuación espontanea del hematocolpos. La RM confirma la existencia de útero didelfo, duplicidad del cérvix y vagina al menos en sus 2/3 proximales una de ellas, la derecha está ampliamente distendida en relación a hematocolpos previo. Figura 1

Con juicio clínico de útero didelfo con doble vagina, una de ellas con hematocolpos resuelto pero parcialmente semiobstruida, con dificultad para drenaje de sangre menstrual, se realiza laparoscopia diagnóstica con histeroscopia y vaginoscopia.

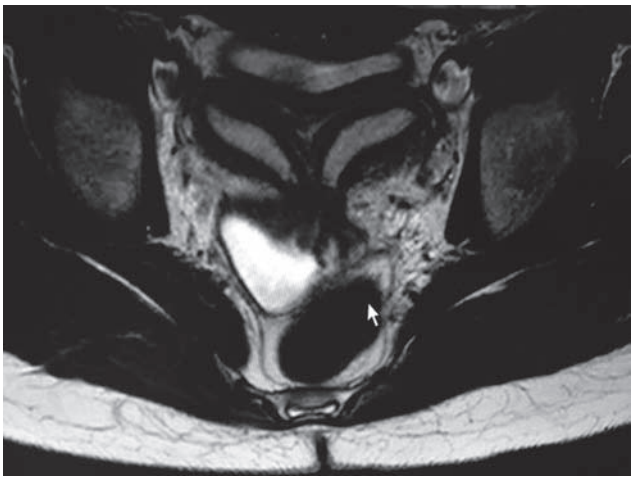

Figura 1

Actualmente en seguimiento por ginecología con actitud expectante.

Caso 2

Niña de 15 meses en seguimiento por agenesia renal derecha sospechada en ecografías prenatales. Las ecografías postnatales a los 16 y 17 días de vida confirman agenesia renal derecha y describen útero bicorne/versus didelfo con formación quística en porción inferior sugestivo de hidrocolpos.

A los dos meses de vida presenta infección del tracto urinario (ITU) por enterobacter cloacae que precisa tratamiento intravenoso con buena evolución. Tras ser valorada por nefrología se realiza Cistouretografía miccional seriada (CUMS) que diagnostica de reflujo vesicoureteral izquierdo pasivo a alta presión grado II-III. En los controles ecográficos sucesivos realizados cada tres meses se mantienen estables las estructuras descritas. A los 9 meses de vida se le realiza gammagrafía renal que resulta compatible con agenesia renal derecha y describe riñón izquierdo sin lesiones. Ecocistografía realizada con 14 meses de vida se comprueba la existencia de un reflujo vesicoureteral izquierdo grado IV y posteriormente en renograma diurético descarta patología obstructiva.

Actualmente en quimioprofilaxis con seguimiento por nefrología y cirugía pediátrica.

Discusión

El desarrollo común embriológico de los sistemas urinario y genital justifica las malformaciones asociadas de ambos sistemas. Los genitales internos femeninos derivan de los conductos de Müller, que originan las trompas, útero y los 2/3 superiores de la vagina.[10] Los conductos de Wolff originan los riñones e inducen la fusión adecuada de los conductos mullerianos.

El fallo de desarrollo de uno de los conductos de Wolff provoca agenesia renal de ese lado, como presentación más frecuente[5,8,9] o doble sistema colector, duplicación renal y riñón en herradura. El conducto mulleriano se desplaza entonces lateralmente, impidiendo

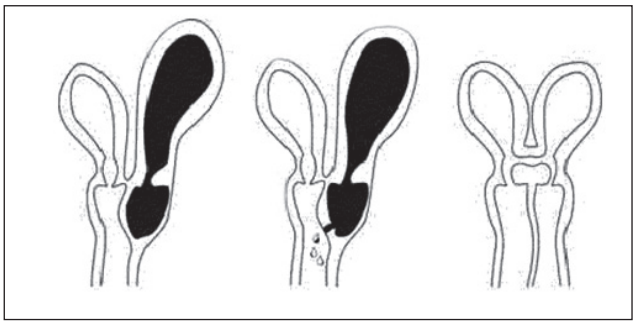

Figura 2. Representación esquemática de las variedades de útero didelfo con septo vaginal.

el contacto y fusión con su conducto contralateral y resultando en malformaciones del tracto genital[5]. Éstas se originan por dicha ausencia de fusión o falta de desarrollo, o bien por falta de resorción del septo uterino. El resultado es un útero doble o didelfo con dos cavidades uterinas completamente separadas, que no contactan adecuadamente con el seno urogenital central. La vagina puede ser única o estar tabicada totalmente por un septo longitudinal.[3] El introito vaginal no está afectado por su diferente origen.[7,11]

En nuestro primer caso la vagina era doble siendo una ciega originando hematocolpos. Figura 2

El hidrocolpos (caso 2), dilatación quística de la vagina, suele ocurrir por obstrucción congénita vaginal, himen imperforado (lo más frecuente) por un septo o atresia vaginal.[12]

La etiología y patogénesis del SHWW se desconoce. Puede ocurrir por exposición a factores ambientales, teratógenos, radiaciones, fármacos pero la mayoría tiene base poligénica multifactorial. No se asocia a anomalías cromosómicas, por lo que el cariotipo es normal.[7,11] Pueden asociarse otras malformaciones genitales, urológicas, rectales o displasias esqueléticas. Excepcionalmente es adquirida.[10]

La clasificación de las anomalías mullerianas surge en 1979 realizada por Buttram y Gibbson[11,13]. Esta clasificación fue la base de la formulada por Sociedad Americana de Fertilidad, actualmente Sociedad Americana de Medicina Reproductiva (ASRM) en 1988. Es la más aceptada por ser clara y por correlacionarse con el pronóstico,14 pero no recoge las alteraciones de cérvix o vagina, por lo que ante una anomalía compleja es importante describir detalladamente las estructuras afectadas.[13,14]

El útero didelfo constituye un 5% de las malformaciones mullerianas[11] y la incidencia de agenesia renal es de 1/1.000; un 25-50% de las mujeres afectadas presentan anomalías genitales asociadas.[6] Nuestros casos pertenecen a la clase III[15]. Figura 3

La edad media al diagnóstico son 14 años.[7] El diagnóstico al nacimiento, como en nuestra segunda paciente, es infrecuente[4]. Las diagnosticadas después de la menarquia presentan dismenorrea, masa palpable secundaria a hematocolpos y hemiútero ipsilateral. La pared de la vagina obstruida puede estar perforada de forma congénita o adquirida[11] y provocar sangrados genitales anormales, oligomenorrea, amenorrea[7,9,16] como se observa en la paciente 1. También puede haber abdomen agudo cuando el hematocolpos o hematómetra provocan compresión sobre órganos vecinos ocasionando retención urinaria y dilatación pielocalicial.[7,11]. Así mismo, un porcentaje no despreciable presenta síntomas inespecíficos que dificultan el diagnóstico precoz. [9] Las complicaciones son: piohematocolpos, piosalpinx, pelviperitonitis, endometriosis, adherencias pélvicas y riesgo aumentado de infertilidad, que ocurre infrecuentemente.

El diagnóstico se basa en la historia clínica y en pruebas de imagen, específicamente ecografía y RM.[9] La ecografía es accesible, y valora el sistema renal, la ecografía transvaginal 3D valora con mejor precisión el útero y los anejos [9,11] y la RM es más exacta.[7,8,11]

La laparoscopia se realiza si el diagnóstico no está claro por pruebas de imagen. En nuestro primer caso se realizó ecografía, gammagrafía, resonancia y laparoscopia de confirmación. En el segundo ecografía y gammagrafía.

El diagnóstico diferencial se realiza con anomalías del desarrollo uterino, útero unicorne con cuerno contralateral, útero bicorne, himen imperforado e hipoplasia o agenesia de cérvix.[5]

El tratamiento alivia los síntomas, evita complicaciones y preserva la fertilidad.[7] En el caso 1 el hematocolpos se resolvió espontáneamente. Actualmente la paciente está asintomática y no ha precisado tratamiento posterior. El caso 2 no ha necesitado tratamiento.

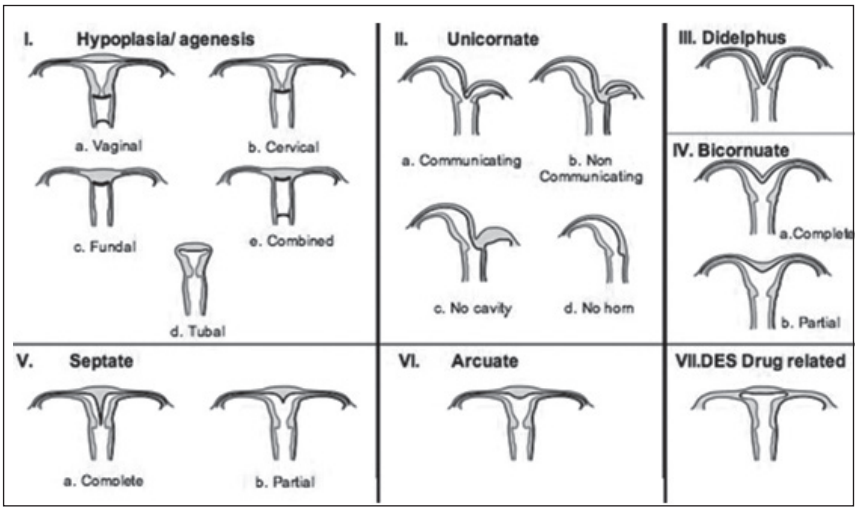

Figura 3. Clasificación modificada de la Sociedad Americana de Fertilidad 1988[13]

La cirugía suele ser conservadora, resección del tabique vaginal, marsupialización de la hemivagina ciega y drenaje de colecciones si las hubiese. 9 Debe intentarse preservar el hemiútero afectado porque en él puede lograrse un embarazo. Algunos estudios muestran que un 87% tienen embarazo con éxito, 23% abortos, 15% partos pretérmino y retraso del crecimiento intrauterino.[5, 6, 7,11]

Respecto a la agenesia renal es importante prevenir las infecciones urinarias y vigilar la función renal.[11]

Conclusiones

Pese a ser entidades infrecuentes, en las malformaciones congénitas es recomendable descartar otras anomalías asociadas. La agenesia renal es la más frecuentemente vinculada a las malformaciones mullerianas.

Deben incluirse las malformaciones congénitas en el diagnóstico diferencial de dolor abdominal y masa vaginal en adolescentes.

El diagnóstico temprano es importante para el seguimiento de complicaciones asociadas, preservar la función sexual y la fertilidad.

La RM es la técnica más exacta, que permite diagnosticar y clasificar las malformaciones.

El tratamiento quirúrgico suele ser conservador.

Bibliografía

1- Guillán Maquieira C, Sánchez Merino JM, Méndez Díaz C. Síndrome OHVIRA (hemivagina obstruida y anomalía renal ipsilateral) asociado a útero didelfo. Obstructed hemivagina and ipsilateral renal anomaly (OHVIRA) associated to uterus didelphys. Prog.obstet. ginecol. 2012; 55(6): 281-284.

2- Daniels P, Donoso M, Arraztoa JA. Resección histeroscópica del tabique vaginal en el Síndrome de Herlyn Werner Wünderlich: Reporte de un caso. Rev Chil Obstet Ginecol 2010; 75(3) 185-188.

3- Scucces M. Malformaciones uterinas en el Hospital Central de Maracay. Revisión de 1999 a 2007. Rev Obstet Ginecol Venez 2009; 69 (2) 82-88.

4- García González P, Meana Moris AR, García Chapullé A, Matesanz Pérez JL. Lesión quística congénita en la pelvis: Un caso de útero didelfo con doble vagina, hematocolpos y agenesia renal ipsilateral: papel de la resonancia magnética. Radiología. 2009; 51(2): 194-197.

5- Ahualli J, Méndez Uriburu L, Ravera ML, Méndez Uriburu J, Raimondo MA. Síndrome de Herlyn Werner Wünderlich a propósito de un caso. Rev. Argent. Radiol 2011; 75 (3) 2013-206.

6- Berni Clebsch RA, Taboada Wagener DW, Benitez Roa Z. Síndrome de Herlyn Werner Wünderlich Reporte de tres casos.Rev. Salud pública de Parag. 2012; 2(2):44-48.

7- Alumbreros Andújar MT, Aguilar Galán EV, Pérez Parra C, Céspedes Casas C, Ramírez Gómez M, González López A. Enfermedad inflamatoria pélvica causada por el Síndrome de Herlyn Werner Wunderlich. Cir Cir 2014;82:448-452.

8- Ruz Barros R, Leroy López L, Gallardo Valencia LE, Ramírez Arreloa L, Cruz Sánchez LL, López Chávez AG. Abordaje Laparoscópico del Síndrome de Herlyn Werner Wunderlich Acta med 2015; 13 (4) 259-262.

9- Fuentes Rozalen A, Gómez García MT, López del Cerro E, Belmonte Andújar LL, González de Merlo G. Síndrome de Herlyn Werner Wunderlich. Prog Obstet Ginecol. 2015; 58 (1): 20-24.

10.- Vanegas Estrada RO.Incidencias de las malformaciones müllerianas en niñas y adolescentes. Rev Cubana Obstet Ginecol 2009;35 Incidencia de las malformaciones müllerianas en niñas y adolescentes. Rev Cubana Obstet Ginecol 2009;35(2) Disponible en: http://scielo.sld.cu/ Consultado el 26-06-2016.

11- Piña García A, Afashtehfar C. Útero didelfo, hemivagina obstruida y agenesia renal ipsilateral como presentación de un caso de Síndrome de Herlyn Werner Wunderlich. Revisión de la bibliografía. Ginecol Obstet Mex 2013; 81:616-620.

12- Sarmiento Portal Y, Crespo Campos A, Sánchez Monterrey I, Menéndez Humarán YR. Hidrocolpos neonatal. Rev Cubana Pediatr 2009; 81(4): 93-97.

13- Navarro Ballester A, Pérez Caballero FA, Salelles Climent P, Díaz Ramos C. Anomalías de los conductos de Müller: conceptos básicos e imagen. http:// dx.doi.org/10.1594/seram2014/S-0068. Consultado 13-03-2016.

14- Jáuregui Meléndez RA, Alanís Fuentes J. Estado actual de la clasificación, diagnóstico y tratamiento de las malformaciones mullerianas. Ginecol Obstet Mex 2013; 81:34-46.

15- Pereira F, Montilla A, Pereira E, Suárez O. Histerectomía de urgencia por ruptura de útero didelfo grávido: Reporte de un caso. Rev Obstet Ginecol Venez 2006; 66 (1):29-32.

16- Salomo Piccini P, Dosk J Herlyn Werner Wunderlich Syndrome. A case report. Rev. Bras. Ginecol. Obstet 2015; 7 (4): 192-196. http:// dx.doi.org./101590/SO 100-720320150005077.