

# VOX paediatrica

Vol. XXIV Nº1 • 2017

ÓRGANO DE EXPRESIÓN DE LA SOCIEDAD DE PEDIATRÍA DE ANDALUCÍA OCCIDENTAL Y EXTREMADURA  
Y  
PUBLICACIÓN OFICIAL DE LA SOCIEDAD DE PEDIATRÍA DE ANDALUCÍA ORIENTAL CEUTA Y MELILLA

<http://www.spaoyex.es/>

Volumen XXIV Nº1 Mayo 2017  
Publicación semestral

## EDITORIAL:

Tabaquismo en la infancia y adolescencia  
*Merino Martín Navarro*

## EFEMÉRIDES:

UNICEF, 70 años de solidaridad  
*José de la Rosa Acosta*

## ORIGINALES:

Criterios de deshidratación neonatal secundaria a lactancia materna exclusiva  
*Luis Ángel Bollo-Molina*

## REVISIONES Y ACTUALIZACIONES:

Encefalitis autoinmune: Una entidad potencialmente tratable  
*María Calderón Romero, Marcos Madrugá Garrido*

Importancia de los oligosacáridos en la alimentación infantil  
*Beatriz Espín Jaime*

Urgencias y situaciones críticas en atención primaria  
*Rocío Risquete García, María José Lirola Cruz*

## CASOS Y NOTAS CLÍNICAS:

Hablemos de infecciones oftalmológicas  
*Raquel Plácido Paías, Javier García Vázquez, Amparo Montero Salas*

Espondilodiscitis lumbar en niña de 18 meses  
*Garzón Murillo C, Osuna Vera AA, Sánchez Martínez E, Arce Durán J\*, González-Gaggero Prieto-Carreño B<sup>†</sup>, Espino Aguilar R.*

Cuerpo extraño traqueal. Importancia del diagnóstico precoz  
*J. Gómez Ávila, A. Andrés Martín, G. Pérez Pérez, S. Sánchez Gómez, M Navarro Merino.*

## LA VOX DEL RESIDENTE:

Lactante con asimetría de pliegues y lesión en nalga  
*María Jose Gallego Alcaide, Noelia Remedios Rivera Sánchez*

## RESÚMENES:

XXI Reunión Científica Conjunta de las Sociedades de Pediatría de Andalucía Oriental, Occidental y Extremadura.

XIII Encuentro Multidisciplinar de Odontología Infantil Integrada (SEOI) y Pediatría Extrahospitalaria y Atención Primaria (SEPEAP) y SPAOYEX.

## CRÍTICA DE LIBROS:

Ser padres, ser hijos. Los desafíos de la adolescencia  
*Mario Izcovich*

Y llegó la adolescencia. Guía para padres y madres con hijos e hijas adolescentes  
*Ayuntamiento de Vitoria-Gasteiz*

Selección de buenos alimentos y tamaño de las raciones para niños de 1 a 4 años  
*Helen Crawley*

## IN MEMORIAM

Dr. Manuel Nieto Barrera (1934-2016)  
*Susana Roldán*

Normas para la presentación de trabajos



vox paediatrica



ISSN 1133-2778

# VOX paediatrica

Órgano de Expresión de la Sociedad de Pediatría de Andalucía Occidental y Extremadura  
<http://www.spaoyex.es/>

## C O N S E J O E D I T O R I A L

### DIRECTOR FUNDADOR:

Dr. Antonio González-Meneses y  
González-Meneses †

### DIRECTOR EJECUTIVO:

Dr. José del Pozo Machuca  
(Sevilla)

### SUBDIRECTORES EJECUTIVOS:

Dr. Cristóbal Coronel Rodríguez (Sevilla)  
Dr. Rafael Espino Aguilar (Sevilla)  
Dr. Eduardo Ortega Páez (Granada)

### SECRETARIOS DE REDACCIÓN:

Dr. Anselmo Andrés Martín (Sevilla)  
Dr. Ramón Cañete Estrada (Córdoba)  
Dr. Javier Díez-Delgado Rubio (Almería)  
Dr. José Antonio Martín García (Granada)

### COMITÉ DE REDACCIÓN:

Dr. Enrique Galán Gómez (Badajoz)  
Dra. Ester Ocete Hita (Granada)  
Dr. Carlos Valdivia Jiménez (Málaga)

### COMISIÓN EJECUTIVA

#### **Junta Directiva de la Sociedad de Pediatría de Andalucía Occidental y Extremadura**

##### **Presidente:**

Dr. Joaquín Ortíz Tardío

##### **Vicepresidente 1º:**

Dr. Enrique Galán Gómez

##### **Vicepresidente 2º:**

Dr. Cristóbal Coronel Rodríguez

##### **Secretario General:**

Dr. Manuel Navarro Villén

##### **Tesorero:**

Dr. Daniel Ruiz Díaz

##### **Vocales**

##### **Badajoz:**

Dra. Emilia Hidalgo-Barquero del Rosal

##### **Cáceres:**

Dr. José Antonio Lozano Rodríguez

##### **Cádiz:**

Dr. Francisco Macías López

##### **Córdoba**

Dr. José Rumbao Aguirre

##### **Huelva:**

Dr. Eduardo Martínez-Boné Montero

##### **Sevilla:**

Dra. Beatriz Espín Jaime

##### **Cirugía Pediátrica:**

Dr. Emilio Blesa Sánchez

##### **Director de Vox Paediatrica:**

Dr. José del Pozo Machuca

##### **Director Página web:**

Dr. Jaime Cuervo Valdés

#### **Junta Directiva de la Sociedad de Pediatría de Andalucía Oriental**

##### **Presidente:**

D. Julio Romero González

##### **Vicepresidente:**

Dª. Guadalupe del Castillo Aguas

##### **Secretario:**

D. José Antonio Hurtado Suazo

##### **Tesorero:**

Dª. Mª Mar Rodríguez Vázquez del Rey

##### **Vocal por Almería:**

D. Fernando Galán Muñoz

##### **Vocal por Granada:**

D. José Emilio Callejas Pozo

##### **Vocal por Jaén:**

Dª. Concepción Sierra Córcoles

##### **Vocal por Málaga:**

D. José Manuel González Gómez

##### **Vocal por Ceuta y Melilla:**

Dª. Mª Rosa Peláez Hervás

##### **Vocal por Especialidades:**

Dª. Olga Escobosa Sánchez

##### **Vocal de Pediatría Ambulatoria:**

D. Eduardo Ortega Páez

##### **Vocal de los Pediatras Jubilados:**

D. Francisco Sánchez Prados

### COMITÉ EDITORIAL

G. Ariceta Iraola (Barcelona)

F. Argüelles Martín (Sevilla)

E. Blesa Sanchez (Badajoz)

A. Bonillo Perales (Almería)

J. Cardesa García (Badajoz)

A. Carmona Martínez (Sevilla)

J.A. Conejero Casares (Sevilla)

F. Coserría Sánchez (Sevilla)

G. Del Castillo Agua (Málaga)

I. Gómez de Terreros (Sevilla)

J. González Hachero (Sevilla)

A. González-Meneses López (Sevilla)

R. Hernández Rastrollo (Badajoz)

Mª Inés Hidalgo Vicario (Madrid)

M. Luque Moreno (Córdoba)

J. Maldonado Lozano (Granada)

V. Martínez Suárez (Oviedo)

C. Miguélez Lago (Málaga)

A. Molina Carballo (Granada)

J.A. Molina Font (Granada)

A. Muñoz Hoyos (Granada)

M. Navarro Merino (Sevilla)

E. Narvona López (Granada)

I. Obando Santaella (Sevilla)

L. Ortega Martos (Granada)

J. Ortiz Tardío (Cádiz)

J. Pérez Navero (Córdoba)

J. Pozo Román (Madrid)

E. Quiroga Cantero (Sevilla)

J. Rodríguez Sacristán (Sevilla)

Mª M. Rodríguez Vázquez del Rey  
(Granada)

Susana Roldán Aparicio (Granada)

J. Romero González (Granada)

J. Ruiz-Canela Cáceres (Sevilla)



# VOX paediatica

VOX PAEDIATRICA es el órgano de Expresión de la Sociedad de Pediatría de Andalucía Occidental y Extremadura.

VOX PAEDIATRICA acepta artículos de revisión (bajo la forma de estado del arte o tópicos de importancia clínica que repasan la bibliografía internacional más relevante), comunicaciones cortas (incluidas en la sección de información) y cartas al director (como fórum para comentarios y discusiones acerca de la línea editorial de la publicación).

© Reservados todos los derechos. Absolutamente todo el contenido de VOX PAEDIATRICA está protegido por las leyes vigentes referidas a los derechos de propiedad intelectual.

Todos los artículos publicados en VOX PAEDIATRICA están protegidos por el Copyright, que cubre los derechos exclusivos de reproducción y distribución de los mismos. Los derechos de autor y copia (Copyright) pertenecen a VOX PAEDIATRICA conforme lo establecido en la Convención de Berna y la Convención Internacional del Copyright. Todos los derechos reservados.

De conformidad con lo dispuesto en el artículo 534 bis del Código Penal vigente en España, podrán ser castigados con penas de multa y privación de libertad quienes reprodujeran o plagiaran, en todo o en parte, una obra literaria, artística o científica fijada en cualquier tipo de soporte sin la preceptiva autorización.

Los editores no podrán ser tenidos por responsables de los posibles errores aparecidos en la publicación ni tampoco de las consecuencias que pudieran aparecer por el uso de la información contenida en esta revista.

La inclusión de anuncios en VOX PAEDIATRICA no supone de ninguna forma un respaldo o aprobación de los productos promocionales por parte de los editores de la revista o sociedades miembros, del cuerpo editorial y la demostración de la calidad o ventajas de los productos anunciados son de la exclusiva responsabilidad de los anunciantes.

El uso de nombres de descripción general, nombres comerciales, nombres registrados... en VOX PAEDIATRICA, incluso si no están específicamente identificados, no implica que esos nombres no estén protegidos por leyes o regulaciones. El uso de nombres comerciales en la revista tiene propósitos exclusivos de identificación y no implican ningún tipo de reconocimiento por parte de la publicación o sus editores.

Las recomendaciones, opiniones o conclusiones expresadas en los artículos de VOX PAEDIATRICA son realizadas exclusivamente por los autores, de forma que los editores declinan cualquier responsabilidad legal o profesional en esta materia. Los editores no se hacen responsables del incumplimiento de las leyes de propiedad intelectual por cualesquiera de los autores.

## Edita

SPAOPYEX

## Maquetación

Gráficas Manuel Díaz Acosta S.L.

## Imprime

Gráficas Manuel Díaz Acosta S.L.

## ISSN

1133-2778

## Depósito Legal

SE-1081-2010

## Colabora

SPA0

Publicación semestral (2 números al año)

## Suscripción gratuita

**Normas publicación:** <http://www.spaoyex.es/voxp>

**Protección de datos:** La Sociedad de Pediatría de Andalucía Occidental y Extremadura declara cumplir lo dispuesto por la Ley Orgánica 15/1999, de 13 de diciembre, de Protección de datos de Carácter Personal

*Acceso gratuito al texto íntegro de la publicación, disponible desde el año 1.999.*

© Sociedad de Pediatría de Andalucía Occidental y Extremadura  
Visítenos en INTERNET: [www.spaoyex.es](http://www.spaoyex.es)



e-revist@s

paperblog



pediadic



**DULCINEA**

Derechos de copyright y las condiciones de auto-archivo de revistas científicas españolas

Medscape  
from WebMD

e-revist@s

Latindex nº de folio 8125

## S U M A R I O

Volumen XXIV, Número 1, Mayo 2017  
Publicación semestral

### **Editorial:**

Tabaquismo en la infancia y adolescencia.....5  
*Martín Navarro Merino*

### **Efemérides:**

UNICEF, 70 años de solidaridad .....9  
*José de la Rosa Acosta*

### **Originales:**

Criterios de deshidratación neonatal secundaria a lactancia materna exclusiva..... 13  
*Luis Ángel Bolio-Molina*

### **Revisiones y Actualizaciones:**

Encefalitis autoinmune: Una entidad potencialmente tratable..... 19  
*María Calderón Romero, Marcos Madrugá Garrido*

Importancia de los oligosacáridos en la alimentación infantil.....27  
*Beatriz Espín Jaime*

Urgencias y situaciones críticas en atención primaria.....34  
*Rocío Risquete García, María José Lirola Cruz*

### **Casos y Notas clínicas:**

Hablemos de infecciones oftalmológicas ..... 42  
*Raquel Plácido Paías, Javier García Vázquez, Amparo Montero Salas*

Espondilodiscitis lumbar en niña de 18 meses..... 45  
*Garzón Murillo C, Osuna Vera AA, Sánchez Martínez E, Arce Durán J\*, González-Gaggero Prieto-Carreño B \*\*, Espino Aguilar R.*

Cuerpo extraño traqueal. Importancia del diagnóstico precoz.....50  
*J. Gómez Ávila, A. Andrés Martín, G. Pérez Pérez, S. Sánchez Gómez, M Navarro Merino.*

### **La Vox del Residente:**

Lactante con asimetría de pliegues y lesión en nalga .....54  
*María Jose Gallego Alcaide, Noelia Remedios Rivera Sánchez*

### **Resúmenes:**

XXI Reunión Científica Conjunta de las Sociedades de Pediatría de Andalucía Oriental, Occidental y Extremadura.....58

XIII Encuentro Multidisciplinar de Odontología Infantil Integrada (SEOI) y Pediatría Extrahospitalaria y Atención Primaria (SEPEAP) y SPAOYEX..... 100

### **Crítica de Libros:**

Ser padres, ser hijos. Los desafíos de la adolescencia..... 104  
*Mario Izcovich*

Y llegó la adolescencia. Guía para padres y madres con hijos e hijas adolescentes ..... 105  
*Ayuntamiento de Vitoria-Gasteiz*

Selección de buenos alimentos y tamaño de las raciones para niños de 1 a 4 años ..... 106  
*Helen Crawley*

### **In Memoriam:**

Dr. Manuel Nieto Barrera (1934-2016) ..... 107  
*Susana Roldán*

Normas para la presentación de trabajos..... 109

# 31

## CONGRESO NACIONAL DE LA SOCIEDAD ESPAÑOLA DE PEDIATRÍA EXTRAHOSPITALARIA Y ATENCIÓN PRIMARIA

### SANTANDER 2017

DEL 19 AL 21 DE OCTUBRE







## Tabaquismo en la infancia y adolescencia

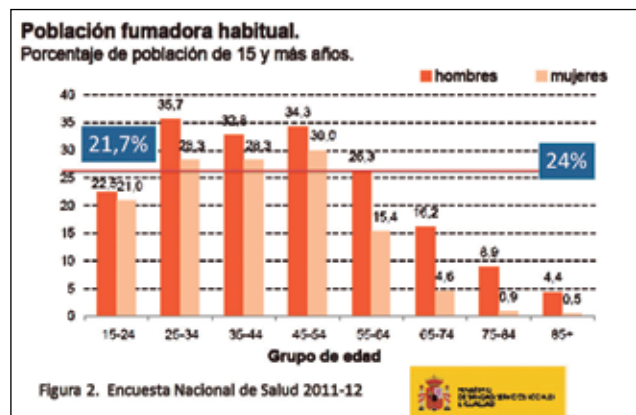
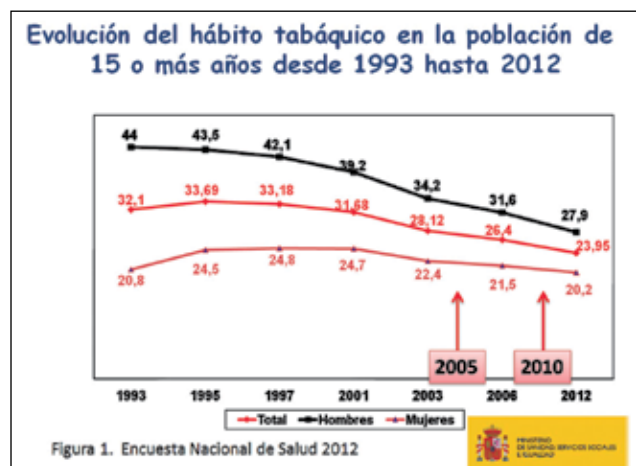El tabaquismo es la adicción crónica generada por la nicotina, que produce dependencia física y psicológica así como un gran número de enfermedades, siendo la primera causa mundial de enfermedades y muertes evitables. Así, además de un hábito aún aceptado y admitido por una parte importante de nuestra sociedad, es una forma de drogodependencia, puesto que la nicotina es una droga adictiva que comparte las características de las demás: tolerancia, dependencia física y psicológica, y síndrome de abstinencia al cesar su consumo.

Constituye uno de los principales problemas sanitarios mundiales, pues es la principal causa de muerte prevenible en el mundo e invalidez en los países industrializados debido a sus efectos cardiovasculares, cancerígenos, cerebrovasculares y broncopulmonares. También lo es en los países de ingresos bajos o medios donde es mayor la carga de morbilidad y mortalidad asociada al tabaco.

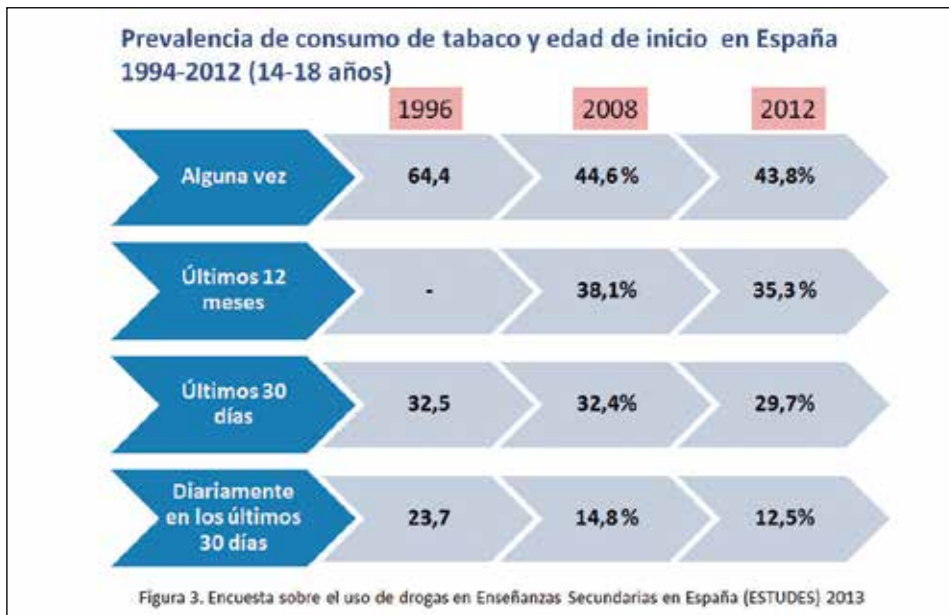
Según la OMS el tabaco es una de las mayores amenazas para la salud pública que ha tenido que afrontar el mundo. Mata a casi 6 millones de personas al año, de los cuáles más de 600.000 son fumadores pasivos.

El tabaco contiene más de 50 sustancias cancerígenas y al menos 250 tóxicas, entre las que se encuentra la nicotina, la sustancia con mayor poder adictivo entre aquellas capaces de crear dependencia.

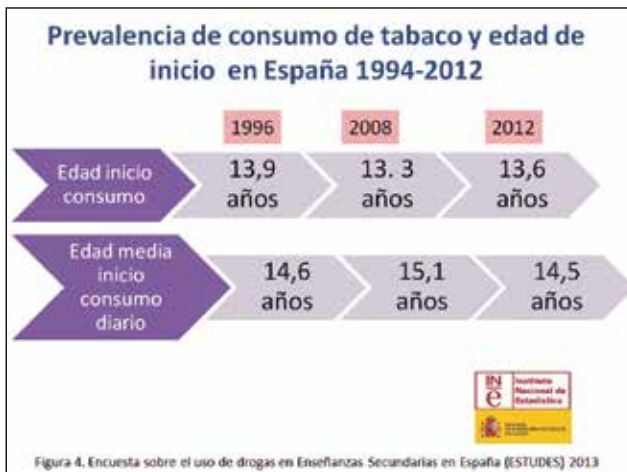La prevalencia del consumo de tabaco en España ha descendido de forma llamativa, habiendo jugado un papel muy importante en ello la ley Antitabaco del año 2005, actualizada posteriormente en el 2010, recogiendo la cifra más baja en los últimos 25 años tal y como muestra la última Encuesta Nacional de Salud del año 2012. No obstante, siguen siendo cifras elevadas y más teniendo en cuenta la mayor información sobre los efectos nocivos del mismo. De este modo podemos observar en la Encuesta Nacional de Salud 2012 que el número de fumadores ha descendido al 24,0%, respecto al 26,4% que observábamos en la realizada en el año 2006. En cuanto al hábito tabáquico en los jóvenes entre 15 y 24 años afecta al 21,7%, sin gran diferencia por sexo. (Figuras 1 y 2)



Entre los jóvenes el tabaco es la sustancia psicoactiva más generalizada tras el alcohol, así lo recoge la Encuesta Estatal sobre Uso de Drogas en Estudiantes de Enseñanzas Secundarias (ESTUDES) de 2012. Según dicha encuesta, en relación con el consumo de tabaco, se observa que el 43,8% de los estudiantes entre 14 y 18 años reconoce haber fumado en algún momento de su vida. En cuanto al consumo en los últimos 30 días la proporción se reduce al 29,7%. En lo que se refiere a porcentaje de fumadores diarios, el consumo se mantiene relativamente estable respecto al año anterior siendo un 12,5% los que afirman dicho consumo (hombres: 12%, mujeres: 13,1%) (Figura 3).



La edad de inicio del consumo de tabaco es muy temprana, siendo esta de media a los 13'6 años (hombres: 13'5, mujeres: 13'7). La edad media de inicio del consumo diario se produce aproximadamente un año después, a los 14'5 años, estas cifras se mantienen prácticamente estables desde el año 1996 (Figura 4).



Se conoce como tabaquismo pasivo al hecho involuntario de respirar aire contaminado por el humo de tabaco. Los niños son muy sensibles a los efectos del tabaquismo pasivo; pulmones más pequeños y mecanismos de defensa menos desarrollados los hace más vulnerables. Y además, su mayor frecuencia respiratoria hace que aspiren una mayor cantidad de tóxicos en la misma cantidad de tiempo que un adulto.

Según la OMS casi la mitad de los niños respiran normalmente aire contaminado por humo de tabaco. Analizando los datos estadísticos de nuestro país, en el estudio NEUMOAIR, coordinado por el grupo de Tabaquismo de la Sociedad Española de Neumología Pediátrica (SENP) en el año 2004 el 45,5% de la población infantil se encontraba expuesta al humo de

tabaco y en el 30,8% de los hogares no existe restricción al consumo del mismo. Estos datos, que son anteriores a la aprobación de la Ley Antitabaco del 2005, se complementan con los datos de la Encuesta Nacional de Salud del 2006 que indican que el 32,8% de los menores de 16 años están expuestos al humo del tabaco en su hogar, habiéndose reducido el porcentaje con respecto a los del 2004.

Datos más posteriores a la entrada de la ley antitabaco del 2005 y recogidos en la Encuesta Nacional de

Salud 2011-2012 son más alentadores, afirmando que la exposición pasiva al humo del tabaco en el trabajo es de un 2,6 %; en los lugares cerrados y transporte público es de un 2,4%, pero en el hogar es de un 17,8 %, cifra muy elevada y en donde el niño pequeño permanece gran parte de su tiempo. El hogar pasa a ser el lugar más frecuente de exposición al humo del tabaco.

La prevalencia de la Exposición al humo del tabaco durante la gestación indica según el estudio NEUMOAIR del Grupo de Tabaquismo de la SENP, realizado en el 2004, el 29% de las madres declararon ser fumadoras en el último trimestre de la gestación y la determinación de cotinina en la sangre de cordón del recién nacido, elevó la cifra al 34%. Estas cifras se modifican algo, tal y como hace referencia un estudio de Prevalencia de tabaquismo durante el embarazo en Andalucía 2007-2012 publicado en el 2014: en el cual y tras el estudio de 1813 gestantes con entrevista y determinación de cotinina en orina sitúa la prevalencia actual en el 21,6 %. La prevalencia fue menor al final de la gestación (25%) que al inicio (41,88%), tanto para el tabaquismo activo como pasivo. Estas cifras todavía son excesivamente elevadas en madres fumadoras durante el embarazo.

Estos datos epidemiológicos reflejan la magnitud que alcanza esta exposición pasiva al humo del tabaco durante la infancia, la cual no está exenta de producir consecuencias sobre la salud de estos niños. Por todo ello parece evidente la importancia que puede alcanzar mantener el control del consumo de tabaco por personas adultas dentro del hogar y de aquellos espacios en los que se encuentren presente los niños, y al mismo tiempo evitar el inicio del tabaquismo activo del adolescente.

Las repercusiones clínicas del tabaquismo en el periodo Neonatal comienzan con la exposición al humo durante el embarazo aumentando los riesgos de

abortos, prematuridad, retraso de crecimiento intrauterino, bajo peso al nacer y aumenta la incidencia del síndrome de muerte súbita del recién nacido.

Siguiendo con el análisis del tabaquismo en las diferentes edades pediátricas, por lo que respecta al lactante, el tabaquismo pasivo condiciona un aumento del riesgo de diagnóstico de asma durante los 7 primeros años de edad; un aumento de sibilancias recurrentes y de episodios de disnea durante los primeros años de la vida que requirieron tratamiento de mantenimiento y un mayor número de visitas a urgencias. Igualmente a un aumento de las Infecciones ORL, neumonías e infecciones oculares en las edades preescolar y escolar.

Un aspecto importante es cómo afecta el tabaquismo al niño asmático. Sabemos que el tabaquismo es un factor de riesgo para desarrollar asma y que además se asocia a una mayor gravedad del mismo y a un peor control.

El grupo de Tabaquismo en la Infancia y Adolescencia de la Sociedad Española de Neumología Pediátrica (SENP) publica en el año 2013 los resultados del Proyecto TABASMA, un estudio multicéntrico coordinado, para evaluar si la exposición al humo del tabaco en el domicilio modifica la gravedad del asma bronquial en niños, para ello fueron encuestados 484 grupos familiares en el que el 34% de los padres y el 31% de las madres de los niños asmáticos fumaban en el domicilio y en el 17% de los niños ambos padres eran fumadores.

La gravedad del asma fue mayor en los niños asmáticos expuestos al humo del tabaco que en el grupo control, al inicio de la encuesta y durante el año de seguimiento, al igual que presentaba una peor función pulmonar, en ambos parámetros existían diferencias estadísticamente significativas.

Por lo que respecta a la adolescencia se destaca que es uno de los periodos más vulnerables de la vida y en ella se adquieren hábitos que se mantienen en la edad adulta, como sucede con el hábito de fumar. Las consecuencias del hábito tabáquico a esta edad implican: Una mayor incidencia de patología respiratoria, una disminución de la función pulmonar, peor tolerancia al ejercicio físico y aumenta la probabilidad de consumir otras drogas.

En este sentido destacar del tabaquismo la cronología del mismo con otras drogas, destacando como se inicia el consumo de alcohol y tabaco para luego seguir con una escalada de: marihuana, tranquilizantes, cocaína, etc. Datos obtenidos del Estudio ESTUDES (encuesta estudiantes 14-18 años) 2013 confirman esta realidad con datos estadísticos: consumo de alcohol 58,5%; tabaco 32,4%, marihuana 20,1%, tranquilizantes 5,1% y cocaína y otros 1-6%. También debemos considerar que un porcentaje no despreciable, existen adolescentes con policonsumo, siendo la asociación más frecuente en nuestro medio: alcohol, tabaco y marihuana.

En los últimos años, Andalucía ha desarrollado nume-

rosas medidas de prevención del consumo de tabaco, de promoción de los espacios sin humo y de ayuda a las personas que desean abandonar este hábito. Desde las distintas instituciones públicas de gobierno, se ha asumido un papel protagonista ante este problema, y fruto de ello ha sido primero los planes y actuaciones para la lucha contra el tabaquismo y posteriormente la propia normativa específica plasmada en las Leyes 28/2005 y su modificación plasmada en la Ley 42/2010 de medidas sanitarias frente al tabaquismo

La herramienta fundamental es el Plan Integral de Tabaquismo de Andalucía, un instrumento estratégico con el que abordar el problema de salud pública de mayor magnitud en nuestra comunidad, mediante estrategias relacionadas con los estilos de vida, la atención sanitaria o la intervención grupal. Asimismo, se plantea ofrecer el apoyo necesario a la juventud para que cuente con las herramientas adecuadas que le ayuden a no iniciarse en este hábito.

Por último, resaltar la importancia de la prevención y educación a todas las edades, destacando las seis medidas aconsejadas por la OMS en su informe del año 2015:

- 1).- Vigilar el consumo de tabaco y medidas de prevención.
- 2).- Proteger a la población del humo del tabaco.
- 3).- Ofrecer asistencia a las personas que deseen dejar de fumar.
- 4).- Advertir de los peligros del tabaco.
- 5).- Hacer cumplir las prohibiciones sobre publicidad, promoción y patrocinio
- 6).- Aumentar los impuestos al tabaco

## Conclusiones

1º. Los efectos provocados por el tabaco sobre la salud de la población pediátrica, incluso antes del nacimiento, son especialmente nocivos.

2º. Se observa una tendencia de disminución del consumo de tabaco y de la exposición ambiental al humo del mismo desde la Ley Antitabáquica de 2005, aunque la disminución es todavía muy poco significativa pues sigue existiendo aún una incidencia alta.

3º. La exposición de tabaquismo pasivo en el hogar, fuente principal para los niños, se mantiene en cifras aún elevadas, disminuyendo menos que en establecimientos y transporte públicos.

4º. El tabaquismo durante la adolescencia aumenta las infecciones respiratorias, disminuye la función pulmonar y la tolerancia al ejercicio. Además predispone al inicio del consumo de otras drogas.

5º. Las medidas de prevención y educación tanto a niños como a familiares, es de vital importancia para evitar la exposición pasiva al humo del tabaco y el inicio al tabaquismo activo del adolescente.



## Bibliografía

1. Observatorio Español de la Droga y las Toxicomanías. INFORME 2013. Alcohol, tabaco y drogas ilegales en España. Ministerio De Sanidad, Igualdad y Servicios Sociales
2. Observatorio Español de la Droga y las Toxicomanías. ESTADÍSTICAS 2013. Alcohol, tabaco y drogas ilegales en España. Ministerio De Sanidad, Igualdad y Servicios Sociales
3. Organización Mundial de la Salud (OMS) Tabaco. Nota descriptiva nº 339 Junio 2014. Disponible en: <http://www.who.int/mediacentre/factsheets/fs339/es/>
4. Suárez López de Vergara RG, Galván Fernández C. Tabaquismo en la infancia y adolescencia. En: Sociedad Española de Neumología Pediátrica, Andrés Martín A, Valverde Molina J, coordinadores. Manual de Neumología Pediátrica. Madrid: Editorial Médica Panamericana; 2011. p.
5. Encuesta Nacional de Salud 2012. Disponible en: <http://www.ine.es/prensa/np770.pdf>.
6. Encuesta Estatal sobre Uso de Drogas en Estudiantes de Enseñanzas Secundarias (ESTUDES) 2012. Ministerio de Sanidad, Servicios Sociales e Igualdad. Disponible en: <http://www.pnsd.msssi.gob.es/Categoria2/observa/oed/home.htm>
7. Encuesta Nacional de Salud 2006. Disponible en: <http://www.ine.es/prensa/np494.pdf>.
8. Delgado Peña YP, Rodríguez Martínez G, Samper Villagrasa MP, et al. Características socioculturales, obstétricas y antropométricas de los recién nacidos hijos de madre fumadora. *An Pediatr.* 2012;76(1):4-9.
9. Mateos Vilchez et. al. Prevalencia de Tabaquismo durante el embarazo y factores asociados en Andalucía, 2007-2012. *Rev.Esp. Salud Pública* 2014; 88: 369-381.
10. Suarez Lopez De Vergara RG, Galván Fernández C, Oliva Hernández C, Aquirre-Jaime A, Vázquez Moncholí C. Exposición al humo de tabaco del niño asmático y su asociación con la gravedad del asma. *An Pediatr.* 2013;78(1):35-42.
11. OMS. Report on the Global Tobacco Epidemic. Raising taxes on tobacco. 2015
12. R.G. Suárez López de Vergara,, C. Galván Fernández, C. Oliva Hernández, A. Aquirre-Jaime y C. Vázquez Moncholí, en representación del Grupo de Trabajo sobre Tabaquismo de la Infancia y Adolescencia de la Sociedad Española de Neumología Pediátrica. Exposición al humo de tabaco del niño asmático y su asociación con la gravedad del asma. *An Pediatr (Barc).* 2013;78(1):35-42

Martín Navarro Merino

*Profesor Titular de Pediatría de la Facultad Medicina de la Universidad de Sevilla*

*Jefe del Servicio de Pediatría y Director de la Unidad de Gestión Clínica de Pediatría y Areas Específicas del Hospital Universitario Virgen Macarena de Sevilla.*

*Académico correspondiente de la Real Academia de Medicina y Cirugía de Sevilla.*



## UNICEF, 70 años de solidaridad

Recibido: 22-3-2017 - Aceptado: 22-3-2017

Vox Paediatrica 2017; XXIV (I): páginas 9-10

El pasado 11 de diciembre UNICEF, el principal organismo humanitario dedicado a la promoción y defensa de los derechos del niño en el mundo, cumplió 70 años de vida. Fue creado en 1946 por la recién nacida ONU para amparar los millones de niños que habían quedado huérfanos y necesitados tras la finalización de la Segunda Guerra Mundial. Ya en 1947 se creó la primera tarjeta de felicitación de UNICEF con el fin de recaudar fondos, campaña que aún hoy se mantiene en vigor.

En 1954 se firma en Nueva York un convenio entre UNICEF y el gobierno de España para mejorar la vida de los niños españoles que, tras el drama de la guerra civil y el aislamiento internacional posterior, se encontraban muchos en situación de pobreza y necesitados de servicios básicos. Entre 1954 y 1969, más de 300 millones de kilos de leche en polvo llegaron a nuestro país. También se pusieron en marcha programas para el cuidado de niños prematuros, la lucha contra la sífilis congénita y el tracoma, la rehabilitación de niños con discapacidad y la educación nutricional. Es importante resaltar como España a principios de los años 70 pasa de ser un país receptor de ayuda de UNICEF a contribuir hoy solidaria y generosamente al trabajo por la infancia del mundo en desarrollo y estar entre los cinco primeros países donantes de fondos dentro de la organización.

En 1961 se constituye en España la Asociación de Amigos de UNICEF que pronto se transforma en una organización sólida con un número importante de voluntarios que constituyen su principal activo.

En 1965 le fue otorgado el Premio Nobel de La Paz por “ cumplir las características de la voluntad de Nobel, la promoción de la hermandad entre las naciones”



y ser en la comunidad internacional “ un factor de gran importancia para la paz”.

EN 1979 las Naciones Unidas declara el año internacional del niño para sensibilizar y promover la acción sobre los derechos del niño.

En los años 80 UNICEF con el fin de reducir las muertes de niños menores de cinco años, empieza a utilizar cuatro técnicas de bajo coste (conocidas por sus iniciales en inglés GOBI) que son:

- “Growth charts to monitor child” - supervisión del crecimiento para evitar la desnutrición.

- “Oral rehydration” - rehidratación oral para tratar la diarrea infantil.

- “Breast feeding” - lactancia materna.

- “Immunisation” - inmunización contra seis enfermedades mortales de la infancia.

En noviembre de 1989, la Asamblea General de las Naciones Unidas aprobó la Convención sobre los Derechos del Niño (CDN) convirtiéndose en la convención de derechos humanos más ratificada en el mundo. Solamente los Estados Unidos no la ratificó. Por primera vez los niños son reconocidos como sujetos activos de derechos.

En 1990, UNICEF organizó la I Cumbre Mundial a favor de la Infancia, a la que asistió el mayor número de



dirigentes mundiales que habían participado en Naciones Unidas hasta el momento. Fue un acontecimiento sin precedentes para el mundo y especialmente para los niños.

En 2006 UNICEF recibe el Premio Príncipe de Asturias de la Concordia, “ en reconocimiento de un esfuerzo generoso durante sesenta años en favor de la infancia y, muy singularmente, de su lucha más reciente, en el continente africano, contra la ignorancia, la pobreza y la enfermedad”.

Cuando se cumplen 70 años de vida, la organización echa la vista atrás para hacer balance. Su crecimiento no ha cesado desde entonces, pasando de contar con apenas una decena de trabajadores en plantilla a superar los 13.000 contratados, de atender una sola emergencia a más de 300 en 2015, de tener presencia solo en el Viejo Continente a estar en más de 190 países y territorios.

Al mismo tiempo, en el mundo, la situación de la infancia también ha mejorado con el incansable trabajo de UNICEF y sus aliados. Desde 1990, año en que se empieza a contar con estadísticas estandarizadas, se han alcanzado logros a gran escala que han marcado una diferencia para millones de niños y niñas.

- La mortalidad infantil, la mayoría por enfermedades



prevenibles como la neumonía, la diarrea o la malaria, se ha reducido a más de la mitad. En 25 años se ha pasado de 12,7 millones de muertes anuales a 5,9 millones.

- La desnutrición crónica en niños menores de cinco años ha caído de un 40% a un 23%, esto es, de 255 millones a 156 millones.

- La polio, una enfermedad de la que se registraban unos 350.000 casos anuales, está a punto de erradicarse.

- Se han evitado 1,3 millones de nuevas infecciones infantiles por VIH/SIDA desde el año 2000, gracias al tratamiento de prevención de la transmisión materno-infantil.

- Unos 2.600 millones de personas han logrado acceso a una fuente de agua potable y 2.100 millones a instalaciones de saneamiento adecuadas.

- El número de niños que no va a la escuela primaria se ha reducido de 99 millones a 59 millones.

- La cifra de niños y niñas, de 5 a 17 años, sometidos a trabajo infantil ha disminuido un 40%: de 246 millones en 2000 a unos 150 millones en 2015.



- Hay menos mujeres adolescentes que han sufrido alguna forma de mutilación genital: 37 millones, en vez de 49 millones.

A pesar de todo, 70 años después del nacimiento de UNICEF, la realidad sigue siendo muy similar a la de entonces: otras guerras y desastres para la infancia, sobre todo el conflicto sirio que entra ahora en su séptimo año y que ha afectado a unos 8,4 millones de niños, han causado la peor crisis de refugiados y migrantes en Europa desde 1945. Hoy el mundo sigue siendo un lugar muy injusto y peligroso para millones de niños que se enfrentan a una vida de pobreza y de falta de oportunidades. Unos 16.000 niños siguen muriendo al día por causas que se pueden prevenir, unos 660 millones de niños están amenazados por el cambio climático, uno de cada cuatro (535 millones de niños y niñas) viven en países afectados por conflictos o desastres naturales, más de 700 millones de mujeres han contraído matrimonio cuando eran niñas...

Con la Convención sobre los Derechos del Niño como brújula y los Objetivos de Desarrollo Sostenible (ODS) y la equidad como destino final, no dejaremos de cumplir años hasta que los derechos de los 2.300 millones de niños del mundo, empezando por los más desfavorecidos, sean una realidad: derecho a una vida saludable, a una educación de calidad y a estar protegidos contra todo tipo de abuso y violencia. Para que disfruten de ser niños sin preocuparse de nada más.

**Jose de la Rosa Acosta**  
**Presidente de UNICEF Comité Andalucía**



# UNA NUTRICIÓN ADECUADA PARA LAS NECESIDADES ESPECÍFICAS DE CADA BEBÉ

Reduce el  
riesgo de  
alergia  
a la proteína  
de la leche  
de vaca



## Doble efecto en la prevención de la alergia a la proteína de leche de vaca

## NUEVA FÓRMULA

Ideal para lactancia mixta

### ✓ Seroproteína parcialmente hidrolizada

Recomendado para la prevención primaria de la alergia. Exposición controlada a la proteína, que reduce el riesgo de desarrollar alergia.<sup>1</sup>

### ✓ Con scGOS/lcFOS (9:1)

Favorece el desarrollo de una microbiota saludable.<sup>2</sup> Eficacia demostrada en la reducción de la incidencia de alergia hasta los 5 años.<sup>3</sup>

## INSPIRADO EN LA CIENCIA DE ENP\*

REFERENCIAS: 1. Muraro A, et al. EAACI 2014 Food Allergy and Anaphylaxis Guidelines. Primary Prevention. p. 133-152. 2. Martín, R., et al. Benef Microbes, 2010, 1(4): p. 367-82. 3. Arslanoglu, S., et al. J Biol Regul Homeost Agents, 2012, 26(3 Suppl): p. 49-59.

AVISO IMPORTANTE: La leche materna es la mejor opción para tu bebé ya que proporciona múltiples beneficios a los bebés y las madres. Es importante que durante el embarazo y la lactancia, mantengas una dieta sana y equilibrada. Combinar el pecho con otras fórmulas lácteas durante las primeras semanas del bebé puede reducir tu producción de leche materna, haciendo más difícil la vuelta a una alimentación basada únicamente en leche materna. Consulta siempre con tu médico y/o matrona cualquier duda sobre la alimentación de tu bebé. Si utilizas una leche de fórmula, debes seguir las instrucciones del envase para una correcta preparación. Para uso exclusivo de los Trabajadores Sanitarios: queda prohibida la distribución al público en general.

**NUTRICIA**  
Early Life Nutrition

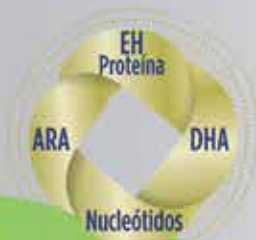

## CELEBRAMOS UN FUTURO SIN APLV

NUTRICIÓN SEGURA Y EFICAZ

FRENTE A LA ALERGIA

E INTOLERANCIA A LAS PLV



- ✓ Exclusiva combinación suero : caseína
- ✓ Garantía de seguridad con una tolerancia del 98%
- ✓ Baja alergenicidad
- ✓ Eficaz en la reducción de los síntomas
- ✓ Sabor agradable
- ✓ Completa nutricionalmente, asegurando el óptimo crecimiento y nutrición del lactante
- ✓ Elevada digestividad, adecuada osmolaridad, con MCTs y sin lactosa

PRODUCTO FINANCIABLE POR EL SNS SEGÚN NORMATIVA\*

Pedialac FEH  
Fórmula Extensamente Hidrolizada Sin Lactosa  
C.N. 504604 - 400 g

\*RD 1205/2009 y criterios dispuestos en el RD 802/2006

Aviso importante:

La leche materna es el alimento ideal para el bebé. Las fórmulas infantiles sólo deberán utilizarse en caso de que la lactancia materna no sea posible

o resulte insuficiente y siempre bajo supervisión médica.

Documento destinado a profesionales de la salud.





## Criterios de deshidratación neonatal secundaria a lactancia materna exclusiva

Autor: Luis Ángel Bolio-Molina.  
Pediatra. H G Cuernavaca.SSM.  
Autor para correspondencia: Luis Ángel Bolio-Molina.  
Email: bmolinala@hotmail.com

Recibido: 20/10/2016 Aceptado: 14/2/17

Vox Paediatrica 2017; XXIV (I): páginas 13-18

**Resumen: Antecedentes.** La Deshidratación Hipernatrémica Neonatal conocida, al menos, desde hace dos décadas, es aún poco diagnosticada. De gravedad variable, indistinguible de sepsis y eventualmente fatal, afecta a neonatos sanos con lactancia materna exclusiva egresados tempranamente.

**Objetivos.** Exponer nuestros "Criterios de Deshidratación Neonatal", por falta de consenso universal para su detección temprana. Los conformamos con los signos universales de deshidratación presentes en neonatos potencialmente afectados de este problema de presentación cada vez más frecuente.

**Material y método.** Estudio observacional, descriptivo, comparativo y doble ciego en 150 neonatos con estos criterios de inclusión: sanos, de término, menores de 5 días de edad y con lactancia materna exclusiva. Los exploramos los días 1, 3 y 5 de vida, buscando signos universales de deshidratación, cegados a las variables y al peso al nacer.

**Resultados.** De 16 signos universales de deshidratación, encontramos 7 con mayor frecuencia (Irritabilidad y/o letargia, boca y piel secas, ictericia, sed, orina rojiza, pérdida de peso < 5%, "Criterios Menores de Deshidratación") en 942 eventos (83.5%), de un total de 1,128, contra 9 encontrados con menor frecuencia (Enoftalmos, fontanela deprimida, taquicardia, taquipnea, lienzo húmedo, llenado capilar >3 seg, pérdida de peso >5%, fiebre, depresión neurológica,"-Criterios Mayores de Deshidratación") en 186 eventos (16.5%). El 65%, perdieron 3.7% de su peso al nacer, contra el 35% que perdieron 6.4%. Las comparaciones mostraron diferencias significativas.

**Conclusiones.** Estos "Criterios de Deshidratación Neonatal" nos permiten identificar tempranamente, neonatos aparentemente saludables, que tienen algún grado de deshidratación que puede progresar, incluso, hacia la catastrófica hipernatremia, si no los detectamos y actuamos oportunamente.

**Palabras clave:** Deshidratación hipernatrémica; lactancia materna exclusiva; calostro; readmisión hospitalaria.

### Criteria of Dehydration Neonatal secondary to Exclusive Breastfeeding

**Abstract: Introduction.** Neonatal Hypernatremic Dehydration, known for at least two decades, is still poorly diagnosed. Of variable severity, indistinguishable from sepsis and eventually fatal, it affects healthy neonates with exclusive breastfeeding who were discharged early.



**Objectives.** Present our “Neonatal dehydration criteria” for lack of universal consensus for early detection. It conformed with the universal signs of dehydration present in potentially affected neonates of this problem of presentation more and more frequent.

**Material and method.** Observational, descriptive, comparative and double-blind study in 150 neonates with these inclusion criteria: healthy, term, less than 5 days of age and with exclusive breastfeeding. We explored them on days 1, 3 and 5 of life, looking for universal signs of dehydration, blinded to variables and birth weight.

**Results.** Of 16 universal signs of dehydration, we found 7 more frequently (irritability and / or lethargy, dry mouth and skin, jaundice, thirst, red urine, weight loss <5%, Minor Criteria of Dehydration”) in 942 events (83.5%), out of a total of 1,128, compared to 9 found less frequently (Enophthalmos, depressed fontanelle, tachycardia, tachypnea, wet tissue, capillary filling > 3 sec, weight loss > 5%, fever, neurological depression, “Major Criteria of Dehydration”) in 186 events (16.5%). 65% lost 3.7% of their birth weight, compared to 35% who lost 6.4%. Comparisons showed significant differences.

**Conclusions.** These “Neonatal Dehydration Criteria” allow us to identify neonates, apparently healthy, that have some degree of dehydration that can progress to hypernatremia, if not detected and act in time to avoid its catastrophic consequences.

**Keywords:** Hypernatremic dehydration; exclusive breastfeeding; colostrum; readmission.

## Introducción

La Deshidratación Hipernatrémica Neonatal (DHN) es conocida desde hace al menos dos décadas y es cada vez más reportada. Afecta, principalmente, a recién nacidos de término sanos con lactancia materna exclusiva (LME), en sus primeros 10 días de vida y que fueron egresados tempranamente sin factores de riesgo de posibles causas de reingreso hospitalario<sup>(1-10)</sup>. No se conoce su incidencia real. Tampoco hay consenso universal sobre su detección y diagnóstico. Las propuestas existentes se basan en el porcentaje de pérdida de peso al nacer, pesarlos a diario, número de micciones y evacuaciones, número de alimentaciones, entre otras, como indicadores de DHN<sup>(11-19)</sup>. De sus causas, una muy importante y poco considerada, es la ingesta del escaso volumen de calostro producido por algunas mamás al inicio de la lactancia<sup>(1-3,16-20)</sup>. Las bondades de la LME para madre e hijo, son indiscutibles<sup>(21-25)</sup>. Sin embargo, existen mujeres con baja producción láctea, principalmente primigestas, por lo que más autores recomiendan complementar, no suplementar, con agua o fórmula a sus neonatos, para evitar eventual DHN<sup>(15,21,26-30)</sup>. Esto, aunque pocos lo mencionan, es en base a que el requerimiento hídrico neonatal, en sus primeros días de vida, es mayor que el volumen de calostro suministrado sólo con LME<sup>(31-34)</sup>. El cuadro clínico de la DHN, puede confundirse con sepsis, en neonatos que ingresan con deshidratación severa o en estado de “choque”, diagnosticados como “sépticos”<sup>(5,6,13-15)</sup>.

Por falta de consenso universal para la detección temprana y diagnóstico de la DHN, nuestro objetivo fue dar a conocer los “Criterios de Deshidratación Neonatal” (CDN), formados con los Signos Universales

de Deshidratación Conocidos (SUDC)<sup>(20)</sup>, presentes en neonatos con lactancia materna exclusiva, los cuales permiten hacer detección y diagnóstico tempranos, e iniciar tratamiento oportuno.

## Material y Método

Realizamos un estudio observacional, descriptivo, comparativo y doble ciego, en el ámbito público y privado, en Cuernavaca, Morelos, México, entre Julio y Octubre del 2011. Reclutamos 200 neonatos seleccionados aleatoriamente, con consentimiento informado verbal de sus respectivas madres para participar en este estudio y la aprobación del comité de investigación del hospital. Consistió en explorarlos al nacimiento y en los días tres y cinco de vida, entre las 8 y las 13 hrs, buscando SUDC.

Criterios de Inclusión: a) Neonatos sanos de término; b) Menores de 5 días de vida; y c) LME.

Criterios de Exclusión: a) Neonatos que faltaron a las 2 citas programadas; b) Neonatos con intolerancia oral o vómito; c) Neonatos suplementados con fórmula, té o agua.

Doble ciego: Primero, realizar exploración física completa a cada neonato, antes de interrogar las variables a estudiar. Segundo, pesarlos antes de interrogar su peso al nacer. En ambos casos sin interrogar vía de nacimiento, por considerarla posible factor de confusión y sesgo, porque se sabe que los nacidos por cesárea pierden menos peso que los nacidos por parto.

Variables: a) peso al nacer y en los días 3 y 5 de vida; b) presencia de SUDC; c) neonatos con LME; d) síntomas detectados por las respectivas mamás.

El análisis estadístico de los resultados se realizó con

las pruebas de t de Student, X<sup>2</sup> y con la tabla de 2x2. Los resultados se expresaron en promedios y porcentajes, expuestos en cuadros para su mejor apreciación.

## Resultados

Finalizaron el estudio 150 neonatos, 80 hombres (53%) y 70 mujeres (47%). Excluidos 50 con uno o más criterios.

La edad gestacional promedio, en base a Capurro A, fue de 39.5 +/- 2.5 semanas.

El peso se obtuvo con báscula electrónica neonatal, marca registrada Seca, modelo 354, con grado de precisión +/- 10 g, siendo el promedio al nacer fue 3,150 +/- 650 g. Al día 5, el 65% de los neonatos (n=98) perdieron en promedio 3.7% de su peso al nacer (rangos entre 2.6% y 4.8%) y el 35% de ellos (n=52) perdieron 6.4% (rangos entre 5% y 7.8%).

En la exploración física completa buscamos, intencionadamente, los 16 SUDC (20) en los días 1, 3 y 5 de vida (Cuadro 1). Encontramos en total 1,128 SUDC (100%) en los 150 neonatos estudiados (100%), en promedio 7.5 signos por paciente. Los SUDC más Frecuentemente Encontrados (SUDC+FE) fueron 7 en 942 eventos (83.5%). (Cuadro 2). Los menos Frecuentemente Encontrados (SUDC-FE) fueron 9, en 186 eventos (16.5%). (Cuadro 3)

Los SUDC+FE, pueden pasar inadvertidos porque los neonatos "se ven bien" y con "aspecto saludable". Son fáciles de detectar y suficientes para revelar que existe déficit hídrico. Consideramos que se hacen presentes con pérdida menor al 5% de su peso al nacer, estado al que llamamos "Sub-hidratación".

En cambio, los SUDC-FE son más notorios y fácilmente detectables cuando existe franca deshidratación. El neonato "luce enfermo o séptico". Consideramos que están presentes en neonatos con pérdida mayor al 5% de su peso al nacer, estado evidente de "Deshidratación".

Esta observación nos permitió dividir, o diferenciar, los SUDC en dos grupos:

I. "Criterios Menores de Deshidratación" (CmD), conformados con los SUDC+FE.

II. "Criterios Mayores de Deshidratación" (CMD), conformados con los SUDC-FE.

Por lo tanto, neonatos con tres o más "Criterios Menores de Deshidratación", los consideramos "Sub-hidratados", con riesgo de progresión a la deshidratación.

Neonatos con "Criterios Menores de Deshidratación" más, uno o más, "Criterios Mayores de Deshidratación", los consideramos, evidentemente, "Deshidratados", con riesgo de progresión a la hipernatremia.

Los síntomas más mencionados por las mamás se relacionan con lo observado, como sigue:

a) "No les baja suficiente leche" (n=150). Con baja producción láctea.

b) "Sienten que no llenan a sus bebés" porque succionan fuerte, se desesperan y se quedan dormidos (n=117). Con irritabilidad y letargia.

c) "Tienen Cólico", por llanto inconsolable, continuo y casi no duermen (n=114). Con sed.

d) "Mancha con sangre el pañal" (n=109). Con orina rojiza.

Todas recibieron la indicación, verbal y por escrito, de no dar a sus bebés: té, agua o fórmula.

Las comparaciones, entre CmD (n=942) contra CMD (n=186) y entre los neonatos con pérdida menor al 5% de su peso al nacer contra los de pérdida mayor (65% vs 35%), mostraron diferencia significativa (p< 0.05).

No tuvimos neonatos totalmente asintomáticos para formar un grupo control de comparación.

## Discusión

En neonatos a término sanos, el agua corresponde al 70-80% de su peso<sup>(24,28-30,33,34)</sup> y, para fines prácticos, requieren 1 ml de agua para metabolizar 1 Kcal de energía, es decir, una relación Agua : Calorías de 1:1, o "relación Hidro-Calórica" (rHC). Los expertos, recomiendan una relación mayor, de 1.2:1, o mejor aún, la "rHC ideal" es 1.5:1.

Para el metabolismo basal, los neonatos con peso promedio al nacer de 3 kg, requieren un aporte calórico mínimo de 70 Kcal/kg/día, al que corresponde un requerimiento hídrico de 70 ml/kg/día, para una rHC de 1:1. Este requerimiento aumenta en promedio 10-20 ml por día hasta el día 5 (24). En el primer día de vida, para una rHC 1:1, requieren, mínimo, 70 ml/kg/día, equivalente a 210 ml de líquidos en 24 hrs, proporcionados, vía oral, en 8 dosis o "tomas" de 26 ml cada una, cercano a los 30 ml recomendados (24). Para una rHC 1.2:1, requiere 84 ml/kg/día, 252 ml/día. Para una "rHC ideal" de 1.5:1, requiere 105 ml/kg/día, 315 ml/día.

Por otro lado, la producción de calostro comienza 24 a 48 hrs después de expulsada la placenta, y se retrasa si quedan restos retenidos<sup>(6,16,25,26)</sup>. Las madres producen, progresivamente, de 20 ml a 100 ml de calostro al día, en el mejor de los casos, los primeros 5 días de lactancia, volumen que ingieren los neonatos con LME, equivalente a 33 ml/kg/día, sólo en el primer día de vida. Sobra decir que es inferior, en más de la mitad, al requerimiento hídrico recomendado<sup>(24)</sup>, con un déficit de 37 ml/kg/día, equivalente a 110 ml/día. El déficit hídrico aumenta progresivamente, sumando 1,150 ml hacia el día 5, si el volumen de calostro se mantiene en 100 ml/día, en el mejor de los casos. Con este balance hídrico negativo, un neonato vive "Sub-hidratado", o "sobrevive", en constante riesgo de deshidratación<sup>(33,34)</sup>.

La producción materna de leche de transición, de 500 a 750 ml/día, se alcanza hacia los 7 días de iniciada la lactancia, fenómeno conocido como "bajada de la leche"<sup>(18,33,34)</sup>. Con dicho volumen no se logra satisfacer

lo que llamamos “Déficit Hídrico Acumulado” al día 5, pues solo aporta entre el 43.4% y el 65.2% del déficit. La mayor producción de “leche madura”, de 1,200 a 1,800 ml/día, se alcanza a partir del día 15 de LME<sup>(33-36)</sup>.

Ante esto, los neonatos “Sub-hidratados” comienzan un fenómeno compensatorio que llamamos “Cascada Metabólica Infructuosa”. Inicialmente, reteniendo sodio y agua a nivel renal, para mantener su volumen circulante<sup>(3)</sup>, ya que, por su mayor superficie corporal, mayor gasto metabólico y mayor intercambio de agua, son susceptibles a mayor pérdida metabólica de líquidos<sup>(20)</sup>. Continúa con disminución de la filtración glomerular, elevándose los azoados, las bilirrubinas, la concentración urinaria, el hematocrito y la temperatura corporal. Enseguida se altera la coagulación y disminuye el flujo sanguíneo esplácnico, coronario y cerebral. La hipernatremia progresa tratando, infructuosamente, de mantener el volumen sanguíneo a expensas del líquido intersticial e intracelular. Si a esto agregamos que el escaso volumen de calostro que ingieren los neonatos contiene 2 veces más sodio que la leche de transición (22 mmol/l vs 13 mmol/l) y 3 veces más sodio que la leche madura (22 mmol/l vs 7 mmol/l)<sup>(10,17)</sup>, los neonatos desarrollan sed, por el calostro hipernatémico. Por esto, el riesgo de hipernatremia aumenta proporcionalmente con el déficit hídrico. En otras palabras decimos que: “la DHN es directamente proporcional al Déficit Hídrico Acumulado”.

Algunos autores mencionan que, neonatos con LME en sus primeros 10 días de vida, pueden desarrollar DHN en cualquier momento, y que sólo el 10% tienen signos y síntomas clínicos de deshidratación, sin estudios de laboratorio. Consideran que la fiebre y la hipernatremia, ocurren en neonatos con excesiva pérdida de peso, y que la fiebre es un indicador de riesgo de DHN<sup>(5,29)</sup>. Otros, dividen los signos y síntomas de deshidratación en criterios mayores y criterios menores, refiriendo que dos o más de sus criterios, están presentes en lactantes con gastroenteritis que han perdido más del 5% de su peso<sup>(37)</sup>. Contrariamente, nosotros encontramos “Criterios de Deshidratación Neonatal” en todos los neonatos de este estudio. La fiebre, la excesiva pérdida de peso y la hipernatremia, más que “indicadores de riesgo” de DHN, son signos de franca deshidratación, o “Criterios Mayores de Deshidratación”.

En base a lo anterior, en neonatos con “Criterios Menores de Deshidratación”, es justificable iniciar medidas preventivas, ofreciéndoles agua o fórmula, como recomiendan varios autores<sup>(11-14,19)</sup>. Nosotros recomendamos fórmula o leche humana de banco, si está disponible, en tanto ocurre la “bajada de la leche”. No suplementamos la LME, porque no la sustituimos, hablamos más bien, de “Lactancia Mixta Transitoria”, recordando que algunas madres producen bajo volumen de calostro, aunque hayan lactado previamente, como comunicamos en estudios anteriores<sup>(33,34)</sup>. Cuando el volumen de leche materna logre satisfacer el “Déficit Hídrico Acumulado”, al menos en parte, y el neonato quede “satisfecho” y sin

signos de Sub-hidratación, indicamos suspender la fórmula y continuar sólo con LME, tal y como lo recomienda la Organización Mundial de la Salud (OMS).

Nosotros realizamos, rutinariamente, “detección temprana de Sub-hidratación”, buscando “Criterios Menores de Deshidratación” en todos los neonatos, antes de egresarlos. No se conoce con certeza la incidencia DHN, pero está en aumento y tiene mayor morbilidad y mortalidad que los padecimientos de los que sí se realiza detección temprana rutinaria como: atresia esofágica, luxación congénita de cadera, malformaciones congénitas, errores innatos del metabolismo, hipotiroidismo, sordera, entre otros.

Compartimos la recomendación de varios autores de “dar seguimiento”, con citas, o visitas domiciliarias a los neonatos, los días 3 y 5 de vida, para explorarlos y pesarlos, continuando la “detección temprana de Sub-hidratación”, ya que para muchos neonatos, la primera revisión es tardía, entre los 10 y 15 días de vida, en el mejor de los casos, periodo de mayor incidencia de DHN. De esta forma no esperamos a que los neonatos pierdan 8%, o más, de su peso al nacer y cumplan una semana de vida para intervenir, como lo recomienda la “Guía Hospitalaria para el Uso de Alimentación Suplementaria en Neonatos Sanos a Término, Alimentados al Seno Materno”<sup>(32)</sup>, porque encontraríamos neonatos francamente deshidratados, con signos clínicos, y de laboratorio, indistinguibles de sepsis, obligándonos a diagnosticarlos y manejarlos como “sépticos”, con esquemas de doble, y hasta triple, antimicrobiano, dejando como secundario el aspecto hidroelectrolítico, que es la base del tratamiento de pacientes con DHN. El resultado, ampliamente mencionado en la literatura, puede ser desde leve hasta catastrófico, con secuelas severas y permanentes, e incluso fatal a corto plazo<sup>(8,27)</sup>.

Por otro lado, lo que más refieren las mamás es que “no les baja suficiente leche” y que “sienten que no llenan a sus bebés”, concordando con la llamada “lactancia seca” o “lactopoyesis alterada”, recientemente conocida como “síndrome de leche insuficiente”<sup>(33-36)</sup>, por bajo volumen de calostro, el cual ingieren los neonatos y se manifiesta con el olvidado síndrome de “niño sediento” o “niño hambriento”<sup>(29,30)</sup>.

En México, tradicional y empíricamente, se proporcionaba té a los neonatos, para aliviar y evitar los famosos “cólicos”. Esta práctica, aportaba el volumen hídrico que prevenía la deshidratación, “aliviaba” temporalmente los cólicos, más bien la sed, pero añadía el riesgo de intoxicación con el té. De la misma forma, en tanto ocurría la “bajada de la leche” a las mamás, alimentaban a sus neonatos, en sus primeros días de vida, con leche de vaca o con “atole de maíz”, según sus posibilidades económicas, aportándoles suficiente volumen. Esta tradición está extinguiéndose por la recomendación universal de la OMS de fomentar la LME por sus ventajas incuestionables. Al mismo tiempo, se han extinguido los “cuneros” donde, históricamente,



los neonatos permanecían de 24 a 48 hrs postparto, y de 72 a 96 hrs postcesárea, donde eran alimentados cada 3 hrs con 30 ml de fórmula en biberón, 240 ml/día, 140 ml más de lo que la madre podía aportarle con su producción de calostro de 100 ml/día, en el mejor de los casos. Con el “alojamiento conjunto”, recomendado también por la OMS para fomentar la LME y prohibir la alimentación con fórmula en biberón, en su “Iniciativa Hospitales Amigables con el Niño”, BFHI por sus siglas en inglés<sup>(21-23,26)</sup>, quizás coincidentemente, ha aumentado la frecuencia de DHN. La incidencia de ictericia, fiebre y DHN fue baja, con las antiguas prácticas empíricas y con los antiguos cuneros, los que quizás, contribuyeron a evitar o mantener baja la frecuencia de la poco conocida entonces DHN.

La Dra. Verity Livingston, experta en lactancia materna y con más de treinta años estudiando este tema, en 1990 dijo: “Si la lactancia materna se estableciera sin demora, muchos bebés no perderían peso. Quizás este es el patrón de crecimiento ideal”<sup>(36)</sup>. Sin embargo, no tomó en cuenta que existen madres con baja producción de calostro<sup>(33,34)</sup>. En base a este concepto, resultado de nuestras observaciones y a los resultados de este estudio, nos atrevemos a afirmar que: “Si el volumen de calostro y de leche de transición fueran suficientes en los primeros 5 a 10 días de LME, los neonatos no perderían peso, independientemente de su edad y vía de nacimiento”.

Aplicando estos “Criterios de Deshidratación Neonatal”, “rutinaria y masivamente” podríamos evitar o, al menos, disminuir muchos casos de DHN, sus consecuencias potencialmente catastróficas y los reingresos por esta causa, beneficiando a muchos más neonatos dentro y más allá de nuestras fronteras. En tanto no haya consenso universal, sentimos que podrían ser útiles, pero reconocemos que se necesitan más estudios, con mayor número de pacientes y multicéntricos para corroborar su utilidad, o para demostrar lo contrario.

### Conclusiones

Los “Criterios de Deshidratación Neonatal” que formamos con los SUDC, se observan durante la exploración, entre el tercer y quinto día de vida, en neonatos con LME, 83.5% con CmD y 16.5% con CMD. Por porcentaje de pérdida de su peso al nacer, el 65% estaban Sub-hidratados y el 35% estaban Deshidratados, pero ninguno parecía francamente afectado, todos parecían saludables. Conociendo y aplicando estos criterios podemos diagnosticar, temprana y clínicamente, neonatos en riesgo de desarrollar Deshidratación y, si está presente, actuar oportunamente, evitando que progrese a Hipernatremia.

### Agradecimientos

Al Dr. Fidencio Enrique De Jesús Monforte Contreras por su opinión científica y sus comentarios favorables acerca de este trabajo.

A Gabriela Toledo-Verónico y a Uriel Bolio-Toledo, por

su ayuda desinteresada y apoyo incondicional durante la elaboración de este trabajo de investigación.

El Autor de este estudio, declara no tener ningún conflicto de interés que deba expresar.

El Autor declara no haber recibido financiamiento ni patrocinio de ninguna índole, para la realización de este estudio.

### Referencias

1. Clarke TA, Markarian M, Griswold W, Mendoza S. Hyponatremic Dehydration Resulting From Inadequate Breast-Feeding. *Pediatrics* 1979;63:931-2
2. Livingston VH, Willis CE, Abdel-Wareth LA, Thiesen P, Lockitch G. Neonatal hyponatremic dehydration associated with breast-feeding malnutrition: a retrospective survey *CMAJ* 2000;162(5):647-52
3. Laing I A, Wong C M, Hyponatraemia in the first few days: is the incidence rising? *Arch Dis Child Fetal Neonatal* 2002;87:158-62
4. Laing I A, Hyponatraemic dehydration in newborn infants. *Acta Pharmacol Sin* 2002; 23(Suppl):48-51
5. Boskabadi H, Maamouri G, Ebrahimi M, Gha-you-r-Mobarhan M, Esmaeily H, Sahebkar A, Ferns GAA. Neonatal hyponatremia and dehydration in infants receiving inadequate breastfeeding. *Asia Pac J Clin Nutr* 2010;19 (3):301-7
6. Neifert MR, McDonough SL, Neville MC. Failure of lactogenesis associated with placental retention. *Am J Obstet Gynecol.* 1981;140:477-8
7. Neena Modi. Avoiding hyponatraemic dehydration in healthy term infants. *Arch Dis Child* 2007;92:474-5
8. Trotman H, Antoine M, Barton M. Hyponatraemic Dehydration in Exclusively Breastfed Infants A Potentially Fatal Complication. *West Indian Med J* 2006;55(4):282-5
9. Dommelen PV, Wouwe PV, Breuning-Boers JM, Buuren SV, Verkerk PH. Reference chart for relative weight change to detect hyponatraemic dehydration. *Arch Dis Child* 2007;92:490-4
10. Macy IG, Ph.D., Sc. D. Composition of human colostrum and milk. Downloaded from [www.archpediatrics.com](http://www.archpediatrics.com) on July 5,2011.
11. Macdonald P D, Ross S R M, Grant L, Young D. Neonatal weight loss in breast and formula fed infants. *Arch Dis Child Fetal Neonatal* 2003;88:472-6
12. Canavan A, Arant BS JR. Diagnosis and Management of Dehydration in Children. *American Family Physician* 2009;80(7):692-6
13. Emond S. Dehydration in Infants and Young Children. *Ann Emerg Med.* 2009;53:395-7
14. Grenslade S, Miller J, Tonkin E, Marshall P, Collins C. Estimating the Dietary Intake of Breastfeeding Preterm Infants. *Int J Environ Res Public Health.* 2015 May; 12(5): 5408-5419

15. Oddie S, Richmond S, Coulthard M. Hypernatraemic dehydration and breast feeding: a population study. *Arch Dis Child* 2001;85:318-20
16. Morton JA. The Clinical Usefulness of Breast Milk Sodium in the Assessment of Lactogenesis. *Pediatrics* 1994;93:802-6
17. Cooper WO, Atherton HD, Kahana M, Kotagal UR. Increased Incidence of Severe Breastfeeding Malnutrition and Hypernatremia in a Metropolitan Area. *Pediatrics* 1995;96:957-60
18. Saint L., Smith M, Hartmann PE. Calostro días después del parto. *Br J Nutr* 1984;52:87-95
19. Kennedy JR. Offer infants water. *Pediatrics* 2000;105:686
20. Organización Mundial de la Salud. Tratamiento y prevención de la diarrea aguda. Pautas para instructores de agentes de salud. Ginebra. OMS;1985
21. World Health Organization and UNICEF. Protecting, promoting and supporting breast-feeding: the special role of maternity services. Geneva, Switz: World Health Organization /UNICEF, 1989
22. The Baby-friendly Hospital Initiative. Monitoring and reassessment: Tools to sustain progress. Section I and Section II. World Health Organization. Geneva. 1999
23. The Baby-friendly Hospital Initiative. Monitoring and reassessment: Tools to sustain progress. Section III and Section IV. World Health Organization. Geneva. 1999
24. Pregnancy, childbirth, postpartum and newborn care: a guide for essential practice 3rd ed. World Health Organization Geneva Revised 2015
25. Livingstone V. Post-Partum breastfeeding assessment. *J SOGC* 1996;18:142-53
26. Livingstone V. Protecting breast-feeding. *Can Fam Physician* 1992;38:1871-6
27. van Amerongen RH, Moretta AC, Gaeta TJ. Severe hypernatremic dehydration and death in a breast-fed infant. *Pediatr Emerg Care* 2001;17(3):175-80
28. Moritz ML, Manole MD, Bogen DL, Ayus LC. Breastfeeding-Associated Hypernatremia: Are We Missing the Diagnosis? *Pediatrics* 2005;116:e343-7
29. Ng PC, Chan HB, Fok TF, Lee CH, Chan KM, Wong W, et al. Early onset of hypernatraemic dehydration and fever in exclusively breast-fed infants. *J Paediatr Child Health* 1999;35:585-7
30. Hatzidaki E, Manoura A, Korakaki E, Mamoulakis D, Kokori H, Giannakopoulou C. Breast feeding-when nature fails to satisfy. *Clin Exp Obstet Gynecol* 2001;28:253-4
31. Boumahni B, Pyaraly S, Randrianaly H, Robillard PY, Renouil M. Hypernatremic dehydration and breast-feeding. *Arch Pediatr* 2001;8:731-3
32. The Academy of Breastfeeding Medicine Protocol Committee. 2009. ABM Protocolo Clínico # 3: Guía Hospitalaria para el Uso de Alimentación Suplementaria en neonatos sanos a término, Alimentados al Seno Materno, Revisado 2009. *Medicina de la Lactancia Materna* 2009;4:1-16
33. Bolio-Molina LA. Lactogénesis en los primeros cinco días del puerperio y la lactancia. *Rev Mex Pediatr* 2013;80(1):10-14
34. Bolio-Molina LA. Ictericia en neonatos sanos con lactancia materna exclusiva por madres con baja producción láctea. *Vox Paediatrica* 2016;23(1):29-33
35. (Dr. Fidencio Enrique de Jesús Monforte Contreras en: Fisiopatología básica y trastornos comunes en pediatría crítica del Hospital Centro Médico Nacional "Lic. Ignacio García Tellez", IMSS Mérida, Yucatán. México)
36. Livingstone VH. Problem-Solving formula for failure to thrive in breast-fed infants. *Can Fam Physician* 1990;36:1541-5
37. Bilkis M, Montero D, Vicente F, Cheistwer A. Hidratación endovenosa en la práctica clínica. Nuevos enfoques terapéuticos para la gastroenteritis aguda. *Arch Argent Pediatr* 2007;105(5):436-443



# Revisiones y Actualizaciones

## Encefalitis autoinmune: Una entidad potencialmente tratable

María Calderón Romero (1), Marcos Madruga Garrido (1).

(1) Hospital Universitario Virgen del Rocío. Av. Manuel Siurot, s/n, 41013 Sevilla.

Dir. Corresp.: María Calderón Romero. E-Mail: calderonromero@hotmail.com

Recibido 4-12-2016 Aceptado: 5-1-2017

Vox Paediatrica 2017; XXIV (II): páginas....

**Resumen: Antecedentes:** Las encefalitis autoinmunes son un grupo heterogéneo de enfermedades, cuyo fenotipo clínico y asociación a antígenos neuronales ha sido descrito en los últimos años, siendo la más conocida por su frecuencia la encefalitis anti-NMDAr.

**Objetivo:** Describir las características clínicas de una cohorte de pacientes pediátricos con encefalitis autoinmune.

**Método:** Estudio retrospectivo de la historia clínica de pacientes con diagnóstico de encefalitis autoinmune, entre los años 2007 y 2015 atendiendo a la forma de presentación, manifestaciones clínicas, diagnóstico inmunológico, tratamiento recibido y evolución.

**Resultados:** Se estudiaron 10 casos con diagnóstico de encefalitis autoinmune, llegando al diagnóstico definitivo mediante la detección del anticuerpo causante en la mitad de ellos. La forma más frecuente fue la encefalitis anti-NMDAr en 6/10 pacientes, seguida de la encefalitis límbica en 2/10. En 8/9 se inició el tratamiento previo al resultado del estudio inmunológico. La evolución fue favorable en 7/10 pacientes, presentando un peor pronóstico los casos asociados a infección herpética o tumor.

**Conclusiones:** El reconocimiento precoz de este tipo de encefalitis es de gran importancia, ya que la instauración de un tratamiento precoz puede condicionar el pronóstico.

**Palabras clave:** Encefalitis autoinmune, encefalitis anti-NMDAr, encefalitis límbica, anticuerpos neuronales.

### **Autoimmune encephalitis: a potentially treatable entity**

**Abstract: Background:** Autoimmune encephalitis is a heterogeneous group of diseases, whose clinical phenotype and association with neuronal antigens has been described in recent years. The most well-known, for its frequency, is anti-NMDA encephalitis.

**Objectives:** To describe the clinical characteristics of a cohort of pediatric patients with autoimmune encephalitis.

**Methods:** Retrospective study of patients with autoimmune encephalitis between 2007 and 2015, considering the form of presentation, clinical manifestations, immunological diagnosis, treatment received and evolution.

**Results:** In this research, 10 cases with a diagnosis of autoimmune encephalitis were studied. However, the definitive diagnosis, including the causative antibody, was only achieved for the half of them. The most frequent form was anti-NMDA encephalitis in 6/10 patients, followed by limbic encephalitis in 2/20. In 8/9 treatment was started prior to the result of the immunological study. The evolution was favorable in 7/10 patients, presenting a worse prognosis the cases associated



with herpetic infection or tumor.

**Conclusions:** The early recognition of this type of encephalitis is of great importance, since the establishment of an early treatment can condition the prognosis.

**Key words:** Autoimmune encephalitis, anti-NMDAR encephalitis, limbic encephalitis, neuronal antibodies.

## Introducción

La encefalitis es un proceso inflamatorio del sistema nervioso central que origina una alteración de las funciones cerebrales, donde la alteración del nivel de conciencia es el síntoma principal, pudiendo asociar cambios comportamentales, focalidad neurológica o crisis epilépticas.

Debido a que la etiología más comúnmente reconocida es la infecciosa, muchas guías han asumido sistemáticamente un origen infeccioso aunque este no fuera identificado. Sin embargo, en los últimos 10 años se ha comprobado un aumento de casos no infecciosos, la mayoría de los cuales de etiología autoinmune. La importancia del diagnóstico precoz en este tipo de encefalitis autoinmunes (EA) viene dado por el hecho de ser una entidad potencialmente tratable<sup>(1-6)</sup>.

Hasta hace poco tiempo existían criterios diagnósticos para la EA basados en el análisis de anticuerpos y de la respuesta a la inmunoterapia. Sin embargo, el estudio inmunológico no siempre está disponible, la ausencia de detección de autoanticuerpos no excluye el mecanismo autoinmune, y la respuesta al tratamiento es una información que no está disponible en el momento de aparición de los síntomas. Esto ha propiciado la aparición de criterios más laxos en los que prevalece la anamnesis, exploración neurológica y pruebas diagnósticas convencionales, lo que permite realizar un diagnóstico presuntivo e iniciar tratamiento a la espera del resultado de autoanticuerpos<sup>(7)</sup>.

Estos anticuerpos ayudan en el diagnóstico y pronóstico de los síndromes clínicos, así como, en la identificación del tumor asociado. Se clasifican en dos grupos según se dirijan contra antígenos intracelulares o contra antígenos de superficie neuronal<sup>(8-11)</sup>:

1. **Contra antígenos intracelulares:** Considerados no patogénicos, estando la encefalitis mediada por mecanismo de inmunidad celular. En este grupo se incluyen los anticuerpos onconeurales, asociados con frecuencia a síndromes paraneoplásicos, y el anticuerpo anti-des-carboxilasa del ácido glutámico (GAD), asociado a encefalitis límbica. Se encuentran presentes en el suero y el LCR, y son fácilmente detectables.

Son de peor pronóstico debido a la pobre respuesta a inmunoterapia y la mayor asociación a tumores.

2. **Contra antígenos de superficie neuronal y proteínas sinápticas:** patogénicos y asociados directamente al mecanismo de inmunidad humoral que desencadena la encefalitis. Los más frecuentes son los anticuerpos an-

ti-receptor NMDA, seguidos de los anticuerpos contra la proteína LGI1 asociada al canal de potasio. Su relevancia clínica está principalmente asociada a su detección en LCR más que el hallazgo en suero. Por lo general asocian un pronóstico más favorable debido a su menor asociación con tumores y a la mayor respuesta a inmunoterapia.

Recientemente, algunos autores clasifican las EA según el grado de certeza diagnóstica, estableciendo diferentes niveles; EA posible en la cual no es necesaria la presencia de autoanticuerpos, y EA definida para la que a menudo se requiere de autoanticuerpos<sup>(7,12-13)</sup>.

### 1. Encefalitis autoinmune posible

El diagnóstico se establece cuando se cumplen 3 de los siguientes criterios:

1. Inicio subagudo (menos de 3 meses) de déficit de la memoria de trabajo, alteración del nivel de conciencia o síntomas psiquiátricos.

2. Al menos 1 de las siguientes:

- Signos focales nuevos del SNC.
- Convulsiones no explicadas por un trastorno convulsivo conocido previo.
- Pleocitosis.
- Características de las RM sugestivas de encefalitis. Señal hiperintensa restringida a uno o ambos lóbulos temporales mediales, o en áreas multifocales.

3. Exclusión razonable de causas alternativas

El diagnóstico diferencial incluye el origen infeccioso, metabólico, tóxico y tumoral. El más importantes antes de iniciar la inmunoterapia, es la encefalitis por el virus del herpes simple y otras infecciones del SNC. La PCR del virus del herpes simple puede ser negativa si se hace precozmente dentro de las primeras 24-48h, por lo que si la sospecha clínica es elevada deberá repetirse<sup>(14)</sup>.

### 2. Encefalitis autoinmune definida

Sólo en aproximadamente la mitad de casos de EA posible se identifica finalmente un anticuerpo responsable, siendo entonces catalogada de EA definida. En ellos, la asociación fenotipo-anticuerpo es cada día más reconocible, aunque la clínica es con frecuencia solapable en pediatría. El cuadro más frecuente y mejor definido es la encefalitis por anticuerpos anti-NMDAR seguida de la encefalitis límbica, otras formas menos frecuentes son la encefalitis de Hashimoto, encefalitis

de Rasmussen y FIRES (febrile infection-related epilepsy syndrome) entre otras<sup>(3)</sup>.

### 2.1 Encefalitis anti-NMDAr

Se trata de la forma principal de encefalitis inmuno-mediada, representando en algunos estudios el 4% del total de encefalitis, superando en frecuencia a la encefalitis por VHS. El 40% de los pacientes son menores de 18 años, con una forma de presentación más atípica en aquellos de menor edad.

El cuadro neuropsiquiátrico es predecible con una evolución multifásica: el 70% de pacientes presenta una fase prodrómica días antes con clínica similar a una infección vírica, en el debut de la encefalitis predomina la afectación psiquiátrica apareciendo posteriormente el deterioro del nivel de conciencia y la fase hiperkinética con insomnio, crisis convulsivas y movimientos anormales. En pacientes pediátricos la primera fase psiquiátrica puede pasar inadvertida, siendo con frecuencia la forma de debut las crisis epilépticas y el trastorno del movimiento (discinesias orofaciales, coreoatetosis y distonía), además de asociar con frecuencia mutismo y trastorno del sueño llamativo. El cuadro clínico en adultos suele asociar clínica autonómica incluso de riesgo vital, siendo esta infrecuente y leve en población infantil<sup>(15-19)</sup>.

Inicialmente fue descrito como un cuadro paraneoplásico en mujeres con teratoma ovárico, siendo la asociación a tumores infrecuente en niños. Por este motivo se recomienda el despistaje tumoral, principalmente de teratoma ovárico, tumor germinal y neuroblastoma.

En estudios recientes se han encontrado anticuerpos anti-NMDAr en pacientes con infección herpética, discutiéndose su papel en la coreoatetosis postherpética, lo que podría explicar que algunos pacientes mejoren con el tratamiento corticoideo<sup>(20-21)</sup>.

El tratamiento precoz con inmunoterapia condicionará el pronóstico y recuperación, que por lo general suele ocurrir en orden inverso a la aparición de síntomas y de forma lenta. Según algunas series, hasta el 75% de pacientes tendría una recuperación sustancial con mínimas secuelas<sup>(22-24)</sup>.

### 2.2 Encefalitis límbica

Se trata de una de las formas de EA mejor caracterizada clínica y radiológicamente, basado en la inflamación del sistema límbico (lóbulo temporal medial, amígdala e hipocampo) que condiciona una alteración del comportamiento, trastorno de memoria y crisis epilépticas. Presenta en la resonancia magnética una hiperseñal, en las secuencias FLAIR y T2, en la cara medial de los lóbulos temporales.

El principal anticuerpo relacionado es el dirigido contra la proteína de superficie LGI1 asociada al canal de potasio, con una respuesta favorable a la inmunoterapia. Menos frecuente es su presentación como síndrome paraneoplásico asociado a anticuerpos onconeuronales contra antígenos citoplasmáticos y peor respuesta al tratamiento<sup>(3,25-26)</sup>.

Independientemente del cuadro clínico específico al que pertenezcan, estos pacientes con sospecha de EA se beneficiarán de un tratamiento inmunoterápico precoz e intensivo, mejorando de esta forma el pronóstico.

### Pacientes y método

Como ya hemos comentado, la EA es una patología en auge en la última década, concretamente desde el año 2007, momento en que se identifica el principal anticuerpo responsable, el anticuerpo anti-NMDAr. El objetivo del trabajo fue el análisis de pacientes con diagnóstico de EA seguidos en nuestro centro desde el año 2007.

Sobre los 10 pacientes recogidos se realizó un estudio observacional y retrospectivo, atendiendo a su forma de presentación, manifestaciones clínicas, diagnóstico inmunológico, tratamiento recibido y evolución.

### Resultados

Se estudiaron en total 10 pacientes, en los que no se evidenció diferencia en cuanto al sexo, encontrando 5 varones y 5 mujeres. La edad de presentación osciló entre los 6 meses y los 12 años, asociándose la edad menor al año con la forma de encefalitis anti-NMDA postinfecciosa y aquellos pacientes de mayor edad con la forma de encefalitis límbica. Tabla I

En cuanto a la clínica, los pacientes con encefalitis anti-NMDAr presentaron como forma de debut: movimientos anormales (3/6), mutismo (1/6), crisis epiléptica (1/6) y síndrome regresivo (3/6), asociándose este último a lactantes con formas postinfecciosa. Entre las

Edad	(n)	Forma de EA
<b>Lactante (&lt;12 meses)</b>	<b>3</b>	<b>Anti-NMDAr postinfecciosa (3)</b>
<b>Preescolar (1-5 años)</b>	<b>3</b>	<b>Anti-NMDAr (2)</b> <b>EA posible (1)</b>
<b>Escolar (6-10 años)</b>	<b>2</b>	<b>Anti-NMDAr (1)</b> <b>EA posible (1)</b>
<b>Preadolescente (11-14 años)</b>	<b>2</b>	<b>Encefalitis límbica (2)</b>

Tabla I. Distribución según edad  
n): número de pacientes; NMDAr: receptor N-metil-D-aspartato; EA: Encefalitis autoinmune

manifestaciones clínicas más frecuentes encontramos la agitación, alteración del ritmo vigilia-sueño, movimientos anormales y crisis epilépticas. Tabla II

Aquellos con encefalitis límbica tuvieron una forma de comienzo con crisis parciales y cambios comportamentales (2/2). La evolución posterior, en el caso del asociado a anticuerpo anti-GAD, fue hacia crisis par-

Manifestaciones clínicas encefalitis anti-NMDAr (n=6)	
<b>Pródromos</b>	<b>4/6 66%</b>
<b>Psiquiátricas/comportamiento</b>	<b>6/6 100%</b>
Irritabilidad	6
Somnolencia	6
Agitación	6
Desinhibición	2
Alucinaciones visuales	1
<b>Tr. Lenguaje</b>	<b>5/6 83%</b>
Pérdida balbuceo	2
Bradilalia	3
Dislalia	2
Palilalia/Ecolalia	1
Mutismo	2
<b>Tr. Sueño</b>	<b>6/6 100%</b>
Alteración ritmo vigilia-sueño	5
Insomnio	6
<b>Tr. Movimiento</b>	<b>6/6 100%</b>
Coreoatetosis	5
Distonía	3
Discinesia orofacial	4
<b>Crisis epilépticas</b>	<b>5/6 83%</b>
Espasmos infantiles	2
Crisis parciales	4
Crisis generalizadas	0
Status epiléptico	1
<b>Alt. Autonómicas</b>	<b>1/6 16%</b>
Retención urinaria	1

Tabla II. Manifestaciones clínicas encefalitis anti-NMDAr NMDAr: receptor N-metil-D-aspartato; N: tamaño muestral; Tr: Trastorno; Alt: Alteración

ciales de difícil control. El caso sin confirmación inmunológica, únicamente asoció alteraciones en la memoria a corto plazo.

Los casos de EA posible tuvieron una clínica más inespecífica, debutando como cuadro encefalopático (1/10) y clínica cerebelosa (1/10), asociando en menor medida movimientos involuntarios, alteración del lenguaje y cambios de comportamiento.

Las pruebas complementarias resultaron por lo general inespecíficas. La neuroimagen sólo mostró afectación en 4/10; tres de ellos en forma de infarto temporal (NMDA postinfecciosa), y uno como señal hipocampal hiperintensa (encefalitis límbica). El EEG mostró alteración en 9/10, 5 de ellos con afectación focal; y el LCR pleocitosis en 2/10.

El estudio de autoinmunidad se realizó en todos los pacientes salvo en 2, al ser diagnosticados en el periodo previo a su determinación en nuestro servicio. El tiempo medio para la obtención del resultado fue de 10 días. De los 10 pacientes catalogados de EA, sólo en el 50% se llegó al diagnóstico definitivo mediante la detección de anticuerpos. La encefalitis anti-NMDA fue la más frecuente en nuestra serie (6/10), 4 de ellos con diagnóstico inmunológico confirmado. Tabla III.

Aunque la asociación a tumor es infrecuente en edad pediátrica, se realizó despistaje tumoral en todos los

Diagnóstico inmunológico (n=10)	
<b>Encefalitis Anti-NMDAr</b>	<b>6/10 60%</b>
Definida	4/6
Posible	2/6
<b>Encefalitis Límbica</b>	<b>2/10 20%</b>
Definida (anti-GAD)	1/2
Posible	1/2
<b>Encefalitis Autoinmune posible</b>	<b>2/10 20%</b>

Tabla III. Diagnóstico inmunológico.

N: tamaño muestral; NMDAr: receptor N-metil-D-aspartato

casos, resultando positivo sólo en uno, con hallazgo de timoma tras 3 años del diagnóstico de encefalitis límbica antiGAD. Otros 2 pacientes debutaron como coreoatetosis postherpética presentando una encefalitis anti-NMDAr. No se encontraron otras asociaciones a patologías.

El inicio del tratamiento fue preciso en 9/10 pacientes, comenzándose en 7 de ellos durante la primera semana del ingreso, con una media de 3,5 días. Figura 1.

Todos recibieron, de acuerdo a las guías de práctica clínica, tratamiento de primera línea con ciclos de inmunoglobulinas (1 gr/kg/día durante 2 días) y megabolos



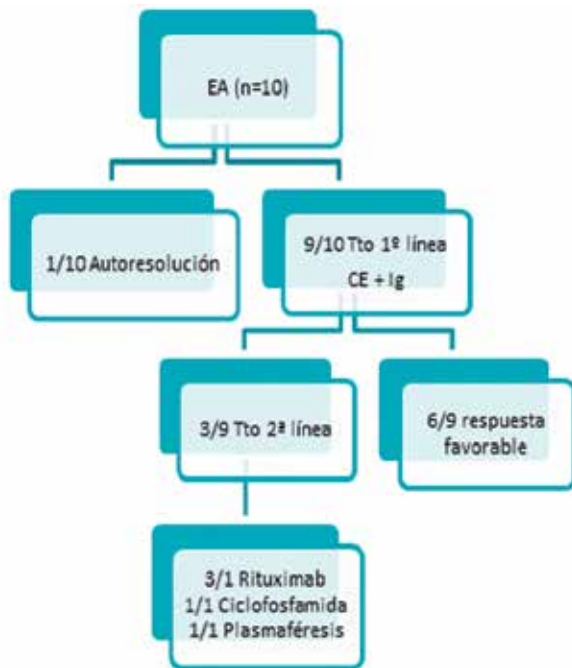


Figura 1. Tratamiento

EA: Encefalitis autoinmune; Tto: Tratamiento; CE: corticoides; Ig: Inmunoglobulinas

de corticoides (30 mg/kg/día de 3 a 5 días) seguido de dosis de mantenimiento de 1 a 4 meses. La respuesta fue favorable en 6/9, no precisando posteriormente otros tratamientos.

En 3 de ellos, tras el fracaso de los tratamientos de primera línea, fue preciso recurrir a los de segunda línea. Todos fueron tratados con rituximab (375mg/m<sup>2</sup> dosis semanal durante un mes), siendo necesario asociar ciclofosfamida en uno de ellos (500 mg/m<sup>2</sup> dosis mensual durante 6 meses) y plasmaféresis en otro caso (6 sesiones realizadas a días alternos). Sólo en un paciente se ensayó la inmunosupresión crónica con azatioprina con control parcial de los síntomas.

El ingreso en la Unidad de Cuidados Intensivos fue necesario en 3/10. Uno tras episodio de obstrucción respiratoria que requirió medidas de reanimación avanzada (encefalitis anti-NMDAR) y dos de ellos por status epiléptico (encefalitis anti-NMDAR y EA posible).

Los que requirieron mayor estancia hospitalaria fueron los pacientes con encefalitis anti-NMDAR, con una media de 50 días de ingreso, precisándose en el resto de casos un tiempo medio de 14 días.

La evolución fue favorable en 7/10 pacientes, estando a los 12 meses del diagnóstico libre de síntomas o con secuelas mínimas (dislalias y dificultades de aprendizaje leve). Encontramos una evolución desfavorable en 3/10:

- Dos pacientes tras encefalitis anti-NMDAR postherpética en la etapa de lactante. Ambos con retraso psicomotor moderado y epilepsia sintomática, persistiendo movimientos coreicos sólo en uno de ellos.

- Un paciente por encefalitis límbica paraneoplásica asociada a antiGAD. Presenta mal control de la misma con crisis parciales refractarias y trastorno del comportamiento.

La recaída fue infrecuente en nuestra serie, apareciendo sólo en el paciente con encefalitis paraneoplásica antiGAD pese al tratamiento con inmunosupresión crónica.

## Discusion

La incidencia de encefalitis autoinmunes continúa siendo desconocida, aunque sí es verdad que está aumentando en los últimos años debido al mejor reconocimiento de su forma de presentación, identificación de nuevos anticuerpos relacionados, y la implantación de unos criterios diagnósticos más laxos y menos dependiente del análisis inmunológico. Algunos estudios, la sitúan en torno al 5% del total de encefalitis, igualándola con algunas formas de encefalitis infecciosas<sup>(3,18, 22,27)</sup>. En nuestro estudio, también encontramos un aumento progresivo de la incidencia a lo largo de los años recogidos debido a su mayor reconocimiento.

La EA debe sospecharse en pacientes con alteración del comportamiento, clínica psiquiátrica, crisis epilépticas o trastornos del movimiento<sup>(9,19)</sup>. Una vez descartada la causa infecciosa, su principal diagnóstico diferencial, si cumple los criterios clínicos podrá ser diagnóstica como EA, se deberá iniciar tratamiento antes de recibir el resultado de los autoanticuerpos. En nuestro estudio prevaleció el diagnóstico clínico en caso de recibir un resultado negativo considerándolos como casos de EA posible, mientras que aquellos con autoinmunidad positiva fueron catalogados como EA definida.

Este reconocimiento más precoz contribuyó al pronóstico, haciendo posible el inicio del tratamiento inmunoterápico durante los primeros días, iniciándose en la mayoría de casos antes de recibir el resultado del estudio inmunológico<sup>(22,24)</sup>. El tiempo medio para el inicio de la inmunoterapia fue 3,5 días, mientras que el resultado del estudio inmunológico tardó una media de 10 días, lo que hubiera retrasado el tratamiento. En aquellos pacientes en los que se demoró el tratamiento, coreoatetosis postherpética y encefalitis límbica de inicio más tardado tuvieron un pronóstico más sombrío, pudiendo haber influido en el mismo este retraso.

La recuperación espontánea es infrecuente aunque está descrita, encontrándola en uno de nuestros casos, con clínica monofásica y resolución sin tratamiento.

Pese a que la asociación a tumores es excepcional en pacientes pediátricos, el rastreo antitumoral debe realizarse en todos y prolongarse varios años tras el diagnóstico, aunque no se encuentra bien establecido el tiempo, oscilando entre 2 y 5 años de seguimiento. El principal tumor asociado es el teratoma ovárico, relacionándose también con tumores germinales, neuroblastomas y timomas. Prueba de ellos es la detección

tumoral, tres años tras el diagnóstico, en uno de los casos recogidos. En estos casos, la resección tumoral parece ser clave en el control de los síntomas<sup>(18)</sup>.

Encontramos un peor pronóstico en aquellos casos precedidos de infección herpética, no pudiendo establecer en qué medida contribuyó ésta al peor pronóstico, persistiendo las lesiones en la RM cerebral secundarias a infección herpética.

En cuanto a la detección de autoanticuerpos, sólo se llegó a demostrar en el 50% de los casos recogidos, resultado similar al de otras series<sup>(13)</sup>, lo que sugiere la existencia de antígenos aun no identificados que deberán ser objeto de futuras investigaciones. Es por tanto importante el estudio de LCR y suero de estos pacientes en laboratorios de referencia para la identificación de nuevos anticuerpos.

En conclusión, de acuerdo con la bibliografía revisada y nuestra serie, la EA requiere inicialmente de una historia clínica y examen que excluyan otras posibles causas, como la encefalitis herpética, e identifiquen signos sugestivos de una causa inmune específica. Desde hace unos años, su diagnóstico ya no requiere obligatoriamente la presencia de autoanticuerpos reconocidos, beneficiándose tanto los que los presentan como los que no de una inmunoterapia agresiva y precoz, contribuyendo esto al mejor pronóstico.

## Bibliografía

1. Brenton N, Goodkin HP. Antibody-Mediated Autoimmune Encephalitis in Childhood. *Pediatric Neurology*. 2016;60:13-23.
2. Lancaster E. The Diagnosis and Treatment of Autoimmune Encephalitis. *Clin Neurol*. 2016;12(1):1-13.
3. Armangue T, Petit-Pedrol M, Dalmau J. Autoimmune Encephalitis in Children. *J Child Neurol*. 2012; 27(11):1460-1469.
4. Lancaster E, Martinez-Hernandez E, Dalmau J. Encephalitis and antibodies to synaptic and neuronal cell surface proteins. *Neurology*. 2011;77:179-189.
5. Gable MS, Gavali S, Radner A, et al. Anti-NMDA receptor encephalitis: report of ten cases and comparison with viral encephalitis. *Eur J Clin Microbiol Infect Dis*. 2009; 28:1421-1429.
6. Navarro ML, Hernandez-Sampelayo T, Baquero-Artigao F. Encefalitis: conceptos básicos y manejo práctico. *An Pediatr Contin*. 2007;5(1):30-8.
7. Graus F, Titulaer MJ, Balu R, Benseler S, Bien CG, Cellucci T, et al. A clinical approach to diagnosis of autoimmune encephalitis. *Lancet Neurol*. 2016; 15: 391-404.
8. Carrasco A, Alarcón I, González C, Graus F. Identificación y utilidad clínica de los anticuerpos antineuronales. *Inmunología*. 2014;33(4):128-136.
9. Höftberger R, Dalmau J, Graus F. Updated guideline for the diagnosis of antineuronal antibodies. *Clin Neuropathol*. 2012;31:337-41.
10. Dalmau J, Gleichman AJ, Hughes EG, Rossi JE, Peng X, Lai M, et al. Anti-NMDA-receptor encephalitis: case series and analysis of the effects of antibodies. *Lancet Neurol*. 2008; 7(12): 1091-1098.
11. Dalmau J, Rosenfeld MR. Autoimmune encephalitis update. *Neuro-Oncology*. 2014; 16(6): 771-778.
12. Venkatesan A, Tunkel AR, Bloch KC, et al, for the International Encephalitis Consortium. Case definitions, diagnostic algorithms, and priorities in encephalitis: consensus statement of the international encephalitis consortium. *Clin Infect Dis* 2013; 57: 1114-28.
13. Hacoheh Y, Wright S, Waters P, Agrawal S, Carr L, Cross H, De Sousa C, et al. Paediatric autoimmune encephalopathies: clinical features, laboratory investigations and outcomes in patients with or without antibodies to known central nervous system autoantigens. *J Neurol Neurosurg Psychiatry*. 2013; 84:748-55.
14. González-Valcárcel J, Rosenfeld MR, Dalmau J. Diagnóstico diferencial en la encefalitis por anticuerpos contra el receptor NMDA. *Neurología*. 2010; 25(7): 409-413.
15. Dalmau J, Lancaster E, Martinez-Hernandez E, Rosenfeld M, Balice-Gordon R. Clinical experience and laboratory investigations in patients with anti-NMDAR encephalitis. *Lancet Neurol*. 2011; 10(1): 63-74.
16. Casanova-Gracia N, Branzo-Arguis C, Sanz-Asín P, Zapata-Usabel M, Jordana-Vilanova N, Cortina-Lacambra T. Encefalitis asociada a anticuerpos antirreceptor de NMDA: descripción de dos casos en población infantojuvenil. *Rev Neurol* 2012; 54 (8): 475-478.
17. Martín-Viota L, García-Conde M, Solís-Reyes C, Duque-Fernández MR, López-Mendoza S. Encefalitis antirreceptor de NMDA en una niña de 3 años sin patología tumoral asociada. *Rev Neurol* 2012; 55 (10): 593-597.
18. González-Toro MC, Jadraque-Rodríguez R, Sempere-Pérez A, Martínez-Pastor P, Jover-Cerdá J, Gómez-Gosálvez F. Encefalitis antirreceptor de NMDA: dos casos pediátricos. *Rev Neurol* 2013; 57 (11): 504-508.
19. Dalmau J, Gleichman AJ, Hughes EG, Rossi JE, Peng X, Lai M, et al. Anti-NMDA-receptor encephalitis: case series and analysis of the effects of antibodies. *Lancet Neurol*. 2008; 7(12): 1091-1098.
20. Desena A, Graves D, Warnack W, Greenberg BM. Herpes simplex encephalitis as a potential cause of anti-N-methyl-D-aspartate receptor antibody encephalitis: report of 2 cases. *JAMA Neurol*. 2014;71:344-346.
21. Prüss H, Finke C, Höltje M, Hofmann J, Klingbeil C, Probst C, et al. N-Methyl-D-aspartate receptor antibodies in herpes simplex encephalitis. *Ann Neurol*. 2012;72:902-911.
22. Bravo-Oro A, Abud-Mendoza C, Quezada-Co-

rona A, Dalmau J, Campos-Guevara V. Encefalitis por anticuerpos contra el receptor de NMDA: experiencia con seis pacientes pediátricos. Potencial eficacia del metotrexato. *Rev Neurol*. 2013; 57 (9): 405-410.

**23.** Rincón López E, Rodríguez Vega H, Pietropao-loc D, Mejías A. Encefalitis por anticuerpos anti-NMDA en pediatría: una entidad potencialmente tratable. *An Pediatr (Barc)*. 2015;82(5):252-254.

**24.** Núñez-Enamorado N, Camacho-Salas A, Belda-Hofheinz S, Cordero-Castro C, Simón-De las Heras R, Saíz-Díaz R, et al. Respuesta clínica rápida y espectacular a plasmaféresis en un caso pediátrico de encefalitis anti-NMDA. *Rev Neurol* 2012; 54 (7): 420-424.

**25.** Lai M, Huijbers MG, Lancaster E, et al. Investigation of LGI1 as the antigen in limbic encephalitis previously attributed to potassium channels: a case series. *Lancet Neurol*. 2010; 9:776-85.

**26.** Ibarra V, Jaureguiberry A, Moretta G, Torres C, Lazzarini G, Ceruzzi R. Autoimmune limbic encephalitis. *Neurol Arg*. 2015; 7:112-116.

**27.** Baquero-Madrugal A. Encefalitis por anticuerpos antirreceptor N-metil-D-aspartato. *Acta méd costarric*. 2016; 58 (3): 103-109.



¡NUEVO!

# Nutribén Innova<sup>®</sup>

Ayuda a prevenir la obesidad infantil desde el primer día.<sup>1-3</sup>

## Nuevo Nutribén Innova<sup>®</sup>

Las únicas leches infantiles del mercado con  
*Bifidobacterium animalis subsp. lactis (cepa BPL1)*



BPL1

1. Estudio del efecto de diferentes alimentos infantiles suplementados con la cepa bacteriana BPL1 inactiva sobre la acumulación de lípidos en el modelo in vivo de *Caenorhabditis elegans*. Estudio interno. No publicado. dic. 2015. 2. Probiotic Strain *Bifidobacterium animalis subsp. lactis* CECT 8145 Reduces Fat Content and Modulates Lipid Metabolism and Antioxidant Response in *Caenorhabditis elegans* Patricia Martorell, Sílvia Llopis, Nuria González, Empar Chencó, Noemí López-Carreras, Amaya Alexandre, Yang Chen, Edward D. Karoly, Daniel Ramón and Salvador Genovés. J. Agric. Food Chem., 2016, 64 (17), pp 3462-3472. 3. Nueva cepa de *Bifidobacterium animalis subsp. lactis* CECT 8145 y su uso para el tratamiento y/o prevención de sobrepeso y obesidad y enfermedades asociadas. Oficina española de patentes y marcas. Número de publicación: 2 526 986.

**Aviso importante:** la leche materna es el mejor alimento para el lactante. Material destinado a profesional sanitario.

# Nutribén<sup>®</sup>

Especialistas en alimentación infantil



## Importancia de los oligosacáridos en la alimentación infantil

Beatriz Espín Jaime

UGC Pediatría y Areas específicas. Unidad de Gastroenterología, Hepatología y Nutrición Pediátrica. Hospital Universitario Infantil Virgen del Rocío. Sevilla

Dirección de correspondencia: Email: [beatriz.espin.sspa@juntadeandalucia.es](mailto:beatriz.espin.sspa@juntadeandalucia.es)

Recibido 2-12-16 Aceptado: 13-1-17

Vox Paediatrica 2017; XXIV (I): páginas 27-33

**Resumen:** Los oligosacáridos presentes en la leche de mujer son un grupo de azúcares complejos que constituyen su tercer componente más abundante por detrás de la lactosa y los lípidos. Poseen muchas propiedades que pueden contribuir a la salud humana, bien de forma indirecta modulando la composición de la microbiota, bien de forma directa a través de interacciones con moléculas bacterianas, actividades inmunomoduladoras, promoción de la función de barrera intestinal e inducción de respuestas transcripcionales protectoras.

Con el propósito de conseguir efectos beneficiosos similares, se han añadido a las fórmulas para lactantes diferentes tipos de oligosacáridos, principalmente galacto-oligosacárido (GOS) y fructo-oligosacárido (FOS). Existe evidencia de que la adición de estos prebióticos consigue que la consistencia de las heces, el número de deposiciones y la microbiota gastrointestinal de los recién nacidos alimentados con fórmula sea más semejante a la de los lactantes alimentados con leche materna. Sin embargo sólo hay una evidencia limitada de que pueden conseguir un beneficio clínico significativo para el sistema inmunológico del lactante.

**Palabras clave:** Oligosacáridos, leche materna, prebióticos, fórmula infantil, galacto-oligosacáridos, fructo-oligosacáridos

### The role of oligosaccharides in infant feeding

**Abstract:** Human milk oligosaccharides are a group of complex sugars that represents the third most abundant component after lactose and lipids in human milk. They have many associated properties which can contribute to human health, either indirectly modulating the composition of the microbiota, either directly through interactions with bacterial components, immunomodulatory activities, promotion of gut barrier function, and induction of protective transcriptional responses.

In order to achieve these beneficial effects different types of oligosaccharides, mainly galacto-oligosaccharide (GOS) and fructo-oligosaccharide (FOS), have been added to the infant formula. There is evidence that the addition of those prebiotics brings stool consistency, defecation frequency and the gastrointestinal microbiota of formula-fed infants closer to that of breast-fed infants, although there is only limited evidence that they induce a significant clinical benefit for the infant's immune system.

**Keywords:** Human milk oligosaccharides, prebiotics, infant formula, galacto-oligosaccharides, fructo-oligosaccharides.

Los oligosacáridos (OS) son azúcares complejos cuyas moléculas están constituidas por la unión de hasta 20 unidades de monosacáridos (fundamentalmente D-glucosa, D-galactosa, N-acetil-D-glucosamina, N-acetil-D-galactosamina, ácido siálico y fucosa) mediante enlaces glicosídicos, un tipo concreto de enlace covalente que se establece entre el grupo alcohol de dos monosacáridos con liberación de una molécula de agua.

En líneas generales sobre un núcleo central que, en el caso de los presentes en la leche materna (LM) suele ser de lactosa, se van añadiendo unidades de monosacáridos (fundamentalmente fucosa, ácido siálico, y/o N-acetil-D-glucosamina), de forma lineal o ramificada. Esto hace que pueda existir una gran variedad de OS, ya que puede variar el tipo de monosacáridos, el número de los mismos, la forma de enlazarse y las ramificaciones<sup>1</sup>.

#### • Oligosacáridos en la dieta

Los OS se encuentran formando parte de la composición de numerosos alimentos, fundamentalmente cereales, legumbres, hortalizas y verduras. En el caso de la LM son su tercer componente más abundante (12-14 g/l) después de la lactosa y los lípidos.

De forma genérica se distinguen dos tipos:

-Neutros, también denominados fucosilados al tener en su composición grupos fucosil. En la LM son los predominantes (3-10 g/l equivalentes al 40-70% del conjunto de OS) destacando de entre todos ellos la lacto-N-tetraosa (LNT), y la 2fucosil-lactosa (FL 2). Otros importantes son la lacto-N-neotetraosa (LNNT), la lacto-N-hexaosa (LNH), la monofucosil-lacto-N-hexaosa (MFLNH y la difucosil lacto-N-hexaosa (DFLNH).

-Ácidos, ricos en ácido siálico o grupos sulfato. En la LM están presentes en relativamente pocas cantidades (1.5-3.3 g/L equivalentes al 4-38% del conjunto de OS), destacando de todos ellos el ácido 5-N-acetil-neuraminico

Una característica importante de los OS es su resistencia a las enzimas de nuestro tubo digestivo que no son capaces de metabolizarlos, por lo que tras su ingestión llegan íntegros al colon donde son metabolizados por bacterias de nuestra microbiota. Aquellos denominados OS de cadena corta (con un número de unidades por debajo de 10) son fermentados fundamentalmente en el ciego y colon ascendente mientras que los de cadena larga (por encima de 10 unidades) lo son de forma más lenta a lo largo de todo el colon. Como resultado de dicha fermentación se originan por un lado sustancias importantes desde el punto de vista metabólico tales como ácidos grasos de cadena corta que actúan como fuentes de energía y poseen actividad funcional sobre el sistema inmune y la motilidad del tubo digestivo y por otro sustancias que son absorbidas y pueden ser empleadas por el organismo en diferentes tejidos entre los que destaca el ácido siálico que es un componente importante de los gangliosidos cerebrales<sup>2</sup>.

Especialmente en los primeros meses de vida, la cantidad y el tipo de OS que ingiere el lactante es el principal factor dietético condicionante de la composición de su microbiota<sup>3</sup>. Este hecho resulta de gran importancia dado que cada vez existen más datos en relación al papel que las bacterias tienen en actividades metabólicas, la regulación la actividad motora gastrointestinal, el desarrollo del fenómeno de tolerancia oral y la protección frente a infecciones por lo que desequilibrios en la composición de la microbiota los primeros meses de vida se han implicado en el desarrollo de trastornos alérgicos, inflamatorios y metabólicos.

#### • Oligosacáridos en nuestro organismo

Los OS son componentes esenciales y elementos funcionales de nuestro organismo. Suelen estar unidos a proteínas (glicoproteínas) o lípidos (glicolípidos) formando parte de la cara externa de la membrana plasmática especialmente en las superficies mucosas y, aquellos que contienen ácido siálico, como parte integrante de los gangliosidos cerebrales<sup>2</sup>.

-La parte glucídica de estas glicoproteínas y de los glicolípidos cumple la función de dar a la célula una señal de identidad de manera que los distintos tipos celulares se reconocen por los OS presentes en el exterior de la membrana. Determinan muchas veces la individualidad antigénica tanto del tipo de tejido como del propio individuo. Así las sustancias que otorgan la especificidad del grupo sanguíneo de la superficie del hematíe son OS complejos.

-Tienen por tanto gran importancia en las funciones de reconocimiento en superficie, estabilizan y modulan las funciones de los receptores y, debido a su exposición luminal son a menudo sitios de ataque de agentes patógenos (bacterias y virus).

-Por último, se encuentran solubles en el citoplasma, fundamentalmente como glicoproteínas, participando en el proceso de plegamiento de moléculas u otorgando protección frente a enzimas proteasas.

#### • Oligosacáridos de la leche de mujer

Los OS están virtualmente ausentes en la leche de vaca en la que solo están presentes en pequeñas cantidades. Por el contrario la LM es un alimento muy rico en OS, habiéndose identificado en torno a 200 tipos diferentes<sup>4</sup>. Junto a dicha diversidad, la cantidad y la abundancia relativa del patrón de OS en la LM cambian a lo largo de las diferentes fases de la lactancia y entre las diferentes mujeres<sup>5,6</sup>. La principal diferencia viene derivada del estatus secretor de la madre y el grupo sanguíneo de Lewis que determinan la forma en la que las unidades de fucosa son incorporadas a la cadena de OS:

-Aproximadamente el 80% de las mujeres europeas y americanas expresan la enzima fucosiltransferasa FUT2, necesaria para añadir grupos fucosil en enlaces  $\alpha$ 1-2. La FL 2 y la lacto-N-fucopentaosa (LNFP) I son algunos de los OS más abundantes en dichas mujeres que vienen a denominarse secretoras. Por el contrario, en la LM de



las mujeres no secretoras (que no expresan FUT 2) dichos OS están prácticamente ausentes y predominan la LNT y la LNFP II.

Parece existir cierta asociación entre el estado FUT 2 y diversas patologías. Así, se describe una mayor mortalidad en casos de enterocolitis necrotizante y un mayor riesgo de desarrollar enfermedad de Crohn, colangitis esclerosante y enfermedad celiaca en personas no secretoras mientras que la incidencia de infecciones por Norovirus se considera que es mucho mayor en las secretoras<sup>7</sup>.

- La segunda variable en la fucosilación de los OS de la LM es la expresión de otra fucosiltransferasa (FUT 3). Esta enzima añade la fucosa a un terminal en concreto de la molécula generando el antígeno b de Lewis en las mujeres secretoras (Lewis a+b+) y el antígeno a en las no secretoras (Lewis a+b-). Estos epítomos están ausentes en la leche de las que son negativas (Lewis a-b-) que pueden ser tanto secretoras como no secretoras.

- Así, en base a la expresión de las fucosiltransferasas FUT2 y FUT3, el perfil de OS de la LM puede dividirse en 4 grupos: Se+/Le+, Se-/Le+, Se+/Le-, y Se-/Le-, (Se referido al status secretor/no secretor y Le referido al grupo de Lewis) En términos de fucosilación las mujeres Se+/Le+ secretan leche con los OS de composición más compleja mientras que las mujeres Se-/Le- secretan la leche con OS menos complejos aun cuando la concentración total sea similar<sup>8</sup>.

Muchos estudios han mostrado propiedades antiinfecciosas y antiinflamatorias de la LM, jugando los OS un papel importante a través de diferentes mecanismos:

a. Efecto bifidogénico sobre la microbiota intestinal. Gran parte de las diferencias de la microbiota encontradas entre los lactantes alimentados con fórmula y los lactados a pecho se deben a los OS presentes en esta última y ausentes en la primera. La capacidad para metabolizarlos por parte de las bacterias requiere un set completo de enzimas y transportadores que no todas las Bifidobacterias tienen por igual. Algunas, como el *Bifidobacterium infantis*, expresan todas las proteínas y enzimas necesarias para transportar los OS intactos al interior de la célula donde los metaboliza. En contraste, otras Bifidobacterias y los Bacteroidetes tienen enzimas que rompen los OS en el exterior de la membrana celular posibilitando el acceso a los metabolitos resultantes por un número más amplio de células. Es lo que se conoce como cross-feeding y community feast donde múltiples bacterias pueden degradar secuencialmente los OS pero solo cuando actúan en comunidad<sup>3,9,10</sup>.

La actividad metabólica derivada de la metabolización de los OS se traduce en un menor pH fecal y un mayor contenido en lactato y acetato fecal como corresponde al incremento de las colonias de Bifidobacterias y viene a ser denominado de forma genérica: "efecto bifidogénico".

b. Interferencia en la colonización de patógenos. Muchos virus, bacterias, protozoos necesitan la adhesión

al epitelio de las mucosas para proliferar y provocar infección. A menudo dicha adhesión se produce con las azúcares expuestos en la superficie de las células epiteliales y de la capa de moco. Los OS de la LM son estructuralmente similares a algunas de estas glicoproteínas y pueden actuar como receptores análogos e inhibir la adhesión de patógenos en la superficie epitelial. El resultado es que los patógenos quedan unidos a los OS y no son capaces de adherirse al epitelio por lo que son barridos<sup>11</sup>. Este mecanismo ha sido puesto de manifiesto en diversos estudios en relación con Rotavirus, Norovirus, Entamoeba, *Cándida albicans*, *Streptococcus* grupo B, *Pseudomona aeruginosa* y especialmente el *Campylobacter*. Concretamente Ruiz-Palacios mostró que OS fucosilados presentes en la LM inhiben la unión del *Campylobacter* a la mucosa intestinal ex vivo y que la incidencia de la diarrea por *Campylobacter* en alimentados a pecho está inversamente relacionada con los niveles de FL 2 en la leche de la madre<sup>12,13</sup>.

En modelos experimentales los OS de la LM pueden estimular la diferenciación y la apoptosis de células epiteliales inhibiendo las señales intracelulares implicadas en la misma y modificar la composición de la capa de moco regulando la expresión de genes que codifican las enzimas implicadas en el ensamblaje de las glicoproteínas<sup>14-16</sup>.

Este efecto se puede encontrar también en las células del epitelio del tracto urinario que se vuelven más resistentes a la colonización por *E Coli* y en las del epitelio respiratorio en relación con la adhesión e invasión por *Pseudomona*<sup>17,18</sup>.

c. Interacción con las células del sistema inmune. Hay evidencias cada vez mayores de que los OS de la LM actúan directamente sobre el sistema inmune, en una manera independiente a la microbiota<sup>19-21</sup>. Así, por ejemplo, la exposición de los OS de la LM a tejidos humanos inmaduros es capaz de:

- Modular la proliferación, reactividad y migración de las células mononucleares, células T y células dendríticas.

- Cambiar al perfil de la expresión de los genes hacia una maduración inmune y reducir la respuesta a la estimulación inflamatoria.

- Interferir en el reclutamiento de leucocitos a los sitios de inflamación y la inhibición de la adhesión de leucocitos a las células endoteliales.

- Reducir la expresión de citoquinas proinflamatorias en macrófagos activados

El 1-2% de los OS de la LM se excretan con la orina y aunque no está bien establecido cual es el mecanismo por el que pasan al torrente sanguíneo, lo cierto es que circulan por la sangre alcanzando hígado, pulmón, tracto urinario y sistema nervioso lo cual es suficiente para suponer funciones sistémicas y podría explicar al menos parcialmente la protección inmunológica que otorga la lactancia materna prolongada y la relación entre OS de

la LM y la reducción de diarrea infecciosa, infecciones del tracto respiratorio bajo y el uso de antibiótico<sup>22,23</sup>.

#### • Oligosacáridos en las fórmulas infantiles

La presencia de OS en las formulas infantiles debería ser un aspecto importante en aras de tratar de conseguir en la medida de lo posible los efectos beneficiosos ligados a los OS de la LM. No obstante existe una fuerte relación entre la estructura de los mismos y su funcionalidad por lo que el reto actual es definir mejor cuales son los OS de la LM (composición y mecanismos de acción) para poder concretar con qué OS y en qué cantidad la suplementación de las formulas nos ofrece más beneficios.

Hasta el momento, los más empleados son los Galactooligosacáridos (GOS) y los Fructooligosacáridos (FOS), bien solos o en una combinación que contiene un 90% de GOS de cadena corta y un 10% de FOS de cadena larga. Los primeros se sintetizan a partir de la lactosa por medio de betagalactosidasas principalmente de origen bacteriano y consisten en cadenas de moléculas de galactosa con una molécula de glucosa terminal. Los FOS son polímeros de fructosa con un grado de polimerización variable (oscilando de 2 a 60) que finalizan en un terminal de glucosa que se extraen de vegetales como el espárrago, el ajo, el puerro, la achicoria, la cebolla y la alcachofa.

Diversos estudios y revisiones<sup>24-27</sup> han tratado de poner de manifiesto si la suplementación con dichos OS puede conseguir efectos similares a los obtenidos por los de la LM:

1- Nutrición. Desde el punto de vista del crecimiento y desarrollo no se han encontrado alteraciones respecto a los alimentados con fórmulas no suplementadas en ninguna de las revisiones publicadas y solo algunos estudios han puesto de manifiesto un modesto incremento ponderal durante el periodo de suplementación<sup>25,28</sup>.

2- Tolerancia: La revisión efectuada por Rao y cols de aquellos estudios que recogen datos en relación a la aparición de efectos adversos, no encuentra diferencias en la incidencia de síntomas como el llanto, la irritabilidad, la regurgitación, y los vómitos<sup>25</sup>.

3- Efecto bifidogénico. La mayoría de los estudios muestran que las fórmulas suplementadas con oligosacáridos generan una microbiota intestinal más similar a la que está presente en los recién nacidos alimentados al pecho al aumentar el número de Bifidobacterias<sup>29,30</sup>, heces más blandas y frecuentes y un pH fecal menor<sup>25-29</sup>.

4-Efecto inmunomodulador. Estudios experimentales en modelo murino y líneas celulares ponen de manifiesto que los oligosacáridos empleados en las formulas infantiles son capaces de promocionar una respuesta inmune adaptativa hacia Th1 y mitigar la respuesta Th2 en mucosa respiratoria, piel y colon<sup>31-36</sup>.

Se han llevado a cabo estudios clínicos diseñados para determinar si la suplementación con oligosacári-

dos es capaz de producir un efecto protector contra las manifestaciones alérgicas y las infecciones. Moro y cols<sup>37</sup> en un diseño prospectivo, aleatorizado, doble ciego y controlado con placebo efectuó el seguimiento de recién nacidos a término sanos con antecedentes familiares de atopia, alimentados la mitad de ellos con una fórmula sérica extensamente hidrolizada suplementada con una mezcla de prebióticos (8 g/l de GOS/FOS) y la otra mitad con la misma fórmula pero sin suplementar placebo (8 g/l de maltodextrina) durante los seis primeros meses de vida. Transcurrido este período de intervención, se mantuvo un seguimiento a ciegas hasta los dos años de vida. De los 152 recién nacidos participantes, 134 (68 del grupo placebo y 66 del grupo de intervención) completaron el seguimiento. Durante este período, los recién nacidos del grupo de GOS/FOS tuvieron una incidencia significativamente menor de manifestaciones alérgicas. Las incidencias acumuladas de dermatitis atópica, sibilancias recurrentes y urticaria alérgica fueron mayores en el grupo placebo, (27,9%, 20,6% y 10,3%, respectivamente) que en el de intervención (13,6%, 7,6% y 1,5%) ( $p < 0,05$ ). Los recién nacidos del grupo de GOS/FOS presentaron menos episodios de infecciones de las vías respiratorias superiores y globales diagnosticadas por un médico ( $p < 0,01$ ), episodios febriles ( $p < 0,00001$ ) y prescripciones de antibióticos ( $p < 0,05$ )<sup>37-39</sup>. La ampliación del seguimiento a 5 años con 92 niños continua mostrando diferencias en relación a la incidencia acumulada de DA y cualquier manifestación alérgica en favor del grupo suplementado ( $p < 0,01$  y  $p > 0,05$  respectivamente)<sup>40</sup>

Este fue el primer estudio que planteó un posible efecto preventivo de los prebióticos en relación con la alergia y las infecciones que posteriormente han avalado otros estudios<sup>41-43</sup>. No obstante, un número similar de autores no han podido reproducir este efecto positivo<sup>29,44-48</sup>, y no existe unanimidad de criterio sobre si el uso de prebióticos se debe restringir a grupos de riesgo o puede tener efecto en la población general, o si su efecto precisa ser potenciado con otras modificaciones en las fórmulas tales como la hidrólisis proteica o los ácidos grasos polinsaturados de cadena larga. A la espera de futuros estudios con fórmulas suplementadas con OS procedentes de la LM<sup>49</sup>, tanto la Academia Americana de Pediatría como la European Society of Pediatric Gastroenterology, Hepatology and Nutrition (ESPGHAN) y la European Academy of Allergy and Clinical Immunology (EAACI) estiman que no hay evidencia suficiente en el efecto beneficioso preventivo de los prebióticos sobre eccema y alergia<sup>50-52</sup> frente a la World Allergy Organization (WAO) que recomienda su uso en lactantes no alimentados a pecho a pesar de existir un nivel de evidencia bajo<sup>53</sup>.

En cuanto a su uso en la prevención de enterocolitis necrotizante en la actualidad no se recomienda dada la escasa evidencia existente aun cuando existen estudios in vitro en modelos murinos que hablan de una atenuación en la respuesta inflamatoria con FL 254.

## Bibliografía

1. Bode L. Human milk oligosaccharides: prebiotics and beyond. *Nutr Rev* 2009; 67(Suppl.2):S183–S191
2. Wang B. Molecular mechanism underlying sialic acid as an essential nutrient for brain development and cognition. *Adv Nutr* 2012; 3: 465S–472S.
- 3 Wang M, Li M, Wu S, Lebrilla CB, Chapkin RS, Ivanov I et al. Fecal microbiota composition of breast-fed infants is correlated with human milk oligosaccharides consumed. *J Pediatr Gastroenterol Nutr* 2015;60:825–833.
4. Ruhaak LR, Lebrilla CB. Advances in analysis of human milk oligosaccharides. *Adv Nutr* 2012; 3: 406S–414S.
5. Blank D, Dotz V, Geyer R, Kunz C. Human milk oligosaccharides and Lewis blood group: individual high-throughput sample profiling to enhance conclusions from functional studies. *Adv Nutr* 2012; 3: 440S–449S
6. Kunz C, Meyer C, Collado MC, Geiger L, García-Mantrana I, Bertua-Ríos B, et al. Influence of gestational age, secretor and Lewis blood group status on the oligosaccharide content of human milk. *J Pediatr Gastroenterol Nutr* 2016 Sep 6 (Epub ahead of print)
7. Maroni L, van de Graaf SFH, Hohenester SD, Oude Elferink RPJ, Beuers U. Fucosyltransferase 2: A genetic risk factor for Primary Sclerosing Cholangitis and Crohn's Disease—A comprehensive review. *Clinic Rev Allerg Immunol* 2015; 48:182–191.
8. Bode L, Jantscher-Krenn E. Structure-Function relationships of human milk oligosaccharides. *Adv Nutr* 2012; 3: 383S–391S.
9. Underwood MA, Gaerlan S, De Leoz MLA, Dimapasoc L, Kalanetra KM, Lemay DG, et al. Human milk oligosaccharides in premature infants: absorption, excretion and influence on the intestinal microbiota. *Pediatr Res* 2015; 78(6): 670–677.
10. Sela DA, Mills DA. Nursing our microbiota: molecular linkages between bifidobacteria and milk oligosaccharides. *Trends Microbiol* 2010; 18:298–307.
11. Weichert S, Koromyslova A, Singh BK, Hansman S, Jennewein S, Schrotten H et al. Structural basis for Norovirus inhibition by human milk oligosaccharides. *J Virol* 2016; 90:4843–4848.
12. Ruiz-Palacios GM, Cervantes LE, Ramos P, Chavez-Munguia B, Newburg DS. *Campylobacter jejuni* binds intestinal H(O) antigen (Fuc alpha 1, 2Gal beta 1, 4GlcNAc), and fucosyloligosaccharides of human milk inhibit its binding and infection. *J Biol Chem*. 2003;278:14112–14120.
13. Morrow AL, Ruiz-Palacios GM, Altaye M, et al. Human milk oligosaccharides are associated with protection against diarrhea in breast-fed infants. *J Pediatr* 2004; 145:297–303.
14. Bode L. The functional biology of human milk oligosaccharides. *Early Hum Dev* 2015; 91: 619–22.
15. Akbari P, Fink-Gremmels J, Willems RHAM, Difiippo E, Schols HA, Schoterman MHC, et al. Characterizing microbiota-independent effects of oligosaccharides on intestinal epithelial cells: insight into the role of structure and size structure–activity relationships of non-digestible oligosaccharides. *Eur J Nutr* 2016 Jun 13 (Epub ahead of print).
16. Kavanaugh DW, O'Callaghan J, Butto' LF, Slattery H, Lane J Clyne M et al. Exposure of *Bifidobacterium longum* subsp. *infantis* to milk oligosaccharides increases adhesion to epithelial cells and induces a substantial transcriptional response. *PLoS One*. 2013;8:e67224.
17. Angeloni S, Ridet JL, Kusy N, Gao H, Crevoisier F et al. Glycoprofiling with microarrays of glycoconjugates and lectins. *Glycobiology*. 2005; 15:31–41.
18. Marotta M, Ryan JT, Hickey RM. The predominant milk oligosaccharide 60-sialyllactose reduces the internalisation of *Pseudomonas aeruginosa* in human pneumocytes. *J Funct Foods*. 2014;6:367–373.
18. Jeurink PV, van Esch BCAM, Rijnierse A, Garsen J, Knippels LMJ. Mechanisms underlying immune effects of dietary oligosaccharides. *Am J Clin Nutr* 2013;98 (suppl):572S–7S.
19. He Y, Liu S, Leone S, Newburg DS. Human colostrum oligosaccharides modulate major immunologic pathways of immature human intestine. *Nature* 2014; 7(6): 1326–1339
20. De Kivit S, Tobin MC, Forsyth CB, Keshavarzian A, Landay AL. Regulation of intestinal immune responses through TLR activation: implications for pro-and prebiotics. *Front Immunol* 2014; 5:60
21. He YY, Liu S, Kling DE, Leone S, Lawlor NT, Huang Y, et al. The human milk oligosaccharide 2'-fucosyllactose modulates CD14 expression in human enterocytes, thereby attenuating LPS-induced inflammation. *Gut* 2016;65: 33–46.
22. Ross SA, Lane JA, Marotta M, Kavanaugh D, Ryan JT, Joshi L, Hickey RM. The Role of Oligosaccharides in Host-Microbial Interactions for Human Health. *J Clin Gastroenterol* 2016;50: S131–S132.
23. Sprenger N, Odenwald H, Kukkonen AK, Kuitunen M, Savilahti E, Kunz C. FUT2-dependent breast milk oligosaccharides and allergy at 2 and 5 years of age in infants with high hereditary allergy risk. *Eur J Nutr* DOI 10.1007/s00394-016-1180-6.
24. Vandenplas Y, Zakharova I, Dmitrieva Y. Oligosaccharides in infant formula: more evidence to validate the role of prebiotics. *Br J Nutr* 2015; 113: 1339–134
25. Rao S, Srinivasjois R, Patole S. Prebiotic supplementation in full-term neonates. A systematic review of randomized controlled trials. *Arch Pediatr Adolesc Med* 2009;163(8):755–764.
26. Osborn DA, Sinn JKH. Prebiotics in infants for prevention of allergy. *Cochrane Database of Syst Rev* 2013, Issue 3. Art. No.: CD006474.



27. Mugambi MN, Musekiwa A, Lombard M, Young T, Blaauw R. Synbiotics, probiotics and prebiotics in infant formula for full term infants: a systematic review. *Nutr J* 2012; 11:81
28. Oozeer R, van Limpt K, Ludwig T, Ben Amor K, Martin R, Wind RD et al. Intestinal microbiology in early life: specific prebiotics can have similar functionalities as human-milk oligosaccharides. *Am J Clin Nutr* 2013;98(suppl):561S–71S.
29. Sierra C, Bernal MJ, Blasco J, Martinez R, Dalmau J, Ortuño I, Espin B et al. Prebiotic effect during the first year of life in healthy infants fed formula containing GOS as the only prebiotic: a multicentre, randomised, double-blind and placebo-controlled trial. *Eur J Nutr* 2015; 54:89–99 DOI 10.1007/s00394-014-0689-9
30. Rinne MM, Gueimonde M, Kalliomaki M, et al. Similar bifidogenic effects of prebiotic-supplemented partially hydrolyzed infant formula and breastfeeding on infant gut microbiota. *FEMS Immunol Med Microbiol* 2005; 43, 59–65.
31. Bhatia S, Prabhu PN, Benefiel AC, Miller MJ, Chow J et al. Galactooligosaccharides may directly enhance intestinal barrier function through the modulation of goblet cells. *Mol Nutr Food Res*. 2015;59:566–573.
32. Rigo-Adrover M, Saldaña-Ruiz S, van Limpt K, Knipping K, Garssen J, Knol J et al. A combination of scGOS/lcFOS with *Bifidobacterium breve* M-16V protects suckling rats from rotavirus gastroenteritis. *Eur J Nutr* 2016
33. Schouten B, van Esch BCAM, Hofman GA, Boon L, Knippels LMJ, Willemsen LEM, Garssen J. Oligosaccharide-Induced whey-specific CD25+ regulatory T-cells are involved in the suppression of cow milk allergy in mice. *J Nutr* 2010; 140: 835–841.
34. De Kivit S, Saeland E, Kraneveld A. D, van de Kant H. J. G, Schouten B, van Esch B. C. A. M et al. Galectin-9 induced by dietary synbiotics is involved in suppression of allergic symptoms in mice and humans. *Allergy* 2012; 67: 343–352.
35. Kerperien J, Jeurink PV, Wehkamp T, van der Veer A, van de Kant H. J. G., Hofman G. A., et al. Non-digestible oligosaccharides modulate intestinal immune activation and suppress cow's milk allergic symptoms. *Pediatr Allergy Immunol* 2015; 25: 747–754.
36. De Kivit S, Tobin MC, DeMeo MT, Fox S, Garssen J, Forsyth CB et al. In vitro evaluation of intestinal epithelial TLR activation in preventing food allergic responses. *Clin Immunol* 2014 Oct;154(2):91-9.
37. Moro G, Arslanoglu S, Stahl B, Jelinek J, Wahn U, Boehm G. A mixture of prebiotic oligosaccharides reduces the incidence of atopic dermatitis during the first six months of age. *Arch Dis Child* 2006;91:814–819
38. Arslanoglu S, Moro GE, Boehm G. Early supplementation of prebiotic oligosaccharides protects formula-fed infants against infections during the first 6 months of life. *J Nutr* 2007;137: 2420–4
39. Arslanoglu S, Moro GE, Schmitt J, Tandoi L, Rizzardi S, Boehm G. Early dietary intervention with a mixture of prebiotic oligosaccharides reduces the incidence of allergic manifestations and infections during the first two years of life. *J Nutr* 2008; 138, 1091–1095.
40. Arslanoglu S, Moro GE, Boehm G, Wienz F, Stahl B, Bertino E. Early neutral prebiotic oligosaccharide supplementation reduces the incidence of some allergic manifestations in the first 5 years of life. *J Biol Regul Homeost Agents* 2012;26 (3): 49–59
41. Bruzzese E, Volpicelli M, Squeglia V, Bruzzese D, Salvini F, Bisceglia M et al. A formula containing galacto- and fructo-oligosaccharides prevents intestinal and extra-intestinal infections: an observational study. *Clin Nutr* 2009; 28, 156–161
42. Gruber C, van Stuijvenberg M, Mosca F, Moro G, Chirico G, Braegger CP et al. Reduced occurrence of early atopic dermatitis because of immunoreactive prebiotics among low-atopy-risk infants *J Allergy Clin Immunol* 2010; 126: 791-7.
43. Chatchatee P, Lee WS, Carrilho E, Kosuwon P, Simakachorn N Yavuz Y et al. Effects of growing-up milk supplemented with prebiotics and LCPUFA on infections in Young children. *J Pediatr Gastroenterol Nutr* 2014; 58: 428-37.
44. Decsi T, Boehm G, Tjoonk HM, Molnar S, Djick-Brouwer DA, Hadders-Algra M, Martini IA, Muskiet FA, Boersma ER. Trans isomeric octadecenoic acids are related inversely to arachidonic acid and DHA and positively related to mead acid in umbilical vessel wall lipids. *Lipids* 2002;37:959–65.
45. Van Stuijvenberg, Eisses AM, Gruber C, Mosca F, Arslanoglu S et al. Do prebiotics reduce the number of fever episodes in healthy children in their first year of life: a randomised controlled trial. *Br J Nutr* 2011; 106(11): 1740-8
46. Van der Aa LB, Lutter R, Heymans HS, Smids BS, Dekker T et al. No detectable beneficial systemic immunomodulatory effects of a specific synbiotic mixture in infants with atopic dermatitis. *Clin Exp Allergy* 2012; 42(4): 531-9.
47. Niele N, van Zwol A, Westerbeek EAM, Lafeber HN, van Elburg RM. Effect of non-human neutral and acidic oligosaccharides on allergic and infectious diseases in preterm infants. *Eur J Pediatr* 2013; 172:317–323.
48. Bocquet A, Lachambre E, Kempf C, Beck L. Effect of infant and follow-on formulas containing lactis and galacto- and fructo-oligosaccharides on infection in healthy term infants. *J Pediatr Gastroenterol Nutr* 2013; 57:180-187.
49. Marriage BJ, Buck RH, Goehring KC, Oliver JS, Williams JA. Infants fed a lower calorie formula with 2'FL show growth and FL'2 uptake like breast-fed infants. *J Pediatr Gastroenterol Nutr* 2015; 61:649-658.
50. Thomas DW, Greer FR, and COMMITTEE ON

NUTRITION; SECTION ON GASTROENTEROLOGY, HEPATOLOGY, AND NUTRITION. Clinical Report—Probiotics and Prebiotics in Pediatrics. *Pediatrics* 2010;126: 1217–1231

51. Braegger C, Chmielewska A, Decsi T, Kolacek S, Miatsch W et al. Supplementation of infant formula with probiotics and prebiotics: a systematic review and comment by the ESPGHAN Committee on Nutrition. *J Pediatr Gastroenterol Nutr* 2011; 52: 238-259.

52. Muraro A, Halken S, Arshad SH, Beyer K, Dubois AE, et al. EAACI food allergy and anaphylaxis guideli-

nes. Primary prevention of food allergy. *Allergy* 2014; 69(5): 590-601

53. Cuello-Garcia C.A, Fiocchi A, Pawankar R, Yepes-Nuñez JJ, Morgano GP, Zhang Y et al. World Allergy Organization-McMaster University Guidelines for Allergic Disease Prevention (GLAD-P): Prebiotics. *World Allergy Organ J* 2016 Mar 1; 9:10.

54. Zhou P, Li Y, Ma L, Lin H. The role of immunonutrients in the prevention of Necrotizing Enterocolitis in Preterm Very Low Birth Weight Infants. *Nutrients* 2015, 7, 7256-7270



## Urgencias y situaciones críticas en atención primaria

(Ponencia expuesta en la Jornada de Formación Continuada en Pediatría celebrada el día 30 de junio de 2016, en el Real e Ilustre Colegio de Médicos de Sevilla)

Rocío Risquete García\*

María José Lirola Cruz\*\*

\*Unidad de Cuidados Intensivos de UGC de Pediatría. HUV Macarena.

\*\*Pediatría. IHP. Servicio Pediatría Hospital Quirón-Sagrado Corazón.

Autor para correspondencia: Dra. Rocío Risquete García

Email:rociorisquete@gmail.com

Recibido 13-03-2017. Aceptado: 15-03-2017

Vox Paediatrica 2017; XXIV (I): páginas 34-41

**Resumen:** A veces en los centros de atención primaria los facultativos deben enfrentarse a situaciones críticas y urgencias vitales. En estas ocasiones una atención inicial correcta y una derivación adecuada al centro hospitalario son determinantes para el pronóstico del paciente. Desarrollaremos, a partir de casos clínicos, el manejo extrahospitalario de distintas situaciones de shock y del estatus epiléptico en niños con el objetivo de que la formación continuada en dichas patologías críticas nos permita una mejor asistencia en estas situaciones.

**Palabras clave:** Situaciones críticas extrahospitalarias, Urgencias, atención primaria, shock, estatus epiléptico.

### **Emergencies and critical situations in primary care**

**Summary:** Doctors in primary care are sometimes faced with situations of vital emergency. On these occasions correct initial care and adequate deviation to a hospital are determinative factors in the prognosis of the patient. We describe from clinical cases, the extrahospital management of different situations of shock and status epilepticus in children in an aim towards continued training in these critical pathological states, which may permit better assistance in these situations.

**Key words:** Critical extrahospital situations, emergencies, primary care, shock, status epilepticus.



## Introducción

A veces en los centros de atención primaria los facultativos deben enfrentarse a situaciones críticas y urgencias vitales.

En estas ocasiones una atención inicial correcta y una derivación adecuada al centro hospitalario son determinantes para el pronóstico del paciente.

En este contexto se entiende que la formación continuada de los facultativos que desarrollan su actividad en el ámbito extrahospitalario se convierte en elemento esencial para una óptima asistencia.

Comenzaremos la exposición con una breve introducción en la que aclararemos el concepto de urgencia o emergencia y expondremos de forma general cómo se debe realizar la evaluación inicial de estos niños. Posteriormente desarrollaremos, apoyándonos en la presentación de casos clínicos, el manejo de varias urgencias que podemos encontrarnos en el ámbito extrahospitalario y que nos han parecido las más interesantes por su gravedad y/o frecuencia.<sup>1</sup>

## Definiciones

Se define URGENCIA O EMERGENCIA como una situación clínica que puede entrañar deterioro o peligro para la salud de un paciente dependiendo del tiempo transcurrido entre su aparición y la instauración de un tratamiento efectivo.

Para la AMERICAN COLLEGE OF EMERGENCY MEDICINE, una emergencia es toda circunstancia nueva o inesperada que modifica la condición habitual de salud de una persona, y que siendo reconocida por el paciente o por terceros es percibida como potencialmente peligrosa.

Esta percepción subjetiva de peligro puede llevar a buscar atención sanitaria urgente cuando en realidad la patología no supone ninguna amenaza para la salud ni la vida.

Así pues, es primordial RECONOCER el nivel real de urgencia de un paciente pediátrico que acude a cualquier centro sanitario, sobre todo cuando la demanda excede a los recursos del centro para saber qué pacientes requieren una atención inmediata y cuáles pueden esperar.

Para ello podemos recurrir a herramientas como

- La escala de triaje pediátrica.
- El triángulo de evaluación pediátrico.

El TRIAJE es la valoración clínica preliminar que se realiza para ordenar la atención de los pacientes en función de la urgencia.

Posteriormente, la atención en urgencias comienza con el TRIÁNGULO DE EVALUACIÓN PEDIÁTRICA (TEP), que nos proporciona una impresión general del paciente, continúa con el ABCDE y la estabilización rápida y precoz si es precisa, y finaliza con la historia clínica dirigida y la exploración para intentar llegar a un diagnóstico.

El TEP es una herramienta útil que permite llevar a cabo una evaluación visual y auditiva sin tocar al paciente. Se realiza valorando el aspecto general, la respiración y la circulación mientras se elabora una breve historia clínica dirigida. La gravedad del niño será mayor cuantos más lados del triángulo estén afectados.<sup>1 8</sup>

(Figura 1)

## Shock

Lactante de 4 meses que acude traído por su madre por presentar desde hace 48 horas fiebre, deposiciones líquidas abundantes, aumentadas en número y vómitos incoercibles. Hermano de 2 años con gastroenteritis aguda (GEA) hace 4 días. Tras valoración preliminar en el área de triaje pasa directamente a nuestra consulta.

Lo encontramos letárgico, taquipneico y taquicárdi-

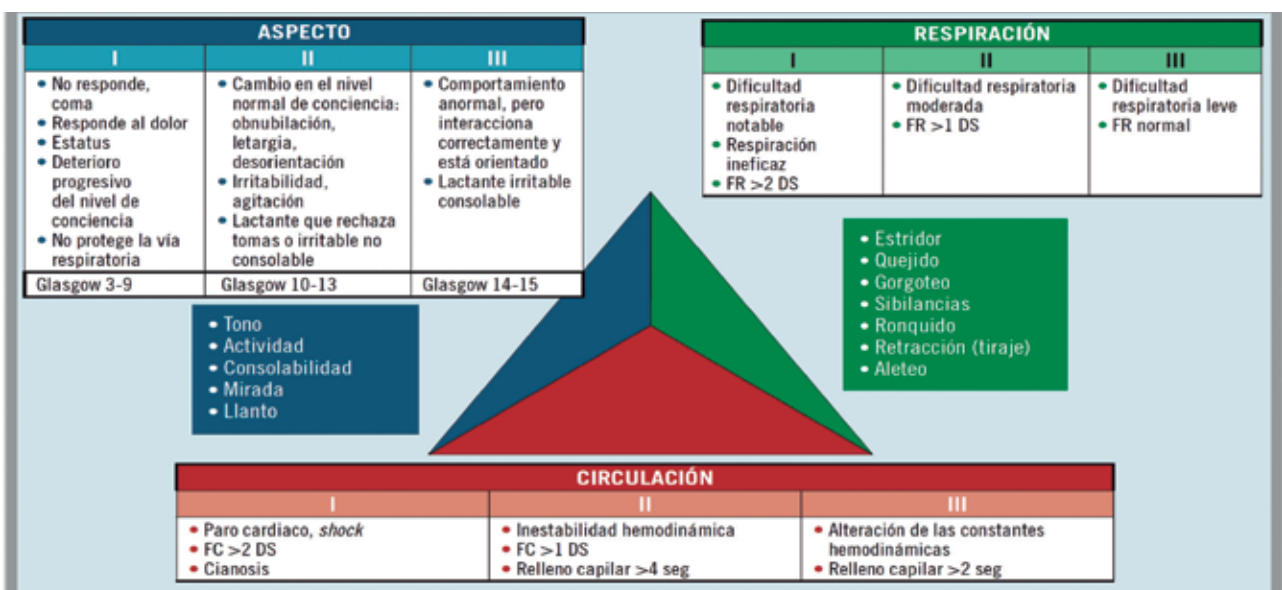


Figura 1: Triángulo de evaluación pediátrica.<sup>1</sup>

co. En la breve anamnesis realizada la madre refiere que no ha orinado nada desde hace horas. A la exploración las mucosas están secas y el signo del pliegue es positivo. ¿Cómo definiría esta situación clínica?

1- Se trata de un shock séptico en el contexto de una infección gastrointestinal.

2- Se trata de un shock anafiláctico por probable introducción de algún alimento nuevo en la dieta ya que a los 4 meses se inicia el beikost.

3- Lo más probable es que se trate de un shock hipovolémico por la pérdida de líquido extracelular causada por la GEA.

4- No se puede hablar de shock dado que no se aportan datos de tensión arterial (TA).

### La respuesta correcta es la 3

El shock se define como un estado patológico en el que existe una entrega insuficiente de oxígeno a los tejidos debido a una disminución de la perfusión tisular.

El diagnóstico se basa en detectar estos signos de hipoperfusión tisular.

La taquicardia aparece precozmente, ya que los niños son capaces de mantener el gasto cardiaco aumentando la frecuencia cardiaca y sin que se produzca hipotensión, esta es un signo tardío e indica un estado avanzado de shock<sup>1</sup>. (TA min 70 + 2edad).

Son signos de shock descompensado:

- Piel fría.
- Relleno capilar enlentecido > 2 segundos.
- Ausencia de pulsos periféricos.
- Alteración del nivel de consciencia.

Existen diversos tipos de shock, que se encuentran clasificados en la figura 2.

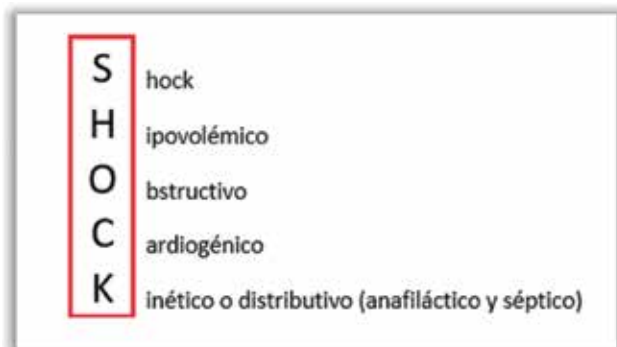

Figura 2. Tipos de shock.

Ante la sospecha diagnóstica y sin más demora ¿qué decide usted?

1- Administraremos siempre oxígeno (O<sub>2</sub>) al 100% dado que ya hemos aprendido que la primera medida para la estabilización inicial es mantener la vía aérea permeable y oxigenar.

2- Indicaremos la canalización, a ser posible, de dos accesos venosos periféricos.

3- Administraremos una dosis de ceftriaxona intramuscular y contactaremos con el servicio de transporte para su traslado inmediato.

4- Lo primero es calcular el porcentaje de deshidratación para pautar el ritmo de rehidratación.

### La respuesta correcta es la 2

El objetivo de la estabilización inicial en el shock es restablecer una perfusión y una oxigenación tisular adecuadas para evitar el daño irreversible en los tejidos.

- O<sub>2</sub> para mantener Sat O<sub>2</sub> > 95%.
- Intubación endotraqueal precoz para estabilidad hemodinámica.
- Canalización de dos vías venosas.

• Administración de cristaloides isotónicos (SSF 20 cc/Kg en el menor tiempo posible). Es frecuente que las vías en los niños no permitan velocidades de infusión elevadas por ello precisamos varios accesos. El volumen total que se administra puede ser entre 60-160 ml/Kg, siempre y cuando esta cantidad de fluidos sea bien tolerada y no produzca signos de sobrecarga de volumen (hepatomegalia, crepitantes en bases, ritmo de galope).<sup>1,3</sup>

Una vez canalizada la vía periférica, con cierta dificultad por la vasoconstricción periférica del lactante, se indica la administración de fluidos. ¿Cuál sería en su opinión el más adecuado?

1- Administraría al inicio SG10% para revertir la situación de letargia secundaria a la hipoglucemia que se asocia habitualmente a los procesos gastrointestinales.

2- Expandiría con cristaloides a 20 cc/Kg.

3- Al tratarse de un lactante la reposición inicial la realizaremos con solución glucosalina 1/5.

4- La taquicardia en un lactante que también se encuentra taquipneico y letárgico, con rechazo de las tomas puede ser supraventricular por lo que no administraríamos fluidos.

### La respuesta correcta es la 2

En los niños deshidratados es fundamental realizar una glucemia capilar. Si existe hipoglucemia se aportará SG 10% 2 cc/ Kg.

Si está en situación de shock se administrará intravenoso SSF 10-20 cc/Kg y posteriormente se ajustará el ritmo según el cálculo de deshidratación.

Deberemos valorar clínicamente el estado de hidratación evaluando:

- Turgencia de la piel.
- Sequedad de mucosas.
- Relleno capilar.
- Diuresis.

Según esto clasificaremos en:

- Primer grado o leve.

- Segundo grado o moderada.
- Tercer grado o grave.

Y rehidratamos según sea hipo, iso o hipertónica al ritmo y con la solución adecuada.

La taquicardia supraventricular se produce por una alteración en las vías de conducción del corazón.

Se diferencia de la taquicardia sinusal por:

- Mayor frecuencia.
- Ausencia de onda p.
- No se modifica la frecuencia cardiaca con el estado del niño.
- Inicio y final de los síntomas súbito.

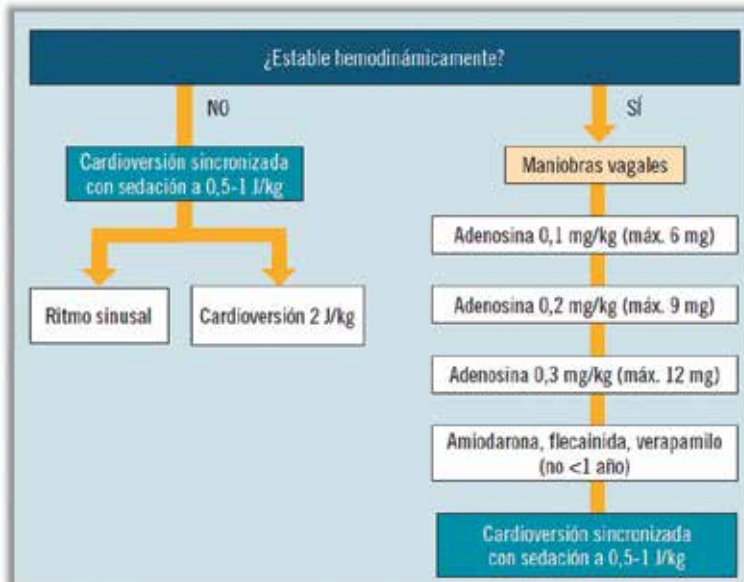
Síntomas:

- En niños mayores: dolor precordial, palpitaciones, mareos, presíncope.
- En lactantes: rechazo del alimento, taquipnea, mala coloración de la piel, irritabilidad, sudoración. La consulta suele ser tardía y es más habitual que presenten insuficiencia cardiaca.

Debe realizarse ECG de 12 derivaciones y mantener el registro en el momento del tratamiento.

El tratamiento de la taquicardia supraventricular se encuentra en el algoritmo que muestra la figura 3.

Figura 3. Tratamiento de la taquicardia supraventricular.<sup>1</sup>



Tras probar maniobras vagales los pacientes que estén hemodinámicamente estables y toleren bien la taquicardia serán enviados con monitorización de la frecuencia cardiaca al hospital. El traslado de los pacientes inestables se realizará en una UCI móvil a un centro que disponga de UCI y cardiología pediátrica.<sup>1,5</sup>

A pesar de la administración de cristaloides el estado general continúa deteriorándose.

Estuporoso, con escasa reactividad a estímulos, los pulsos periféricos no se palpan y el relleno capilar está

muy enlentecido. La piel está fría y pálida a pesar de que la mucosa oral se encuentra más humedecida. Ha aumentado la taquicardia y la TA ha disminuido encontrándose por debajo del P3.

El padre, que ya ha conseguido aparcar, nos aporta los resultados de los cultivos realizados al hermano días antes donde objetivamos un coprocultivo donde se aísla Salmonella entérica grupo D. Ante este nuevo dato, ¿añadiría algo más al tratamiento?

1- Optimizaría la administración de fluidos y si persistiese la situación debería comenzar tratamiento con inotrópicos, pero espero que antes llegue el equipo de traslado porque no disponemos de estos fármacos en el Centro de Salud.

2- En el contexto de la hipovolemia se ha añadido una situación de shock séptico. Además de optimizar fluidos y valorar inotrópicos indicaremos primera dosis de cefalosporina de tercera generación y trasladaremos al lactante.

3- No sería necesario tratamiento antibiótico, en los niños los procesos gastrointestinales tienen un tratamiento conservador, sólo añadiríamos medidas de aislamiento.

4- Lo que tuvo el hermano hace 4 días no tiene nada que ver con el proceso actual de este lactante.

### La respuesta correcta es la 2

La sepsis se caracteriza por una evolución rápida que puede provocar el fallecimiento del niño en pocas horas. En el medio extrahospitalario una reanimación intensiva con fluidos 60-180 ml/Kg en la primera hora, reevaluando los signos de sobrecarga de volumen junto con la administración en la primera media hora de una dosis de antibiótico intravenoso o intramuscular (de elección ceftriaxona 50-100 mg/Kg) o cefotaxima (50 mg/Kg) disminuye la morbimortalidad de estos pacientes.

Nunca debe postergarse la administración de antibiótico a la espera de extraer cultivos. Cuando el paciente no mejore tras la expansión de volumen, debe considerarse iniciar la administración de inotrópicos.

Se administrará corticoides si:

- Púrpura fulminante.
- Tratamiento corticoideo previo.
- Shock resistente a fluidos y catecolaminas.

El tratamiento prehospitalario de estos pacientes nunca debe retrasar el traslado al hospital. El transporte a un centro dotado con cuidados intensivos pediátricos se realizará con una UCI móvil.

La implantación del proceso asistencial integrado (PAI) de sepsis grave incluye actividades precoces que están dirigidas y que siguen una frecuencia determinada.<sup>1,3</sup>



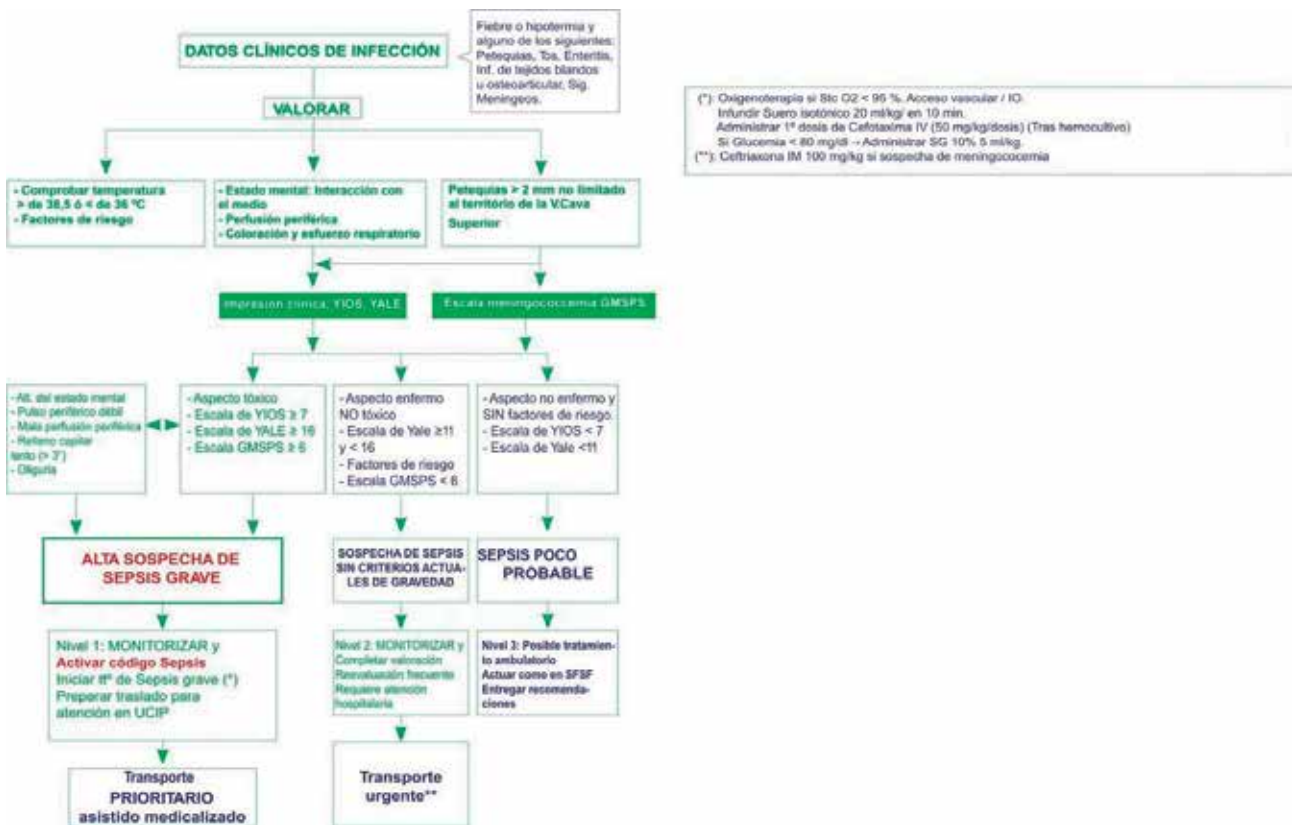


Figura 4. Proceso asistencial integrado (PAI) sepsis grave.<sup>2</sup>

Activado el código sepsis se transporta urgente al hospital de referencia.

Cuando nos giramos para volver a la consulta un niño de 6 años acude traído por sus padres. Refieren que tras probar por primera vez los pistachos le han comenzado a aparecer lesiones en la piel.

A su llegada se encuentra irritable, lesiones habonosas pruriginosas generalizadas, edema en párpados, labios y lengua. Sialorrea y tos disfónica persistente. Vómitos repetidos. Tiraje sub e intercostal y supraesternal. A la auscultación marcada hipoventilación bilateral. ¿Qué hago ahora?

1- Llamo a la ambulancia para que no se vaya y se lleve a los dos niños juntos.

2- Le doy el cambio a mi compañero de tarde que lo he visto llegar a la consulta y debe estar cambiándose.

3- Alecciono a los padres en que la ingesta de frutos secos es muy peligrosa en la infancia siendo la primera causa de broncoaspiración, que es posiblemente lo que haya sucedido.

4- Administro adrenalina intramuscular en la cara anterolateral del muslo.

**La respuesta correcta es la 4**

La anafilaxia es un síndrome rápidamente progresivo que afecta a la piel y/o a las mucosas y que se acompaña de compromiso respiratorio y/o cardiocirculatorio.

La administración de adrenalina es el pilar fundamental del tratamiento ya que mejora la supervivencia y dis-

minuye la incidencia de reacciones bifásicas.

La adrenalina se debe administrar por vía intramuscular en la cara anterolateral del muslo (0.01 mg/Kg de la solución 1/1000 sin diluir; dosis máxima 0.3 mg en niños, 0.5 mg en adolescentes mayores). Mediante esta vía se consigue una concentración sérica más rápida y estable que con la subcutánea. La dosis se puede repetir cada 5-10 min.

La adrenalina intravenosa por su alto riesgo de efectos adversos queda reservada para las reacciones anafilácticas a con hipotensión arterial rebelde o situaciones de shock que no responden a dosis repetidas (al menos 3) de Adrenalina intramuscular, y debe ser administrada en el medio hospitalario.

Además de la Adrenalina, los pacientes en shock distributivo requieren la administración de fluidos de forma precoz hasta que se normalice la TA.

Como coadyuvante se utilizarán corticoides (2mg/kg) y antihistamínicos (dexclorfeniramina 0.1 mg/kg).

A todo niño que haya sufrido una reacción anafiláctica se le debe prescribir un autoinyector de adrenalina y debe garantizarse que la familia conoce sus indicaciones y funcionamiento.<sup>1</sup>

**Estatus epiléptico**

El estatus epiléptico es la urgencia neurológica más frecuente en la infancia.

Presenta una alta mortalidad y probabilidad de secuelas posteriores, por lo que es prioritario un tratamiento agresivo precoz.

A pesar de su alta incidencia, todavía no hay suficiente evidencia científica en Pediatría para disponer de un protocolo de actuación "gold standard".

Existen multitud de guías clínicas y protocolos basados en la práctica clínica, consensos de opinión y en la disponibilidad de fármacos a nivel local, y ya en últimos años se han publicado diferentes estudios randomizados sobre el manejo del estatus epiléptico en niños.

La importancia de disponer de un protocolo radica en que nos permitirá:

- Ahorrar tiempo
- Evitar retrasos en el tratamiento
- Prevenir errores
- Mejorar la asistencia del paciente

En esta patología es fundamental ya que diferentes estudios han demostrado que el inicio precoz del tratamiento con fármacos de primera línea (benzodicepinas) favorece la resolución de la crisis, con lo que mejora el pronóstico.

Hay trabajos que relacionan un mal manejo prehospitalario o un retraso en el inicio del tratamiento del estatus epiléptico con un peor pronóstico y un aumento de la morbilidad y la mortalidad.

Tipo de crisis

- Convulsivo:
  - o Focal.
  - o Focal con generalización secundaria.
  - o Generalizada: clónica, tónica, tónico-clónica, mioclónica.
  - o Ausencia.
- No convulsivo:
  - o Sólo reconocible por EEG

Etiología

- Anatómico: Tumoral, vascular (hemorragia o isquemia), malformación (hace efecto masa o sangrado).
  - Infeccioso: Meningoencefalitis
  - Metabólico: Alteración hidroelectrolítica, intoxicación
  - Funcional: Epilepsia, convulsión febril atípica
  - Idiopático

Objetivos del tratamiento

1. Mantener las funciones vitales: Asegurar la función cardiorrespiratoria y la oxigenación cerebral.
2. Finalizar la crisis: Controlar las crisis clínicas y la actividad eléctrica.
3. Evitar recurrencias: Prevenir recidivas.

4. Minimizar las complicaciones derivadas del tratamiento.

5. Identificar y tratar la causa primaria si la hubiera.

Medidas generales (ABC)

A. Control de la vía aérea: colocar en decúbito lateral izquierdo o lateralización de la cabeza (salvo traumatismo craneoencefálico), Guedel, aspirar secreciones, sonda nasogástrica abierta a bolsa.

B. Oxigenoterapia: con gafas o mascarilla de O<sub>2</sub> a alta concentración.

C. Canalización de vía venosa periférica:

o BMtest: glucemia < 60 mg/dl se administrará SG 10% 5 cc/Kg

o Iones: Na < 125 mEq/L se administrará suero salino hipertónico (SSH 3%) 3-5 cc/Kg en 20 min (1cc de NaCl 20% + 9 cc de SSF)

o Monitorización: Tensión arterial, frecuencia cardíaca, frecuencia respiratoria, Sat O<sub>2</sub>, temperatura.

El algoritmo del tratamiento del estatus epiléptico se encuentra recogida en la figura 5.

- 0' ESTABILIZACIÓN ABC
  - o BMtest: glucemia < 60 mg/dl se administrará SG 10% 5 cc/Kg
  - o Iones: Na < 125 mEq/L se administrará SSH 3% 3-5 cc/Kg en 20 min (1cc de NaCl 20% + 9 cc de SSF)
- 5' DIAZEPAM (1ª)
  - o RECTAL (0,5mg/kg máx 10 mg)
  - o IV (0,3mg/kg máx 10 mg)
  - o Alternativa: Midazolam IV/IM/Sublingual 0,2 mg/kg máx 5 mg
- 10' DIAZEPAM (2ª)
  - o Pirodoxina: lactantes < 18 m 100-200 mg IV
  - o Biotina: 20 mg IM
- 15'-20' FENITOINA (PHT) / VALPROICO (VPA) / LEVETIRACETAM (LEV)
  - o (PHT) 20mg/kg máx 1 g en 20' IV
  - o (VPA) 20mg/kg máx 800mg en 5' IV
  - o (LEV) 30-50mg/kg máx 1,5 mg en 15' IV

Figura 5. Tratamiento escalonado de las crisis convulsivas en pediatría.<sup>4</sup>

Niño de 4 años que consulta en su Centro de Salud por febrícula (máximo 37.8 °C de temperatura axilar), vómitos y deposiciones líquidas de 9 horas de evolución.

Antecedentes personales

- Embarazo controlado y bien tolerado.

	VPA	PHT	LEV
<b>Indicaciones</b>	-Estatus febril -Tratamiento previo VPA -Contraindicación PHT	-Estatus focal (encefalitis) -Contraindicación VPA	-Estatus mioclónico -Tratamiento previo lev -Crisis focales
<b>Contraindicaciones</b>	-Enfermedad hepática -Coagulopatía -Sospecha metabolopatía	-Arritmias -Inestabilidad hemodinámica -Estatus mioclónico -Estatus de ausencia	
	<b>Ninguno produce depresión respiratoria ni depresión del nivel de conciencia</b>		

Tabla I. Indicaciones y contraindicaciones de los fármacos anticonvulsivos de segunda línea.4

- Parto vía vaginal instrumentalizado con ventosa por alteración en el registro cardiotocográfico.
- Periodo perinatal sin incidencias.
- Correctamente inmunizado según Calendario Vacunal Andaluz, y opcionales.

- No alergia a fármacos ni alimentos conocidas.
- No antecedentes patológicos de interés.

#### Antecedentes familiares

- Segundo hijo de padres no consanguíneos.
- Padre con una única crisis cerebral en la infancia. Refiere que nunca ha recibido tratamiento anticonvulsivo y que le dijeron que se había curado con la edad.

#### Exploración física

- Glasgow 14/15, pero con regular estado general, postrado, tendente al sueño y escasamente colaborador. De forma súbita, durante la exploración aparecen contracciones tónicas de la comisura bucal con movimientos de masticación, sialorrea y clonías de miembro superior e inferior izquierdos que se continúa de pérdida de consciencia y movimientos tónico-clónicos generalizados.

¿Qué haría usted en este momento?

- 1- Iría rápidamente a buscar un microenema de ste-solid rectal.
- 2- No se separaría del niño y de su madre, tranquilizando a ésta y explicándole que se trata de una convulsión y que la mayoría de éstas son autolimitadas y ceden en los primeros 5 minutos de manera espontánea.

zando a ésta y explicándole que se trata de una convulsión y que la mayoría de éstas son autolimitadas y ceden en los primeros 5 minutos de manera espontánea.

- 3- Aseguraría la vía aérea y administraría oxígeno a alta concentración.

#### La respuesta correcta es la 3

Tras aspirar secreciones se lateraliza la cabeza y se coloca mascarilla reservorio con O<sub>2</sub> al 100%, se administra la primera dosis de diazepam rectal 10 mg.

Realiza una deposición abundante y líquida tras la aplicación del microenema.

Se mantienen movimientos tónico-clónicos generalizados y trismus.

¿Han transcurrido 10 minutos desde su inicio, ¿cuál es su planteamiento?

1- Se trata de una convulsión focal secundariamente generalizada que no ha cedido con diazepam rectal. El traslado inmediato es obligado para su estabilización en el hospital receptor.

2- El diagnóstico diferencial es amplio incluyendo como causas posibles desde el origen infeccioso (meningoencefalitis aguda, infección por rotavirus) hasta el debut de una epilepsia focal benigna de la infancia (rolándica). Nuestro objetivo tras asegurar la vía aérea y oxigenar es yugular la crisis por lo que decidimos administrar midazolam intramuscular.



3- Debemos canalizar una vía venosa ya que el motivo por el que la crisis se ha prolongado en el tiempo ha sido la eliminación de la md rectal. Si es difícil conseguirla por los movimientos tónico-clónicos debemos colocar una vía intraósea para administrar diazepam intravenosa precozmente.

### La respuesta correcta es la 2

Tras la administración de midazolam intramuscular ceden los movimientos de extremidades manteniendo parálisis postcrítica de hemicuerpo izquierdo. Canalizamos vía venosa y contactamos con el centro coordinador para su traslado al hospital de referencia.

Antes de la recuperación del nivel de consciencia reaparecen movimientos tónico-clónicos generalizados. Han transcurrido 20 minutos desde el inicio del episodio. Indicamos valproico 20 mg/Kg IV a pasar en 5-10 minutos. A los 10 minutos cede la crisis. Recibimos al equipo de traslado que ha acudido para el transporte del niño.

Al día siguiente nos informan que a su llegada se realizó prueba de imagen que resultó normal y punción lumbar que dio salida a líquido claro normotenso con bioquímica normal. No presentó más actividad motora. En el EEG se objetiva algunos complejos punta-onda centro temporal durante el sueño.

¿Qué se decide hacer con el tratamiento anticomicial iniciado en su Centro de Salud?

1- Se retira ya que no ha presentado más actividad

motora y se le ha diagnosticado una epilepsia benigna.

2- Se sustituye por fenitoina ya que las crisis presentaron focalidad.

3- Podría tratarse, efectivamente, de una epilepsia rolándica, pero dado que el debut ha sido atípico desarrollando un estatus epiléptico debemos mantener tratamiento anticomicial que evite futuras recidivas. Mantenemos el ácido valproico iniciado.

### La respuesta correcta es la 3

#### Bibliografía

1. Perez Suarez E. Valoración inicial y derivación del niño grave en atención primaria. Programa Integral de Formación Continuada en Atención Primaria. 2014; 16-26.

2. De la Torre Prados MV, Aguilera Aguilera A, Alcántara Bellón JD, Azcón González de Aguilar MP, Buch Tome PA, Callejas Pozo JE, et al. Sepsis Grave proceso asistencial integrado. 2010; 74-87.

3. Alonso Salas MT, de Carlos Vicente JC, Gil Antón J, Pinto Fuentes I, Quintilla Martínez JM, Sanchez Diaz JI, et al. Documento de consenso SECIP-SEUP sobre manejo de sepsis grave y Shock séptico en pediatría. 2009; 1-76.

4. Fernandez Carrón F, Gómez de Quero Masía P. Estado Epiléptico. 2013; 1-22.

5. Coca Pérez A, Álvarez Rojas E. Arritmias en UCIP. 2013; 1-19.

# Casos y notas clínicas



## Hablemos de infecciones oftalmológicas...

Raquel Plácido Paías<sup>a</sup> (autor principal), Javier García Vázquez<sup>b</sup>, Amparo Montero Salas<sup>c</sup>

<sup>a</sup>Médico Adjunto de Pediatría, Servicio de Pediatría, Hospital de Mérida (Badajoz).

<sup>b</sup>Médico Residente de Pediatría, Servicio de Pediatría, Hospital de Mérida (Badajoz)

<sup>c</sup>Médico Pediatra Adjunto, Servicio de Pediatría, Hospital de Mérida (Badajoz).

Autor para correspondencia: Raquel Plácido Paías. E-mail: raquelpaias@gmail.com.

Recibido 14-11-20016 Aceptado: 31-1-2017

Vox Paediatrica 2017; XXIV (I): páginas 42-44

**Resumen:** La infección orbitaria (IO) es una urgencia oftalmológica que requiere un diagnóstico y tratamiento precoz, así como un manejo multidisciplinar entre pediatra, oftalmólogo y otorrinolaringólogo, debido al riesgo de complicaciones potencialmente fatales.

**Palabras clave:** Sinusitis, celulitis orbitaria, exoftalmos.

### TITLE: Let's talk about ophthalmic infections...

**Abstract:** Orbital infection (OI) is an ophthalmological emergency requiring early diagnosis and treatment, as well as multidisciplinary management between a pediatrician, ophthalmologist and otolaryngologist, due to the risk of potentially fatal complications.

**Keywords:** sinusitis, orbital cellulitis, exophthalmos.

### Introducción

La infección orbitaria (IO) es una urgencia oftalmológica y requiere un estudio completo para delimitar la localización anatómica de la reacción inflamatoria, ya que en función de la afectación, el manejo y tratamiento serán diferentes. El abordaje multidisciplinario entre pediatra, oftalmólogo y otorrinolaringólogo es fundamental, así como la instauración precoz del tratamiento para mejorar el pronóstico y disminuir el riesgo de complicaciones potencialmente fatales<sup>1-4</sup>.

La sinusitis aguda es la causa más común de IO, debido a la proximidad de los senos paranasales y de un sistema de drenaje venoso oftálmico sin válvulas que facilitan la diseminación hematológica de los microorganismos en caso de infección<sup>1-8</sup>.

### Caso clínico

**Anamnesis:** Niño de 6 años que consulta por fiebre y catarro de vías altas de 4 días de evolución. Desde hace 48h presenta hiperemia conjuntival derecha, lagrimeo e inflamación del párpado superior con empeoramiento en las últimas horas. Niega patología traumática previa. No refiere antecedentes personales ni familiares de interés, salvo miopía corregida con lentes desde hace un mes. Vacunación correcta.

**Exploración física:** Peso: 20.8kg (p29); Talla 116cm (p27); FC 109 lpm; FR 16 rpm; TA 109/69mmHg. Buen estado general. Febril. Buena hidratación y perfusión. Normocoloreado. No exantemas ni petequias. Auscultación cardiopulmonar normal. Abdomen normal. Exoftalmos derecho con edema palpebral a tensión que

dificulta la apertura del ojo, así como los movimientos oculares. Muy doloroso a la palpación, con eritema e incremento de la temperatura local (fig 1).

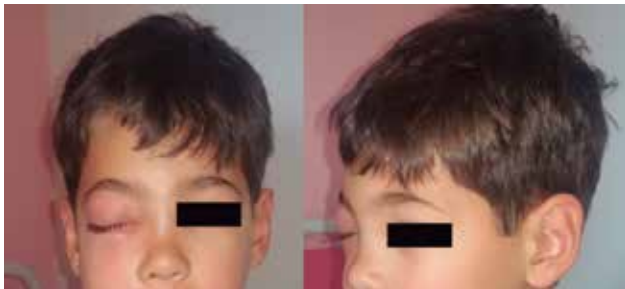

Figura 1: exoftalmos derecho con edema palpebral a tensión, muy doloroso a la palpación con eritema e incremento de la temperatura local.

**Pruebas complementarias al ingreso:**

- Hemograma: leucocitosis (15700/ul) con neutrofilia (78.4%) y PCR 64,93 mg/l.
- TAC cerebral con contraste: ocupación completa de los senos esfenoidal, maxilar derechos y celdas etmoidales derechas. Engrosamiento de la mucosa de los cornetes nasales derechos y ocupación amplia de la fosa nasal derecha. No se aprecia claramente destrucción ósea. Exoftalmos derecho. Aumento de grosor de las partes blandas preseptales en órbita derecha. En situación postseptal, en parte interna de la órbita, se aprecia una densidad de partes blandas entre el recto interno y la lámina cribosa derecha sugestivo de celulitis postseptal (fig 2).

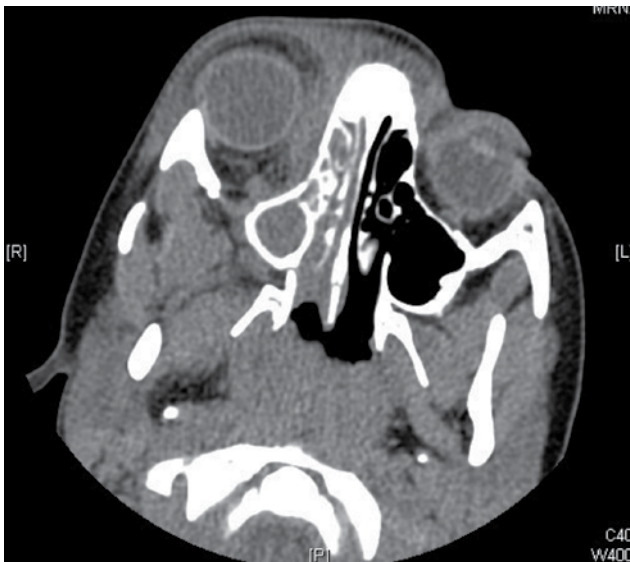

Figura 2: TAC cerebral se visualiza celulitis orbitaria derecha preseptal y postseptal. Sinusitis esfenoidal, maxilar y etmoidal derecha.

- RM craneal con gadolinio: Edema palpebral y proptosis derecha. Ocupación por secreción de los senos maxilares, esfenoidal, etmoidales derechos, en relación con sinusopatía inflamatoria, que asocia un defecto óseo en la lámina papirácea derecha, con formación de absceso subperióstico, y que desplaza medialmente al

músculo recto interno. En el parénquima cerebral no se aprecian áreas ni señales de resonancia anómalas (fig 3).

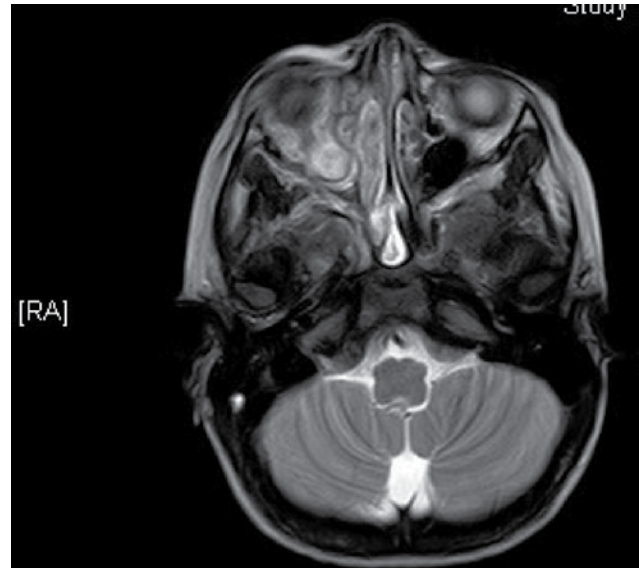


Figura 3: RMN craneal con contraste con gadolinio donde se identifica edema palpebral y proptosis derecha en relación con sinusopatía inflamatoria derecha, que asocia defecto óseo en la lámina papirácea derecha, con formación de absceso subperióstico, que desplaza medialmente al músculo recto interno.

- RM craneal con gadolinio de control: hiperséñal con engrosamiento mucoso a nivel de los celdillas etmoidales anteriores derecha, no identificándose en la actualidad alteraciones de señal en la grasa extraconal, ni absceso subperióstico. La musculatura extrínseca del ojo sin alteraciones. Se observa engrosamiento mucoso a nivel el seno esfenoidal y los senos maxilares.

Evolución: Se inicia antibioterapia endovenosa (Cefotaxima 200 mg/kg/día y Vancomicina 60 mg/kg/día) y tópica (Tobramicina colirio), metilprednisolona i.v. (1mg/kg/día), ibuprofeno oral (7 mg/kg/dosis) y budesonida nasal (64 mcg/ihn). Al segundo día de ingreso se realiza RMN craneal con contraste que se repite al 7º día. Buena evolución clínica, permaneciendo afebril tras las primeras 24 horas y recuperación completa de la movilidad y apertura ocular derecha. Valorado conjuntamente con el Servicio de Oftalmología y Otorrinolaringología. Alta al 14º día con antibioterapia oral (amoxicilina-clavulánico 80mg/kg/día), budesonida nasal 10 días más y descenso progresivo de corticoides orales. Seguimiento por consultas ambulatorias.

**Comentarios**

Existen varias clasificaciones dentro de las IO y todas contemplan la extensión anatómica del proceso infeccioso-inflamatorio en relación al septo orbitario<sup>4,5</sup>. La clasificación clínico-radiológica establece 5 grupos: 1) celulitis periorbitaria o preseptal; 2) absceso subperióstico; 3) celulitis orbitaria (CO) o postseptal; 4) absceso orbitario; 5) parálisis oculomotrices aisladas del VI par



craneal y el síndrome del ápex orbitario<sup>1,2,6</sup>. De este grupo, la CO es poco frecuente en pediatría, con una incidencia del 1-2%, existiendo una relación directa entre la edad del paciente y la gravedad del proceso. Aproximadamente el 80% de las CO ocurren en pacientes mayores de 5 años<sup>1,3,4,6,8</sup>.

En nuestro medio, actualmente, los principales microorganismos causantes de IO son *Staphylococcus aureus* y *Streptococcus* (*pneumoniae*, *viridans* y *pyogenes*), entre otros<sup>3,4,7</sup>. La clínica puede ser sutil o relacionada con inflamación local y afección orbitaria (proptosis y oftalmoplejía) con o sin síntomas sistémicos. Un absceso no tratado puede conducir a la pérdida de la visión, extensión intracraneal, trombosis del seno cavernoso, absceso cerebral, o sepsis<sup>2,3,4,5,7,8</sup>.

El diagnóstico es fundamentalmente clínico. En caso de afectación orbitaria, la TAC craneal con contraste es de elección para confirmar el diagnóstico y valorar la evolución y las complicaciones. Debe solicitarse RMN craneal ante la aparición de deterioro clínico, falta de respuesta terapéutica, sospecha de sinusitis fúngica o complicación intracraneal<sup>1,2,3,4,6</sup>.

El tratamiento debe ser enérgico, con antibioterapia empírica endovenosa, generalmente con cefotaxima/ceftriaxona/cefuroxima y cloxacilina. Si hay sospecha de infección por anaerobios, se debe asociar metronidazol. Otras alternativas son meropenem o amoxicilina-ácido clavulánico. Ante sospecha de *S. Aureus* meticilín-resistente, sustituir cloxacilina por vancomicina o linezolid o combinar uno de estos con meropenem. En general, se recomienda mantener el tratamiento hasta que se compruebe mejoría de los síntomas, aproximadamente 7 días, completándose oralmente, hasta 3 semanas<sup>6,7</sup>. En casos concretos, y en la minoría, se puede valorar drenaje quirúrgico<sup>1,2,3,4,6</sup>.

El pronóstico suele ser bueno en la mayoría de los

casos, dependiendo de la rapidez de instauración del tratamiento, elección correcta del mismo y extensión del proceso inicial<sup>8</sup>.

## Bibliografía

- 1.- Soon VT. Pediatric subperiosteal orbital abscess secondary to acute sinusitis: a 5-year review. *Am J Otolaryngol* 2011; 32: 62-68.
- 2.- Eviatar E, Gavriel H, Pitaro K, Vaiman M, Goldman M, Kessler A. Conservative treatment in rhinosinusitis orbital complications in children aged 2 years and younger. *Rhinology*; 2008; 46: 334-337.
- 3.- Macías Parra M, González Saldaña N, Castro Pineda JA. Celulitis orbitaria secundaria a sinusitis: reporte de un caso. *Revista de Enfermedades Infecciosas en Pediatría* 2009; 23(90): 69-71.
- 4.- Benito Fernández J, Montejo Fernández M. Celulitis preseptal y orbitaria. *Pediatr Integral* 2014; 18(2): 108-114.
- 5.- Martínez Campos L, Albañil Ballesteros R, De la Flor Bru J, Piñeiro Pérez R, Cervera J, Baquero Artigao F, et al. Documento de consenso sobre etiología, diagnóstico y tratamiento de la sinusitis. *An Pediatr (Barc)*. 2013; 79(5):330.e1-330.e12.
- 6.- Gómez Campderá JA. Complicaciones de las sinusitis en la infancia. *An Pediatr, Monogr* 2003; 1(1):40-6.
- 7.- Sharma S, Josephson GD. Orbital Complications of Acute Sinusitis in Infants: A Systematic Review and Report of a Case. *JAMA Otolaryngol Head Neck Surg*. 2014; 140(11):1070-1073.
- 8.- Schollin Ask L, Hultman Dennison S, Stjärne P, Granath A, Srivastava S, Eriksson M, et al. Most preschool children hospitalised for acute rhinosinusitis had orbital complications, more common in the youngest and among boys. *Acta Pædiatr* 2017; 106(2): 268-273.



## Espondilodiscitis lumbar en niña de 18 meses

Garzón Murillo C, Osuna Vera AA, Sánchez Martínez E, Arce Durán J\*, González-Gaggero Prieto-Carreño B \*\*, Espino Aguilar R.  
Servicio de Pediatría, Hospital Quirónsalud Infanta Luisa, Sevilla.

\*Servicio de Radiología. Hospital Quirónsalud Infanta Luisa, Sevilla.

\*\* Servicio de Medicina Nuclear. Hospital Quirónsalud Infanta Luisa.

Dirección correspondencia: Carmen Garzón Murillo. E-mail: cgarzonmurillo@gmail.com

Recibido 13-11-20016 Aceptado: 27-2-2017

Vox Paediatrica 2017; XXIV (I): páginas 45-48

**Resumen:** presentamos el caso de una niña de 18 meses con un cuadro clínico de cojera de miembro inferior izquierdo de dos semanas de evolución. Al ingreso observamos febrícula, irritabilidad, que aumentó en las horas siguientes, rechazo a la sedestación y dolor selectivo a la presión de la región lumbar. El estudio de imagen con RMN y gammagrafía ósea, confirmaron la existencia de una espondilodiscitis en L4-5. Recibió tratamiento antibiótico durante 3 semanas. Fue controlada posteriormente por traumatología infantil, presentando una lesión residual en L4-5.

**Palabras clave:** Espondilodiscitis, niños.

### TITLE: Spondylodiscitis lumbar in girl of 18 months

**Abstract:** We present the case of an 18-month-old girl with a clinical picture of left lower limb lameness of two weeks of evolution. Upon admission, we observed low fever, irritability, which increased in the following hours, rejection of sedestation and selective pain at the pressure of the lumbar region. The image study with NMR and bone scintigraphy confirmed the existence of a spondylodiscitis in L4-5. He received antibiotic treatment for 3 weeks. It was later controlled by childhood traumatology, presenting a residual lesion in L4-5.

**Keywords:** Spondylodiscitis, children.

### Introducción

La discitis o espondilodiscitis es un proceso inflamatorio que afecta al disco intervertebral o a los platillos vertebrales, causando disminución del espacio discal. En niños es muy poco frecuente cursando con síntomas y signos inespecíficos, por ello en diagnóstico es difícil y suele demorarse varias semanas desde el inicio del cuadro.

### Caso clínico

Presentamos el caso de una niña de 18 meses, sin antecedentes personales ni familiares de interés, con claudicación del miembro inferior izquierdo de unas

dos semanas de evolución, 48 horas antes comenzó con síntomas catarrales inespecíficos. Una semana antes fue valorada en una consulta de traumatología siendo diagnosticada de sinovitis transitoria de cadera izquierda y tratada con reposo e ibuprofeno sin presentar mejoría.

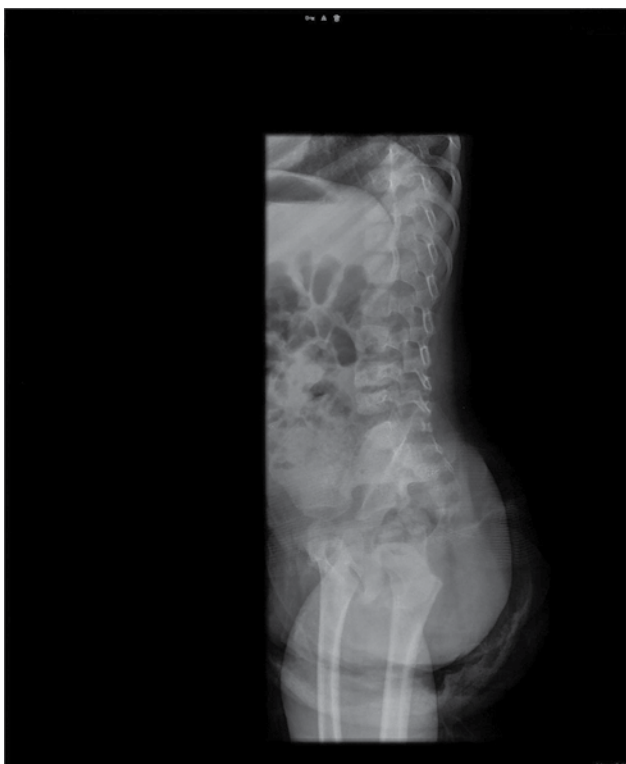Consultó en nuestro servicio de urgencias por febrícula desde 24 horas antes e intensa irritabilidad. En la exploración física se apreció rechazo al apoyo del miembro inferior izquierdo. Cadera ipsilateral con movilidad espontánea y pasiva normales.

El hemograma mostró 4530000 hem/cc, Hg 12.2

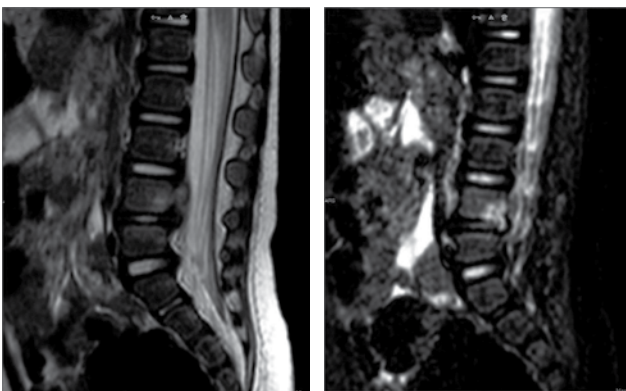gr/dl, Hto 33.8%, VCM 74.6 fl, HCM 26.9 pg, RDW 12.9%; 13900 leucocitos/cc (70% pmn, 22% linfocitos, 8.5% monocitos), 430000 plaquetas; PCR 18.9 mg/l y VSG de 22; procalcitonina 0.1 ng/l.

A las 24 horas del ingreso observamos rechazo a la sedestación y flexo-extensión del tronco (rigidez espinal) y dolor a la presión de columna lumbar manifestado con intensificación manifiesta de llanto.

Se realizó estudio radiológico (Figura 1), en el que se objetiva afectación discal entre L4-L5, por lo que se practica

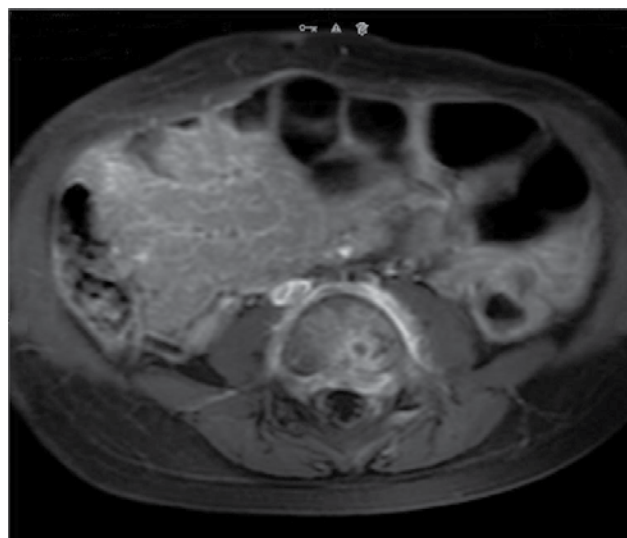
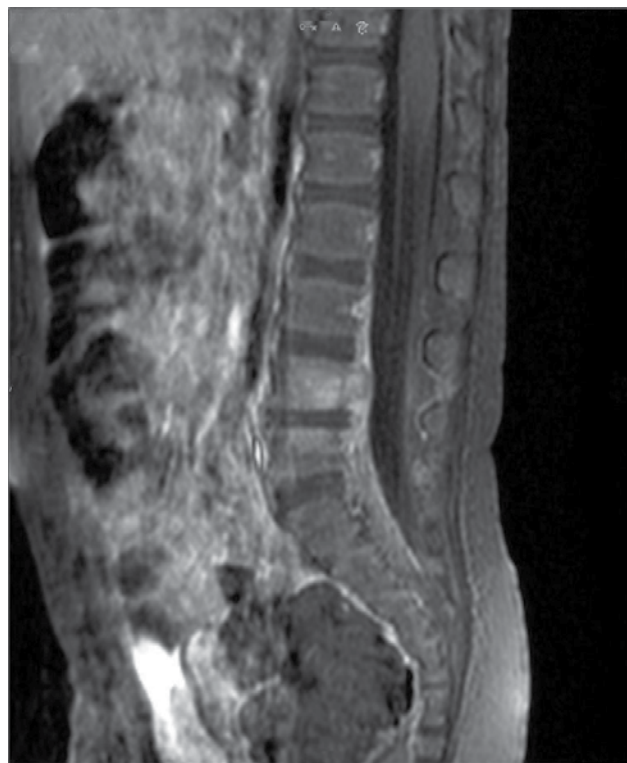


1. Rx columna lumbar, proyección lateral: Estrechamiento del espacio discal L4-5. Leve irregularidad en el contorno de las plataformas vertebrales limitantes.



2a y 2b. RM secuencias T2 y STIR, proyección sagital: Disminución de la altura del disco intervertebral L4-5, sin alteración significativa en su intensidad de señal. Irregularidad de las plataformas vertebrales colindantes al disco, con alteración en la señal de la médula ósea de aspecto inflamatorio (hiperintensa en T2 y STIR). Destrucción inicial del margen posterior de la plataforma inferior de L4 (visible en la imagen sagital STIR).

RMN con contraste de columna lumbar, bajo sedación (Figuras 2a,b y 3a,b) que muestra hallazgos sugestivos de espondilodiscitis/osteomielitis a nivel L4-L5.



3a y 3b. RM secuencia T1 postcontraste con saturación grasa, proyecciones sagital y axial: No se observa realce significativo del disco intervertebral. Realce difuso de la médula ósea de las plataformas vertebrales limitantes. Lesión de partes blandas con captación difusa, de naturaleza flemosa, adyacente al margen posterior del disco, que ocupa el espacio epidural anterior.

Este estudio se completa con gammagrafía ósea (Figura 4) que muestra aumento de actividad osteogénica compatible con aumento de actividad inflamatoria en L4-L5.

Se realizarin intradermorreacción de Mantoux y hemocultivo, con resultado negativo.



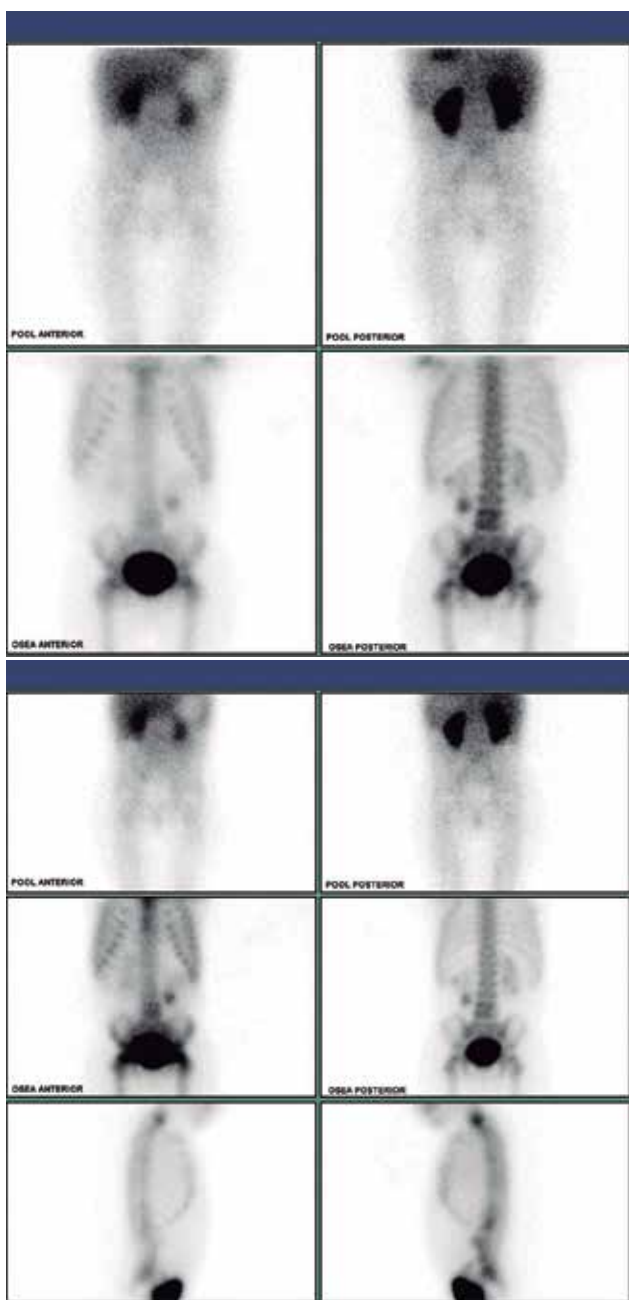


Figura 4: Gammagrafía ósea de columna lumbar. En la imagen de pool se observa un foco con leve aumento de actividad en columna lumbar inferior. En fase ósea se aprecia de captación lineal en cuerpo superior de L4 y L5, con pérdida del espacio intervertebral L4-L5 y pequeño foco a nivel del cuerpo izquierdo de L4.

Inició tratamiento iv con Cloxacilina durante 10 días , continuado por vía oral hasta completar 21 días ,con buena tolerancia y cumplimiento y excelente respuesta clínica y analítica: cesaron irritabilidad y fiebre y mejoró progresivamente la movilidad hasta conseguir sedestación espontánea. Los reactantes de fase aguda PCR y procalcitonina se normalizaron y disminuyó la VSG.

Al alta fue remitida a Ortopedia infantil para seguimiento, informándonos de lesión residual (disminución de la altura del disco intervertebral con erosión de verte-

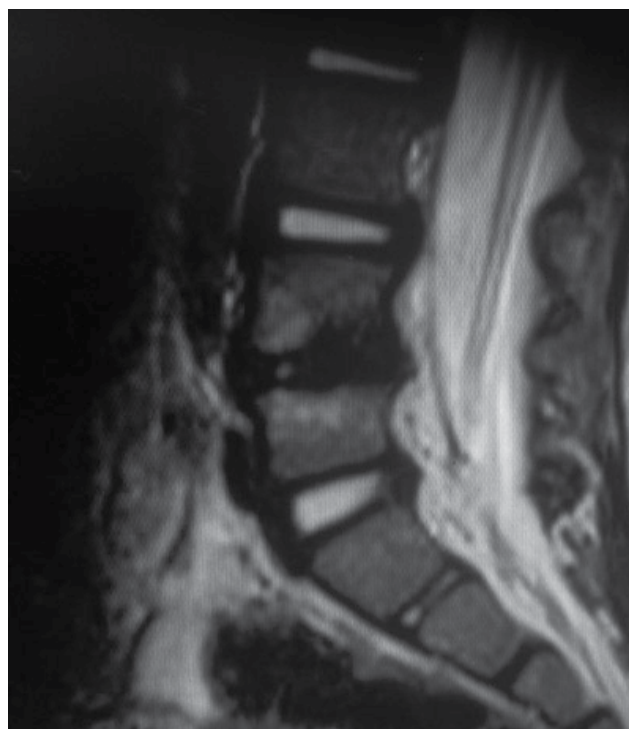


Figura 5: lesión residual L4-L5.

bras L4 y L5 (Figura 5), indicándole co corsé toracolumbar permanente.

#### Discusión

La espondilodiscitis representa alrededor del 2% de todas las infecciones ostoarticulares en los niños<sup>(1, 2)</sup>. La etiopatogenia es muy discutida en relación a la implicación de factores infecciosos, inflamatorios y traumáticos<sup>(3)</sup>. Actualmente la etiología infecciosa es la más aceptada, por diseminación hematogena desde un foco infeccioso primario (infecciones respiratorias, otitis media aguda, infección urinaria...) . Los hemocultivos suelen ser negativos, como en nuestro caso<sup>(1)</sup>.

El diagnóstico de la discitis en niños pequeños es muy difícil, puesto que el cuadro clínico inicial puede orientar hacia otros órganos distintos de la columna vertebral, como el abdomen, la cadera o el tracto urinario. El tiempo promedio de diagnóstico suele ser de 40 días<sup>(4)</sup>.

Sólo en el 50% de casos se aísla germen en hemocultivos y aspirados del disco, siendo el S. *Aureus* el aislado con mayor frecuencia, seguido de S. *epidérmidis*, S. *Pneumoniae*, bacilos Gram negativos como *Kingella kingae* o E. *Coli* e incluso anaerobios<sup>(5)</sup>.

La realización de la punción biopsica para el aislamiento del germen es discutible, dado el predominio del S. *Aureus* y su buena respuesta a la antibioterapia<sup>(6)</sup>.

Entre las características clínicas, destacar que suelen ser pacientes de corta edad, con un cuadro inicial de rechazo y llanto a la sedestación, bipedestación y deambulación, que puede estar precedido de cuadro orofaríngeo, como nuestra paciente<sup>(5)</sup>.

En escolares y adolescentes los síntomas son más específicos e incluyen raquialgia y limitación de movi-

mientos en la región vertebral afectada (tortícolis en región cervical, dolor abdominal y estreñimiento si la lesión asienta en T8-L1...).

La fiebre moderada y febrícula son habituales aunque en ocasiones pueden faltar y suele mantenerse un llamativo estado general conservado<sup>(4)</sup>.

El síntoma inicial en nuestra paciente fue la claudicación del miembro inferior izquierdo, siendo diagnosticada de sinovitis transitoria de cadera. La clínica que orientó al diagnóstico de espondilodiscitis fue el rechazo a la sedestación e irritabilidad que aumentaba al presionar la región lumbar.

Los datos analíticos fueron anodinos, con leucocitosis y neutrofilia discretas y reactantes de fase aguda moderadamente elevados. La VSG mayor de 30 mm/h y PCR superior a 30 mg/l, suelen ser la norma<sup>(5, 6)</sup>.

El diagnóstico diferencial, hay que realizarlo fundamentalmente con la osteomielitis de cuerpos vertebrales, que presenta un cuadro similar, pero aparece en niños mayores y suele acompañarse de fiebre elevada y deterioro del paciente, con las malignopatías (osteoblastomas, leucemia, metástasis vertebrales), sacroileitis inflamatorias y otras espondilodiscitis infecciosas como la tuberculosis vertebral o mal de Pott, que se debe sospechar si la evolución es tórpida.

Se recomienda realizar la prueba de tuberculina en todos los pacientes con sospecha de espondilodiscitis<sup>(6)</sup>, que en nuestra paciente fue negativa.

Los estudios de imagen son fundamentales para el diagnóstico, siendo la gammagrafía ósea con Tc99 la herramienta diagnóstica más útil para el diagnóstico precoz<sup>(5)</sup>. La resonancia magnética nuclear (RMN) es la prueba de elección, más específica que la TAC y la gammagrafía ósea, y debe realizarse siempre que exista la sospecha clínica de discitis, como en el caso presentado. Es especialmente útil para detectar abscesos paravertebrales o epidurales, protusión discal y afectación vertebral extensa<sup>(6)</sup>.

El tratamiento se basa en la antibioterapia con cobertura antiestafilocócica, por vía intravenosa en las primeras 1-2 semanas, pasando a la vía oral en cuanto se produzca la mejoría, tanto clínica como analítica. Se prolongará hasta la resolución completa del cuadro y la normalización de PCR y VSG, lo que suele suceder a las 3-4 semanas<sup>(7, 8)</sup>.

Durante los primeros días se suelen asociar antiinflamatorios no esteroideos (AINE), generalmente ibuprofeno, para aliviar el dolor.

Respecto a la inmovilización, tampoco existe unanimidad de criterio: algunos recomiendan emplear corsé o lechos de escayola, pero los propios pacientes inician la movilidad en cuanto mejoran, lo que es un dato de gran valor clínico<sup>(6)</sup>.

La cirugía se reserva para aquellos casos que no mejoran con tratamiento médico o para las complicaciones, como los abscesos, osteomielitis extensas o lesiones

neurológicas.

La evolución suele ser favorable, aunque pueden ocurrir recaídas y persistir secuelas radiológicas<sup>(1, 8)</sup>.

En nuestra paciente se mantuvo antibioterapia y reposo durante 3 semanas. El seguimiento posterior confirmó la existencia de lesión discal y vertebral residuales sin repercusión funcional pero que precisó corsé toracolumbar.

### Conclusión

La espondilodiscitis es una infección de difícil diagnóstico, sobre todo en niños pequeños, en los que debe sospecharse cuando presenten rechazo de la sedestación, bipedestación o de la marcha e irritabilidad a la palpación lumbar.

La fiebre y febrícula son bastante comunes, pero no siempre presentes.

La analítica a menudo es anodina, con discreta leucocitosis o incluso con fórmula leucocitaria normal. La PCR y VSG mayores de 30 suelen ser la norma, pero no siempre están elevadas.

La gammagrafía es la herramienta más útil para el diagnóstico precoz, y la RNM la más específica para detectar extensión y complicaciones. La rentabilidad diagnóstica aumenta cuando se realizan ambas exploraciones radiológicas.

El tratamiento antimicrobiano precoz y prolongado es esencial para controlar la infección y prevenir la aparición de secuelas, aunque radiológicamente suelen persistir lesiones residuales.

### Bibliografía

- 1.- Brown R, Hussain M, McHugh K, Novelli V, Jones D. Discitis in young children. *J Bone Joint Surg.* 2001; 83:106-11.
- 2.- Peinado A, Aguirre J, Ramos J, Bonillo A, Rodríguez P, Muñoz A. Discitis y espondilodiscitis en edad preescolar: dificultades para el diagnóstico precoz. *An Pediatr.* 2003; 58:613-4.
- 3.- Garron E, Viehweger E, Launay F, Gaillaume JM, Jouve JL, Bollini G. Nontuberculous spondylodiscitis in children. *J Pediatr Ortho.* 2002; 22: 321-8.
- 4.- Tapia R, Espinosa MG, Martínez MI, González JM, Moreno P. Espondilodiscitis: diagnóstico y seguimiento a medio-largo plazo en 18 casos. *An Pediatr.* 2009; 71:391-9.
- 5.- Calvo C, Merino R. Espondilodiscitis y sacroileitis en la infancia. *An Pediatr.* 2011; 9:275-80.
- 6.- An HS, Seldomridge JA. Spinal Infections: Diagnostic test and imaging studies. *Clin Ortho Relat Res.* 2006; 443:162-8.
- 7.- Rubio B, Calvo C, García J, Ciria L, Navarro M, Ramos J. Espondilodiscitis en la Comunidad de Madrid. *An Pediatr.* 2005; 62:147-52.
- 8.- Kayser R, Mahlfeld K, Greulich M, Grasshoff H. Spondylodiscitis in childhood: results of a long-term study. *Spine.* 2005; 30:318-23.

# ¿Cómo puedes ayudarle a construir unas bases sólidas ahora y en el futuro?



## ÚNICAS CON OPTIPRO® Y L. reuteri

### ✓ OPTIPRO®

proceso exclusivo de calidad y cantidad óptima de proteínas.

Únicas con **1,8 g** proteínas/100 kcal de acuerdo con el contenido mínimo establecido por la EFSA<sup>1</sup>

### ✓ L. reuteri

que favorece el confort digestivo<sup>2</sup>



  
**Nestlé**  
Empieza Bien  
Crece Sano.

DOCUMENTACIÓN DESTINADA EXCLUSIVAMENTE A LOS PROFESIONALES DE LA SALUD

1. EFSA Panel on Dietetic Products, Nutrition and Allergies. *EFSA Journal* 2014; 12(7): 3760. 2. Indrio F y cols. *JAMA Pediatr*. 2014;168(3):228-233.

**NOTA IMPORTANTE:** La leche materna es el mejor alimento para el lactante durante los primeros meses de su vida y, cuando sea posible, será preferible a cualquier otra alimentación.





## Cuerpo extraño traqueal. Importancia del diagnóstico precoz

J. Gómez Ávila<sup>1</sup>, A. Andrés Martín<sup>1</sup>, G. Pérez Pérez<sup>1</sup>, S. Sánchez Gómez<sup>2</sup>, M Navarro Merino<sup>1</sup>.

1.- UGC y Servicio de Pediatría. Sección de Neumología Pediátrica. Hospital Universitario Virgen Macarena, Sevilla.

2.- UGC y Servicio de Otorrinolaringología. Hospital Universitario Virgen Macarena, Sevilla.

Dirección correspondencia: [anselmo.andres@gmail.com](mailto:anselmo.andres@gmail.com)

Recibido 17-2-2017 Aceptado: 23-3-2017

Vox Paediatrica 2017; XXIV (I): páginas 50-54

**Resumen:** Una consulta frecuente en las urgencias pediátricas hospitalarias hoy en día es la aspiración de cuerpos extraños en la vía respiratoria. Se trata de una entidad que puede comprometer la vida del paciente si no se actúa con rapidez, sobre todo, cuando los mismos se localizan en laringe o tráquea. La prevención de estos accidentes infantiles y la sospecha clínica del pediatra, juegan un papel fundamental, primero para disminuir su incidencia, y segundo para evitar las posibles complicaciones del retraso diagnóstico.

Presentamos un caso de una niña con obstrucción traqueal incompleta tras aspiración de pipa de girasol con antecedentes de sibilancias recurrentes, lo cual dificultó su diagnóstico inicial, con resolución completa tras su extracción mediante broncoscopio rígido. Destacamos la importancia de realizar una historia clínica exhaustiva ante síntomas de broncoespasmo y tos con mala evolución y la posibilidad de presentar el paciente una radiografía de tórax normal a pesar de tener el cuerpo extraño (CE) a nivel de laríngeo o traqueal (e incluso bronquial), así como el papel de la broncoscopia flexible como método exploratorio de la vía aérea, y la broncoscopia rígida, como mejor método de manejo de los cuerpos extraños en la vía respiratoria de los niños.

**Palabras clave:** Cuerpo Extraño. Aspiración. Fibrobroncoscopia. Broncoscopia rígida.

**Abstract:** Foreign body aspiration is a common cause for a respiratory emergency in Young children. It can be a life-threatening event if we don't act quickly, especially, when foreign bodies are located in larynx or trachea. The prevention of these children's accidents and clinical suspect, are crucial, first to decreased their incidence and second to avoid the complications that may happen for delay in diagnosis.

Here we report a case of a girl with incomplete tracheal obstruction after a sunflower seed aspiration with personal history of recurrent wheezing, which made difficult its initial diagnosis, with complete resolution after removing it by rigid bronchoscopy. We highlight the importance of an exhaustive anamnesis in cases of bronchospasm and cough with poor outcome and the possibility that the chest X-ray may have no abnormalities despite having the foreign body into the larynx or trachea (and even bronchial), as well as the paper of flexible bronchoscopy for diagnostic doubts or airways examination, and rigid bronchoscopy as the best technique for remove foreign bodys in children airways.

**Keywords:** sinusitis, orbital cellulitis, exophthalmos.

## Introducción

La aspiración de CE en la edad pediátrica puede suponer un importante problema de salud para el niño, por lo que es necesario un diagnóstico y tratamiento precoz para evitar complicaciones<sup>(1-3)</sup>. De todos los accidentes mortales en niños menores de 4 años de edad el 7% son debidos a aspiración de CE. Esta cifra alcanza el 40% en menores de 1 año<sup>(1-3)</sup>. En la mayoría de los casos el objeto suele desplazarse a nivel bronquial, siendo el bronquio principal derecho la localización más frecuente, seguida del bronquio principal izquierdo, bronquios secundarios, carina y tráquea. El porcentaje de casos con localización traqueal oscila del 3 al 13 % según diferentes series<sup>(3)</sup>. Los síntomas del paciente dependerán del lugar de la obstrucción, tamaño y material del objeto aspirado pero hasta en un tercio de los casos podemos encontrarnos con una exploración física y radiografía de tórax normal, por lo que la sospecha diagnóstica será de vital importancia para un diagnóstico y tratamiento precoz evitando así las complicaciones asociadas<sup>(4,5)</sup>.

## Caso Clínico

Niña de 3 años que acude a urgencias del hospital por odinofagia, tos y dificultad respiratoria. Como antecedentes personales presentaba episodios de sibilancias recurrentes sin tratamiento de mantenimiento en la actualidad. A la auscultación se detecta una disminución del murmullo vesicular bilateral leve, con sibilancias espiratorias en ambos campos pulmonares y leve tiraje intercostal. Se administra salbutamol nebulizado con mejoría de los ruidos respiratorios y sintomatología manteniendo una saturación con aire ambiente normal. Ante esta evolución se envía a domicilio con salbutamol inhalado y el inicio de corticoides inhalados.

Una semana después reconsulta en urgencias al persistir la tos y los ruidos respiratorios, a pesar de realizar el tratamiento correctamente. A la auscultación presenta buena ventilación bilateral, con algunas sibilancias diseminadas por ambos campos pulmonares.

Se realiza nueva anamnesis afirmando la familia que la tos tiene, en ocasiones, un carácter distinto al que presentaba en los cuadros bronquiales previos de la paciente, adoptando a veces características de tos perruna que aumenta al correr. Se insiste en la posibilidad de aspiración de cuerpo extraño, recordando un familiar que horas antes del inicio de los síntomas, tuvo un episodio de tos aguda y cianosis comiendo pipas de girasol.

Ante la sospecha de aspiración de cuerpo extraño se decide realización de una radiografía de tórax, que es normal (Figura 1) y se ingresa para realizar exploración endoscópica de la vía aérea. En colaboración con la unidad de ORL de nuestro hospital se realiza de fibrobroncoscopia con fibroscopio Olympus de 3,8 mm, observándose a nivel de la carina traqueal un cuerpo extraño sugerente de pipa de girasol (Figura 2), que se desplaza con los movimientos respiratorios, sin produ-

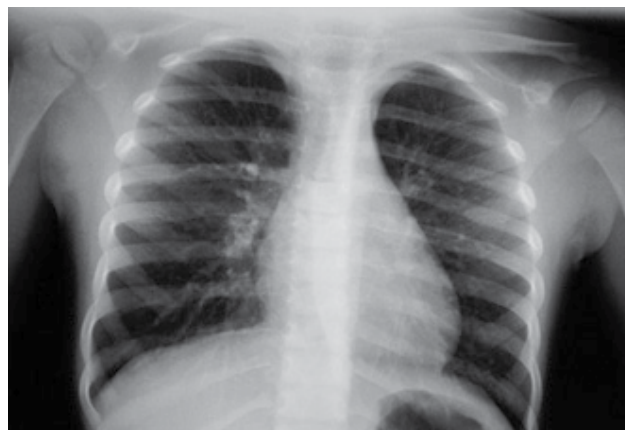

Figura 1: Radiografía de tórax en su segunda visita a urgencias (No está realizada en espiración)

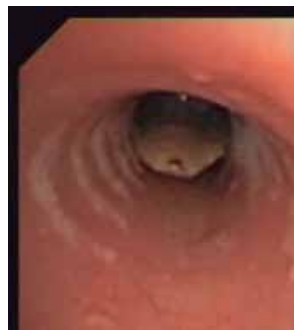

Figura 2: Visualización de pipa de girasol a nivel de carina traqueal.



Figura 3: pipa de girasol tras extracción con broncoscopio rígido

cir obstrucción completa del diámetro traqueal. A continuación, se extrae con broncoscopio rígido (Figura 3), revisándose posteriormente con broncoscopio flexible todo el árbol bronquial sin hallar evidencias de lesión en carina ni otro cuerpo extraño más distalmente.

Tras la extracción desaparece sintomatología túsígena y la auscultación se normaliza. Es dada de alta a las 24 horas, controlándose al mes en consultas externas con normalidad auscultatoria.

## Discusión

La aspiración de CE requiere atención médica urgente<sup>(1-3)</sup>. Una de las localizaciones con más riesgo de compromiso vital es la laringe y tráquea, ya que obstrucciones completas pueden llevar a asfixia, parada cardiorrespiratoria e incluso la muerte, siendo de entre un 0.4% a un 1% la mortalidad reflejada por algunas series bibliográficas<sup>(6,7)</sup> y documentándose recientemente un caso de fallecimiento en una paciente de 2 años por asfixia por hueva de salmón detectada durante la necropsia<sup>(8)</sup>. Si el objeto aspirado no ha ocluido por completo el orificio traqueal y no existe una sospecha clara del incidente, como sucedió en nuestro caso, los síntomas del paciente podrían confundirse con procesos asmáticos, neumonías o afectaciones laríngeas<sup>(3)</sup>. Los datos estadísticos confirman que hasta el 80% de las aspiraciones de CE en EEUU se producen en menores de 15 años, especialmente entre los 18 meses y los 3 años de edad<sup>(9-11)</sup>, siendo los objetos más fre-

cuentes de origen vegetal (frutos secos, pedazos de fruta), trozos de carne, juguetes, botones o tapaderas de bolígrafos<sup>(1-3)</sup>.

Cuando el CE entra en contacto con la mucosa laríngea o traqueal se desencadena un espasmo que provoca la aparición de tos productiva en el paciente para intentar su expulsión<sup>(3)</sup>. Si no se consigue la misma o si el objeto es de menor tamaño, puede seguir descendiendo en la vía aérea dando lugar a síntomas variables dependiendo de su localización<sup>(12)</sup>.

A nivel laríngeo-traqueal, si la obstrucción es completa, encontraremos signos de dificultad respiratoria, tos persistente, estridor bifásico o tiraje, pero si el objeto es móvil a nivel de la tráquea, el paciente podrá presentar traqueítis o el característico signo del "papirotazo"<sup>(13)</sup> donde el choque del CE contra la tráquea al respirar el paciente provoca un sonido audible característico.

Si el objeto impacta a nivel bronquial podríamos apreciar la tríada clásica de tos, sibilancias localizadas e hipoventilación pulmonar selectiva<sup>(1-3)</sup>. Sin embargo en muchas ocasiones, la exploración suele ser bastante inespecífica o incluso normal<sup>(3)</sup>. En otros casos, la auscultación y la clínica son interpretadas como la esperada en aquellos pacientes con antecedentes de sibilancias recurrentes, asma bronquial<sup>(1-3)</sup>. En caso de largo tiempo de evolución desde la aspiración, podremos encontrar otros síntomas como fiebre o aumento de secreciones respiratorias, que sugieran una neumonía<sup>(1-3)</sup>.

La realización de radiografía de tórax es sensible pero poco específica<sup>(3)</sup>. La mayoría de los CE son radiolúcidos y hasta en más de un 25% de los casos puede ser normal, por lo tanto no excluye la presencia de CE en estos pacientes<sup>(3)</sup>. En ocasiones podemos apreciar signos indirectos tales como, hiperinsuflación unilateral (que es el más específico según las series bibliográficas), atelectasias o hallazgos compatibles con neumonía<sup>(1)</sup>. La radiografía en inspiración y espiración puede ser de utilidad en los casos en los que el objeto se encuentra alojado a nivel bronquial, dado que puede producir un mecanismo valvular observándose una zona de atrapamiento aéreo, hecho que no ocurriría con nuestra paciente. No es fácil obtener en niños pequeños la radiografía en espiración y en estos casos podría ayudar la realización de una radiografía en decúbito lateral. En caso de atrapamiento aéreo, en la zona del decúbito (es decir, donde está apoyado el niño), se observaría que el pulmón no se vacía como debería ocurrir normalmente, y sería el equivalente al atrapamiento aéreo en la espiración.

La posibilidad de encontrar una exploración y pruebas complementarias negativas llevan a reafirmar la importancia de una historia clínica detallada, haciendo especial hincapié en un posible crisis de sofocación sufrida durante las horas o días previos por el paciente, tal y como se refleja en numerosas revisiones otorgándole una sensibilidad de hasta un 79%<sup>(11, 14)</sup>, y la necesidad

de rehistoriar a la familia ante un cuadro respiratorio de mala evolución.

Si existe duda respecto a la situación o existencia del CE inicialmente se realiza una broncoscopia flexible, para localizarlo y determinar el estado de la vía aérea<sup>(1-3)</sup>. Esta exploración, aunque en algunos casos se ha utilizado con éxito también para la extracción, principalmente ante objetos inorgánicos<sup>(2, 4, 15, 16)</sup>, creemos que no es la más adecuada para los cuerpos extraños respiratorios habituales, como frutos secos, por problemas técnicos (pinzas pequeñas y con poca fuerza para sujetar el objeto y dificultad al extraerlo por las cuerdas vocales, ya que el cuerpo extraño no está protegido como sí ocurre con el rígido, etc.). Una vez localizado y estando el paciente bajo anestesia general, en el mismo acto se retira mediante broncoscopia rígida, con la técnica ya clásicamente descrita<sup>(17-19)</sup>.

La broncoscopia flexible y rígida combinadas, es la prueba diagnóstica y terapéutica más sensible y específica ante la sospecha de aspiración de CE, ya que permite la visualización completa de la vía aérea y la extracción del objeto de forma íntegra y segura bajo anestesia general<sup>(18)</sup>.

Las complicaciones aunque escasas, son posibles, como la rotura del objeto a extraer, con penetración en el tejido de pulmón sano, perforación de la vía respiratoria u obstrucción de la misma ante manipulaciones prolongadas, etc.<sup>(1-3)</sup>. Sin embargo estas complicaciones suelen ocurrir cuando el instrumental no es el adecuado, ante la falta de experiencia del profesional o por retraso diagnóstico<sup>(20)</sup>. Por este motivo, en nuestro hospital, tras la extracción del cuerpo extraño mediante broncoscopia rígida, sobre todo los frutos secos que pueden romperse, se revisa nuevamente toda la vía aérea con el fibrobroncoscopio<sup>(18)</sup>.

Para eludir la morbimortalidad que supone está entidad en la edad pediátrica la medida más importante es la prevención, insistiendo en la educación familiar para evitar la toma de frutos secos en niños menores de 6 años, así como una anamnesis detallada, insistiendo en posibles episodios de sofocación, y un diagnóstico precoz por el pediatra<sup>(3)</sup>.

## Bibliografía

- 1.- Julio Maggiolo M, Lilian Rubilar O, Guido Girardi B. Cuerpo extraño en la vía aérea en pediatría. *Neumol Pediatr* 2015; 10: 106 –110.
- 2.- Martínez Nadal J, Figuerola Mulet J, Tomás Barberan M. Cuerpos extraños laringotraqueobronquiales en la infancia. En: Tomás M, Bernal M. *Tratado de Otorrinolaringología Pediátrica*. Girona: Ed. Gráficas Alzamora; 2000, p 433-436C.
- 3.- Andrés Martín A. Cuerpos extraños en la vía respiratoria. *An Pediatr (Barc)* 2006; (supl 1): 1-18
- 4.- Aydogan L, Tuncer U, Soyul L, Kiroglu M, Ozsahinoglu C. Rigid bronchoscopy for the suspicion of fo-

reign body in the airway. *Int J Pediatr Otorhinolaryngol.* 2006; 70:823–828.

5.- Heyer CM, Bollmeier ME, Rossler L, Nuesslein TG, Stephan V, Bauer TT, et al. Evaluation of clinical, radiologic, and laboratory prebronchoscopy findings in children with suspected foreign body aspiration. *J Pediatr Surg.* 2006; 41:1882–1888.

6.- Fidkowski CW, Zheng H, Firth PG. The anesthetic considerations of tracheobronchial foreign bodies in children: a literature review of 12,979 cases. *Anesthesia and Analgesia* 2010; 111:1016-1025.

7.- Abdel-Rahman HA. Fatal suffocation by rubber balloons in children: mechanism and prevention. *Forensic Science International* 2000; 108:97-105.

8.- Takamiya M; Niitsu H; Saigusa K; Dewa K; Pediatric autopsy case of asphyxia due to salmon egg (ikura) aspiration. *Pediatric International* 2016; 58: 899-945

9.- Gerbaka B, Azar J, Rassi B. Foreign bodies of the respiratory tract in children. A retrospective study of 100 cases. *J Med Liban* 1997; 45:10-18. [Article in French].

10.- Gregori D, Salerni L, Scarinzi C, Morra B, Berchiaglia P, Snidero S, et al. Foreign bodies in the upper airways causing complications and requiring hospitalization in children aged 0 - 14 years: results from the ESFBI study. *Eur Arch Otorhinolaryngol* 2008; 265: 971-978

11.- Hakan Tas, kınlar, Gökhan Berkutug Bahadır, Cankat Erdogan, Dogakan Yigit, Dincer Avlan, Ali Naysi. A Diagnostic Dilemma for the Pediatrician: Radio-lucent Tracheobronchial Foreign Body. *Pediatrics and Neonatology* (2016); xx: 1-6 (in press).

12.- Correa C, González Casas D D, Rincón L C, Peña R, Luengas J P. Diagnóstico y tratamiento de

cuerpos extraños en la vía aérea pediátrica: serie de casos. *Pediatría de Colombia* 2016; 49:122-127.

13.- Cabezas L., Kuroiwa M. Cuerpo extraño en vía aérea. *Revista Médica Clínica Las Condes* 2011; 22: 289-292.

14.- Serin Ezer S, Oguzkurt P, Ince E, Temiz A. Foreign Body Aspiration in Children. Analysis of Diagnostic Criteria and Accurate Time of Bronchoscopy. *Pediatric Emergency Care.* August 2011.; 27:723-726.

15.- Álvarez-Buylla Blanco M., Martínez Morán A., Álvarez Paredes I., Martínez Vidal J. Bronchoscopy in Children With Foreign Body Aspiration. *Acta Otorrinolaryngol Esp.* 2008; 59:183-186

16.- Jose Rodriguez A, Alencar Sussiatto E, Jacomelli M, Roguelio Scordamaglio P, Gervilla Gregorio M, et al. Bronchoscopic Techniques for Removal of foreign bodies in children's airways. *Pediatric Pulmology* 2012; 47: 59-62

17.- Woo S H, Park J J, Know M S, Ryu J S and Kim J P. Tracheobronchial foreign body removal in infants who had very small airways: A prospective clinical trial. *Clin Resp J* 2016; 1-8.

18.- Pérez Frías J, Caro-Aguilera P, Pérez-Ruiz E, Moreno-Requena L, Tratamiento del cuerpo extraño intrabronquial. *Broncoscopia combinada en Neumología infantil.* *An Pediatr* 2010; 72: 67-71

19.- Cutrone C, Pedruzzi B, Tava G, Emanuelli E, Barion U, Fischetto D et Al, The complimentary role of diagnostic and therapeutic endoscopy in foreign body aspiration in children. *International Journal of Pediatric Otorhinolaryngology* 2011; 75: 1481-1485.

20.- Altuntas B, Aydın Y, Eroglu A. Foreign Bodies in Trachea: A 25-years of Experience. *Eurasian J Med* 2016; 48: 119-123



# La Vox del Residente



COORDINADORAS:

M<sup>a</sup> J. Gallego Alcaide, M<sup>a</sup> J. Peláez Cabrera, N. Portero García  
 gallegoalcaide@gmail.com, marpelcab@gmail.com, nieves.maria.np@gmail.com  
 Residentes de Pediatría del Hospital Juan Ramón Jiménez. Huelva

## Lactante con asimetría de pliegues y lesión en nalga

María Jose Gallego Alcaide, Noelia Remedios Rivera Sánchez,  
 Servicio de Pediatría Hospital Juan Ramón Jiménez (Huelva)  
 gallegoalcaide@gmail.com

Recibido 28-1-2016 Aceptado 7-2-2016

Vox Paediatrica 2017; XXIV (I): 54-57

**Resumen:** Lactante de 3 meses en seguimiento por asimetría de pliegues glúteos y lipoma cutáneo a nivel de la nalga izquierda. Como antecedente solo destaca ventriculomegalia prenatal, siendo la evolución del embarazo, parto y periodo neonatal normales. La exploración neurológica es normal actualmente.

**Palabras clave:** Marcador cutáneo, disrrafia espinal oculta.

**Abstract:** 3 months-old infant followed up due to asymmetry of gluteal folds and lipoma on the left buttock. A fetal ventriculomegaly is the only relevant background, with a normal pregnancy, delivery and neonatal period. The neurological examination is normal nowadays.

**Keywords:** Skin markers, occult spinal dysraphism.

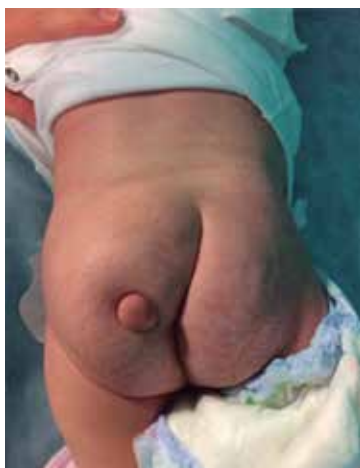### Caso Clínico:

Se presenta el caso de una lactante de 3 meses, que es remitida a nuestras consultas para estudio por antecedente prenatal de ventriculomegalia de 13 mm en ambos ventrículos laterales, con resto del SNC normal. Es la primera hija fruto del primer embarazo controlado, cursado sin otra patología además de la mencionada, de padres no cosanguíneos. La serología de transmisibles materna fue negativa, incluyendo además CMV, parvovirus y VHS tipo 1 y 2; EGB negativo. El parto finalizó a las 39 semanas, instrumentalizado mediante fórceps, con buen estado al nacer y peso de 3.030 gramos. El perímetro craneal fue de 33 cm, normal. No presentó incidencias destacables durante el periodo neonatal.

Ya tras el nacimiento, se detecta la presencia de una pequeña tumoración redondeada en la cara posterior del muslo izquierdo, de muy pequeño pedículo, menor de 5 mm, recubierta por piel, de consistencia

blanda, similar a un pólipo dérmico, sin signos inflamatorios externos, formaciones angiomasos ni otras deformidades asociadas. El resto de la exploración del recién nacido no presenta hallazgos patológicos.

Al mes de vida, se comprueba con control de ecografía cerebral la existencia de una ventriculomegalia leve, de 8 mm de distancia máxima entre las paredes de los ventrículos laterales, y además un índice de Evans  $>0,30$ , lo cual indica una moderada hidrocefalia. En este momento la paciente continua con buen desarrollo neurológico, el perímetro craneal es de 37 cm y llama la atención el crecimiento de la formación polipoidea que presentaba en la nalga izquierda, llegando a ser de 1 cm. Es también en este momento cuando comienza a evidenciarse una leve y discreta asimetría en los pliegues glúteos, que se va haciendo mayor en consultas sucesivas, así como el lipoma. Se decide derivación de la paciente al servicio de Neurocirugía para valoración.



Pregunta 1:

¿Cuál sería nuestra primera sospecha clínica?

- a) Displasia de caderas.
- b) Malformación del tubo neural.
- c) Angioma

Respuesta correcta: B

En efecto, nos encontramos ante un marcado de disrafia espinal oculta, que es una entidad caracterizada por la fusión incompleta del tubo neural; y en donde en una gran mayoría de ocasiones nos encontramos una lesión cubierta por piel sin evidenciarse tejido nervioso en el exterior necesariamente, constituyendo ésta su única manifestación inicial en muchos casos.

Pregunta 2:

¿Qué prueba complementaria consideras más indicada en este momento?

- a) Radiografía de caderas.
- b) Ecografía de caderas y en la zona de la lesión.
- c) RM lumbosacra.
- d) TC lumbosacro.

Respuesta correcta: C

Como hemos comentado anteriormente, es fundamental tener presente una alta sospecha clínica para permitirnos un diagnóstico precoz y así llevar a cabo intervenciones con la mayor precocidad posible y adelantarnos a la aparición de síntomas. Por ello, tras la detección de alteraciones que nos pongan en su pista, la prueba complementaria de mayor utilidad y que consideramos de primera elección, será la RM, ya que nos va a permitir objetivar su extensión y localización exactas, fundamental para una posible resolución neuroquirúrgica.

A los 4 meses de vida, se realiza RM de columna lumbosacra, que muestra hallazgos compatibles con lipomielocelo transicional (voluminosa masa lipomatoso intracanal en continuidad con lipoma paraespinal) con disgenesia parcial sacra asociadas. Y en controles de ecografía cerebral persiste la ventriculomegalia.

De momento y dada la ausencia de clínica y sintomatología en el paciente, se encuentra en seguimiento estrecho por parte de neurología y neurocirugía, tomando en un primer momento una actitud expectante.

En el momento actual, la paciente tiene 7 meses, presenta un desarrollo psicomotor discretamente retrasado, ya que aún no ha conseguido la sedestación, con

leve hipotonía de tronco aunque moviliza sin dificultad miembros inferiores.

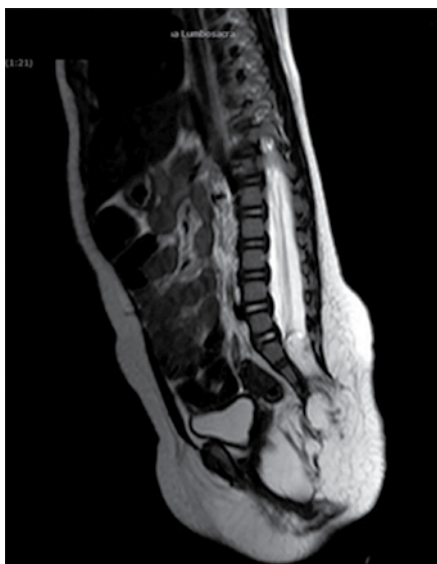### Discusión

Las disrafias espinales son un grupo de patologías que se caracterizan por anomalías en el desarrollo del tubo neural, debida a la fusión incompleta del mismo. El sistema nervioso y la piel derivan de la misma capa embrionaria, el ectodermo, que entre la tercera y la quinta semana de gestación se separan en ectodermo neural y ectodermo epitelial, hecho que coincide temporalmente con el proceso del cierre del tubo neural (inicio en la región cervical y extensión bidireccional). Las disrafias espinales ocultas (DEC) son posiblemente una consecuencia de alteraciones en este proceso. La estrecha asociación de las capas embriológicas podría explicar el por qué diversas lesiones cutáneas congénitas se asocian frecuentemente a disrafias ocultas del tubo neural.

Este defecto del tubo neural es de etiología multifactorial, causado por la interacción de factores ambientales en pacientes con predisposición genética. Se han recogido en la bibliografía numerosos estudios que lo relacionan con el déficit de ácido fólico durante el embarazo y que justifican su suplementación para la prevención de disrafismos abiertos. A día de hoy, no existen estudios que relacionen la disrafia espinal cerrada con el déficit de ácido fólico (que ha disminuido su incidencia gracias a la suplementación periconcepcional), así mismo, como causa única no justificaría las cifras de incidencia descrita en la bibliografía, habiéndose encontrado otros factores relacionados como la diabetes materna y el tratamiento durante el embarazo con Carbamacepina y Valproato.

Las lesiones cutáneas congénitas de la línea media deben alertar al pediatra, dado que pueden ser marcadores de una malformación de la médula espinal. De hecho, en la literatura se describen lesiones cutáneas en la región lumbosacra en 48 a 100% de los pacientes que presentan disrafia espinal. La mayoría de las lesiones se encuentra alrededor de la línea media y en la región lumbosacra, aunque lesiones en la región torácica o cervical también han sido descritas como indicadores de una malformación subyacente.

El diagnóstico precoz es de gran importancia, ya que la corrección quirúrgica oportuna puede prevenir daño neurológico irreversible. Clásicamente se han clasificado en dos grupos: disrafias abiertas y disrafias ocultas o cerradas, en función de que aparezca o no expuesto el tejido nervioso al exterior: las primeras son malformaciones de las estructuras medulares y ra-



quídeas y se encuentran comunicadas con el medio externo, por lo tanto, el diagnóstico se realizará de visu y todas ellas requerirán corrección quirúrgica urgente para evitar su progresión. Las segundas y objetivo de esta revisión, son lesiones cubiertas de piel en las que no hay exposición del tejido nervioso y por lo tanto, los marcadores cutáneos tienen un rol crucial en su detección y diagnóstico.

Dentro de las lesiones dermatológicas en la región lumbosacra, podemos dividir las en función de su relación con las malformaciones espinales subyacentes. Así, podemos distinguir entre lesiones de alta sospecha de DEO: que son la hipertricosis, hoyuelo o seno dérmico, papiloma o pseudocola, lipoma, hemangioma, aplasia cutis, quiste dermoides; y otras que se describen como de baja sospecha, que incluyen: telangiectasia, malformación capilar, hiperpigmentación, nevo melanocítico y teratoma. Existe otro grupo de estigmas cutáneos en región lumbar que habitualmente no se relacionan con DEO, formado por nevus flammeus, hipertricosis generalizada, nevos pigmentarios y mancha mongólica.

Los lipomas, cuando son congénitos, son altamente sugerentes de lesión espinal; pueden estar ubicados en la dermis, en el canal espinal o ser parte del saco que se hace camino a través del defecto vertebral (lipomielomeningocele).

Las manifestaciones clínicas varían ampliamente desde formas benignas o asintomáticas hasta otras con graves anomalías a nivel neurológico, genitourinario, gastrointestinal o músculo-esquelético. Un alto porcentaje de DEO tiene su origen en un síndrome de anclaje del cono medular, que impide el ascenso normal del mismo hasta la que sería su posición definitiva en D12-L1, a lo largo del crecimiento, produciéndose una fijación anormal de la misma a alguno o varios de los tejidos que la circundan. Esta restricción, en principio compensada por la tracción compensatoria del filum, puede traducirse a la larga, en un daño mecánico y/o vascular, provocando una hipoxia en las estructuras distales de la médula.

Según el nivel de atrapamiento del cono medular puede ocasionar clínica motora de 1ª, de 2ª motoneurona o mixta, produciendo en consecuencia clínica diferente, que se manifestará de manera dispar según la edad. En el neonato y lactante, puede ser difícil valorar el defecto motor, ya que puede ser mínimo y asimétrico. Por lo general, en la médula anclada, existe un lento y progresivo deterioro neurológico que puede afectar a los esfínteres, con una debilidad en aumento de los miembros inferiores y deformidad de los pies, siguiéndole el dolor lumbar, la afectación sensorial de extremidades inferiores y escoliosis progresiva. La sintomatología del cono medular atrapado se exagera con el ejercicio físico, sobre todo, con el que implica flexión del tronco.

En el niño mayor la clínica suele ser más insidio-

sa, pudiendo aparecer como debilidad o dolor en los miembros inferiores, alteraciones en la marcha, escoliosis, incontinencia o dificultad para contener esfínteres e infecciones de repetición (infecciones urinarias recurrentes o meningitis). También se evaluarán otras malformaciones e historia familiar de defectos del tubo neural.

Los glúteos deben ser simétricos y el pliegue interglúteo debe ser examinado especialmente en busca de orificios o papilomas. Si este pliegue se curva en su final superior, sugiere una masa subyacente, como podría ser un lipoma. Las extremidades inferiores deben ser valoradas en busca de cambios tróficos secundarios a daño neural.

Se dispone actualmente de varios métodos de diagnóstico por imágenes para estudiar una disrafia espinal. La radiografía simple de columna vertebral tiene bajo rendimiento, especialmente en las formas ocultas y en menores de un año, debido a la escasa osificación de los elementos vertebrales posteriores a esta edad. La ecografía lumbosacra puede ser usada como una prueba de screening en niños menores de 6 meses (falta de osificación completa de la columna) ante la sospecha de una disrafia espinal oculta, para seleccionar los casos que requieran estudio más sofisticado. Sin embargo, existen grandes limitaciones en cuanto a la ecografía, derivadas de la variabilidad interobservador y de la necesidad de experiencia, como así ha sido demostrado en varios estudios llevados a cabo por Guggisberg y McAtee Smith et al, quienes han determinado la superioridad de la RM frente a la ecografía en esta patología.

Por lo tanto, en presencia de lesiones cutáneas de la línea media, se recomienda la realización de una RM, para excluir la presencia de una DEO, incluso en casos en los que se cuenta con una ecografía normal. La RM es una técnica no invasiva, sin radiación y su un alto poder diagnóstico deriva de su capacidad para determinar la extensión intraespinal de las lesiones y la localización exacta del cono medular, lo que es de gran importancia para una eventual resolución quirúrgica.

En lo que respecta al tratamiento del DEO, la cirugía es el tratamiento de elección y debe practicarse antes de que den comienzo los síntomas neurológicos. La cirugía permite la prevención del desarrollo de un déficit neurológico o frenando la progresión del deterioro. Los pacientes con discapacidades debidas a déficits neurológicos, disfunción vesical y dolor crónico serán los más beneficiados.

El momento ideal para la realización de la cirugía es controvertido en los casos asintomáticos como el de nuestra paciente. El tratamiento quirúrgico precoz tiene como objetivo la prevención del deterioro de la función motora y de los síntomas urológicos durante el crecimiento, si bien en los pacientes sin clínica supone asumir riesgos de posibles disfunciones derivadas de la

manipulación del tejido nervioso; en cualquier caso, es fundamental el seguimiento por neurocirugía para determinar el momento óptimo de la intervención. Uno de los mayores problemas de esta cirugía es el dilucidar cuándo nos hallamos o no ante tejido neural funcional. Para ello, se lleva a cabo con ayuda de la monitorización con potenciales evocados intraoperatorios motores y/o sensoriales, así como la estimulación intraoperatoria a través de manometría y/o registro electromiográfico.

En cuanto al pronóstico de las DEO está poco estudiada. Los resultados de la bibliografía son muy variables, y probablemente dependerá de la gravedad de

los déficits en la presentación, así como la naturaleza y extensión de la anomalía. Por un lado, algunos pacientes con observación estrecha y tratamiento conservador permanecen estables durante años, llegando incluso a mejorar espontáneamente o a regresar radiológicamente en el caso de los lipomas espinales. Otras autores aportan datos de deterioro neurológico se produce en hasta en el 25-75% de los pacientes con síndrome de médula anclada, con cierto grado de mejoría tras la cirugía e incluso la resolución completa en algunos casos, sin olvidar el seguimiento estrecho y el riesgo de reanclaje postquirúrgico.



# Resúmenes

## XXI Reunión Científica Conjunta de las Sociedades de Pediatría de Andalucía Oriental, Occidental y Extremadura Jerez de la Frontera, 25-26 noviembre 2016

### **Síndrome metabólico en la infancia**

**Autor(es):** A. Amaya Lautz, M. López Marcos, E. García García

**Centros:** Hospital Universitario Virgen del Rocío

**Introducción:** El síndrome metabólico también se conoce como síndrome de resistencia insulínica o síndrome X. Es un conjunto de alteraciones que aumentan el riesgo de padecer enfermedades cardiovasculares y diabetes tipo 2.

**Caso clínico:** Paciente de 10 años derivada por su pediatra a las consultas de Endocrinología pediátrica por obesidad con acantosis nigricans e hiperglucemia.

**Exploración:** Peso 71.7 kg Talla 154.9 cm (percentil 94). Índice de masa corporal 29.88 kg/m<sup>2</sup> (+ 3.21DE), TA125/67 mm Hg (p96/p63) y126/73 mm Hg (p96/p80). Perímetro de cintura 95.5 cm (+3.89 DE). Pubarquaiincipiente, no axilarquia, telarquía. Ningún otro hallazgo patológico. Acantosis nigricans en cuello y axilas, bocio no. No rasgos dismórficos. Posible hepatomegalia.

**Análíticas:** glucemia capilar en ayunas 141 mg/dl, 174 mg/dl, 156 mg/dl, perfil hepático: normal, perfil lipídico: colesterol total 102 mg/dl, HDL 15 mg/dl, LDL 46 mg/dl, TG 207 mg/dl. Perfil tiroideo: normal. Ac antitiroideos: negativos. Insulina: 98,4 microU/ml. Péptido C: 11,27 ng/ml. Anticuerpos antipancreáticos: anti-GAD y anti-IA2 negativos. Hb glicosilada 7,7%.

La paciente cumple los 5 criterios de síndrome metabólico:

- obesidad abdominal con perímetro de cintura >percentil 90
- presión arterial >percentil 90
- triglicéridos >110 mg/dl ó percentil >95
- HDL-colesterol <40 mg/dl en ambos sexos ó percentil <5
- glucemia basal >100 mg/dl o dos horas tras la sobrecarga >140 mg/dl

**Discusión:** El síndrome metabólico es una de las complicaciones más importantes del exceso de peso. Se estima que puede afectar a un 5% de los adolescentes. Debemos ser conscientes de su existencia en la edad pediátrica y sospecharlo para poder diagnosticarlo y tratarlo precozmente, ya que los niños con este síndrome tienen

más riesgo de sufrir enfermedades cardiovasculares y diabetes tipo 2 en el futuro y de forma precoz. La medida prioritaria en la prevención y tratamiento es la intervención sobre los hábitos de vida: aumento de la actividad física y alimentación saludable, actuando lo más precozmente posible y dirigiendo las recomendaciones a toda la familia, no exclusivamente a nuestro paciente.

### **Síndrome de Kocher-Debré-Semelaigne**

**Autor(es):** J.A. Guío Bácares, F.J. Macías López, R. Chulian Cruz, M.A. Santos Mata, J. Ortiz Tardío

**Centros:** Servicio Pediatría. Hospital SAS Jerez.

**Introducción:** El Síndrome de Kocher-Debré-Semelaigne generalmente se presenta entre los 18 meses y los 10 años de edad con una baja incidencia y una prevalencia aún no conocida. Es un cuadro clínico caracterizado por la aparición de una pseudohipertrofia muscular en pacientes con hipotiroidismo crónico grave no diagnosticado en el que se constata, además de la alteración del eje tiroideo, una elevación importante de la enzima creatinofosfoquinasa (CPK).

**Caso clínico:** Niño de 8 años remitido para estudio por alteración del perfil tiroideo. Historia clínica de unos meses de evolución consistente en astenia, adinamia, descenso del rendimiento escolar, estreñimiento y dolor a nivel de pantorrillas. Antecedentes familiares sin interés. Antecedentes personales: Nacido a término con peso y talla normales, período neonatal normal. Bronquitis durante la primera infancia. Bien vacunado. No alergias conocidas. En la exploración observamos: Peso:33.3Kg(SDS:0,7 DS); Talla:131cm(SDS:0,28DS), PC:52cm(P30), IMC:19.4 Kg/m<sup>2</sup> s.c(SDS:0,75DS); T.A.103/51mmHg. Facies hipopsíquica e hipertrofia muscular leve de miembros con hiperestesia a la palpación de las pantorrillas. Bocio grado Ia. Estadio puberal I. Resto de exploración normal. De los exámenes complementarios destacamos: TSH: 482.2mIU/ml, T4 libre: 0.249ng/dl, T3 libre: 2.5pg/ml, Tiroglobulina:0.242ng/ml, Ac. antitiroglobulina: 579.6 UI/ml, Ac. antiperoxidasa: 462.5UI/ml, Colesterol total: 270mg/dl, colesterol LDL 174mg/dl, colesterol HDL 94mg/dl, Triglicéridos: 41mg/dl, CPK: 329U/L, LDH: 352U/L, Prolactina: 35ng/ml, 25-OH vitamina D: 20,7ng/ml. Ecografía Tiroidea: signos compatibles con tiroiditis crónica. Radiografía de carpo: edad

ósea 6 años. RM Hipofisis: Microadenomahipofisario de 1.4mm.

Se diagnostica de Hipotiroidismo grave secundario a tiroiditis autoinmune y Miopatía asociada, se inicia tratamiento con Eutirox 100mcg/día.

Pasados 2 meses de tratamiento presenta mejoría de la facies y de la astenia-adinamia y desaparece el dolor a nivel de pantorrillas. Analítica de control: TSH:12.33mcUI/ml, T4L:1.45ng/dl, T3L:5.21pg/ml, tiroglobulina:0.04ng/ml, Ac antitiroglobulina:600.9UI/ml, Ac. antiperoxidasa:424UI/ml, CPK:80U/L, Colesterol total: 157mg/dl, Triglicéridos: 63mg/dl y Prolactina: 20.94ng/ml.

**Comentarios:** Destacar la importancia de conocer éste síndrome, para buscar los datos clínicos durante la realización de la anamnesis, la exploración y así poder hacer un diagnóstico y un tratamiento correctos; resaltando la reversibilidad total del cuadro clínico al instaurar un tratamiento sustitutivo con L-Tiroxina y la necesidad de estudiar la función tiroidea en todo niño que presente alteraciones musculares.

### **Talla baja y edad ósea avanzada. ¿Una asociación contradictoria?**

**Autor(es):** N. Rivera Sanchez, B. Jiménez Crespo, P. Díaz-Villalón Moreno, C. Jiménez De Los Santos, S. Gómez, G. Benítez

**Centros:** Hospital Juan Ramón Jiménez (Huelva)

Texto

**Introducción:** La talla baja es un motivo habitual de preocupación para los padres, sin embargo, la mayoría de los niños que consultan por este motivo son niños sanos cuyo hipocrecimiento resultaría de la variabilidad normal de la talla y del ritmo madurativo. A pesar de ello, es necesario descartar una serie de patologías que dan lugar a la talla en  $p < 3$ , siendo fundamentales para ello el estudio de la velocidad de crecimiento, la GH y sus mediadores y muy importante la edad ósea para el diagnóstico diferencial.

**Casos clínicos:** Presentamos los casos de los varones de 10 y 11 años respectivamente que fueron estudiados en la consulta de endocrinología infantil por talla baja. El caso 1 presentaba en la exploración pubarquia sin otros datos de adelanto puberal. El caso 2 presentaba una exploración con estadio de tanner infantil. En las diferentes pruebas complementarias que se solicitaron, ambos presentaban niveles de IGF-1 e IGFBP-3 normales y se encontró en ambos una talla ósea avanzada para su edad, por lo que se solicitó el estudio de hiperplasia suprarrenal congénita forma no clásica, siendo positivo en los dos casos (portador heterocigoto de la mutación del gen V281L).

#### **Conclusiones:**

- La edad ósea es un dato fundamental en el estudio de la talla baja, que nos aporta información muy relevante para la clasificación de la misma.

- En general, un avance importante de la edad ósea, en ausencia de pubertad precoz, suele ser de origen suprarrenal.

- A pesar de que ser portador de mutaciones compa-

tibles con HSC no condiciona en el 100% de los casos el desarrollo de clínica, puede condicionar un empeoramiento en el pronóstico de la talla.

### **Síndrome de Wolfram. A propósito de dos casos nuevos**

**Autor(es):** N. Rivera Sanchez<sup>(1)</sup>, C. Jiménez De Los Santos<sup>(2)</sup>, P. Díaz-Villalón Moreno<sup>(2)</sup>, G. Benítez<sup>(2)</sup>, S. Gómez<sup>(2)</sup>, B. Jiménez Crespo<sup>(2)</sup>

**Centros:** <sup>(1)</sup>Hospital Juan Ramón Jiménez, <sup>(2)</sup>Hospital Juan Ramón Jiménez (Huelva)

**Introducción:** Presentamos 2 casos de niños prepúberes que fueron diagnosticados de Síndrome de Wolfram a raíz de la valoración oftalmológica rutinaria, sin otra sintomatología.

El Síndrome de Wolfram o DIDMOAD es una compleja entidad cuyos componentes son diabetes mellitus, diabetes insípida, atrofia óptica y sordera.

Se manifiesta durante la infancia siendo de carácter degenerativo y progresivo. Puede sumar alteraciones del tracto urinario, SNC y atrofia gonadal.

El médico ha de sospechar este síndrome en pacientes diabéticos de inicio en la edad pediátrica a la que se le asocie atrofia óptica, tras descartar otras patologías que pueden incluir estas dos entidades (rubéola congénita, neuropatía óptica Leber, síndrome anémico tiamina dependiente, ataxia Friedreich).

**Caso clínico:** Presentamos el caso de dos hermanos de 7 y 11 años, diagnosticados ambos de DM tipo 1 sin cetoacidosis al inicio, con anticuerpos antiinsulina y antiislote negativos y con buen control metabólico de la misma. Diagnosticados tras 2 años en seguimiento por oftalmología de Sd. Wolfram con estudio genético positivo para gen WFS 1.

#### **Conclusiones**

- Importante conocer el seguimiento en la infancia de la DM tipo 1 por su gran prevalencia y la presencia de complicaciones.

- Sospechar esta entidad ante la presencia de atrofia óptica.

- A pesar de que actualmente no existe tratamiento curativo, es fundamental un diagnóstico precoz y un seguimiento adecuado de los pacientes. El tratamiento temprano de las entidades que conforman el SW es fundamental para prevenir las complicaciones, mantener la mejor calidad de vida.

### **Depresión neurológica con recuperación espontánea como primera manifestación de la hiperglicinemia no cetósica (HNC): a propósito de un caso.**

**Autor(es):** L. Artacho González, J.M. Ramos Fernández, C. Yun Castilla, J. Martínez Antón, A. Urda Cardona, A. Cordón Martínez, P. Abollo López, B. Delgado Martín, A. Robles Garcia, M.D.M. Alonso

**Centros:** Hospital Materno Infantil

**Introducción:** la disminución del nivel de conciencia es una urgencia, por lo que es necesario establecer el diagnóstico diferencial rápido, reconocer su profundidad e instaurar medidas terapéuticas adecuadas.

**Caso clínico:** neonato de 11 días de vida que acude por somnolencia excesiva desde el segundo día de vida junto a apneas e hipotonía en las últimas 48 horas. Afebril. No antecedentes de interés. Contacto con fertilizantes y pesticidas.

**Exploración física:** constantes mantenidas, aceptable estado general; apneas centrales múltiples. A nivel neurológico: Glasgow entre 7 y 8 con marcada tendencia al sueño. Pupilas puntiformes. Hipotonía axial. ROT vivos y clonus agotable. Pruebas complementarias: Análisis sanguíneo con hemograma, iones, láctico, amonio, perfil renal y hepático, hormonas, coagulación, reactantes y serología normales. Orina con sistemático, sedimento y drogas de abuso con resultado negativo. LCR con bioquímica y cultivo normales. Gasometría con acidosis respiratoria compensada. Niveles de acetilcolinesterasa normales. EEG que presentaba actividad bioeléctrica normal, una RM sin hallazgos relevantes. Prueba del talón normal. Evolución: tras su ingreso en UCIP se inicia cafeína oral y presenta evolución espontánea favorable, alcanzando una exploración neurológica normal al tercer día. Ante la mejoría clínica progresiva, el contacto con pesticidas y la normalidad de las pruebas concluimos que nuestro paciente ha sufrido un cuadro compatible con una intoxicación aunque difícil de demostrar clínicamente. Al mes y medio reingresa por episodios de duración variable caracterizados por flexión de miembros con desviación de la mirada hacia arriba. Afebril. Glasgow 6-7 con pupilas medias escasamente reactivas.

Hiperexcitable a estímulos sonoros con ROT exaltados y un clonus en MMII casi inagotable. Se realiza nuevo EEG donde observamos patrón de paroxismo-supresión. Se solicita estudio de aminoácidos objetivándose niveles elevados de glicina en plasma, orina y LCR y una relación glicina LCR/plasma de 0.1. No cetosis ni acidosis metabólica. Estudio de acil-carnitinas y ácidos orgánicos normal. Nuestro diagnóstico definitivo fue HNC con presentación clásica. Conclusiones: La intoxicación debe descartarse cuando la etiología no queda aclarada inicialmente y tener en cuenta siempre los EIM. Destacar, la recuperación espontánea con un intervalo libre de síntomas posterior y la miosis llamativa presente en este niño, que se encuentra escasamente descrita en la literatura.

### ***Ataxia en niño de 3 años, ¿qué debemos pensar?***

**Autor(es):** B. Mendoza Murillo, M.J. Muñoz Vilchez, P. Terol Barrero, M. Navarro Merino

**Centros:** Hospital Universitario Virgen de la Macarena

**Introducción:** En pacientes con ataxia es muy importante realizar un correcto diagnóstico diferencial, y descartar de forma urgente sobre todo aquellas patologías que requieran un tratamiento precoz.

**Caso clínico:** Niño de 3 años sin antecedentes de interés, correctamente vacunado incluyendo una dosis de

varicela (6 meses previos), que consulta por decaimiento de un mes de evolución y ataxia. El mes previo tuvo varias infecciones de vías altas, herpes labial y un exantema micropapuloso en tobillo, nuca y brazos que actualmente es costroso. Fue valorado en dos ocasiones en urgencias. Ante la persistencia de la ataxia, reconsulta por tercera vez en urgencias, y se decide ingreso hospitalario para estudio.

**Exploración:** ataxia (no troncular), marcha con aumento de la base de sustentación junto a una ausencia de ROT y disminución del tono muscular de miembros inferiores, con resto de exploración normal.

Se realiza punción lumbar, y el estudio bioquímico del LCR muestra una disociación albúmina-citológica. Se realiza ENG-EMG y velocidad de conducción compatible con polirradiculoneuropatía axonal y desmielinizante aguda. Por tanto, se diagnostica de Síndrome de Guillain-Barré e iniciamos tratamiento con gammaglobulina humana iv, completando 4 días sin incidencias. La PCR a VZV en LCR es positiva, por lo que iniciamos tratamiento con aciclovir intravenoso.

Además, se realiza RMN cerebral (normal); serologías a CMV, VEB, parvovirus (negativas) con Ig G a varicela positiva. La evolución clínica fue favorable con seguimiento en Neurología, Fisioterapia y Rehabilitación infantil.

### **Comentarios**

- El síndrome de Guillain-Barré o poliradiculoneuritis aguda es una enfermedad autoinmune desencadenada por una infección viral o bacteriana. Es la causa más frecuente de parálisis neuromuscular aguda. Su clínica puede pasar desapercibida, ejemplo de ello es el caso que presentamos.

- Debemos pensar en esta entidad ante todo niño con clínica de debilidad progresiva en más de un miembro y arreflexia tendinosa.

- Ante la sospecha es importante la confirmación por punción lumbar urgente para iniciar lo antes posible tratamiento con gammaglobulina intravenosa.

### ***Síndrome Opsoclonus-mioclonus-ataxia no asociado a neuroblastoma***

**Autor(es):** G. Cortazar Rocandio, G. Gutierrez Aguilar, C. Morales Pérez, C. Aragón Fernández, I. Mayordomo Moralez, B. Ruiz Sanz, J. Ortiz Tardío

**Centros:** Hospital del S.A.S. de Jerez de la Frontera

**Introducción:** El síndrome opsoclonus-mioclonus-ataxia (SOMA) es un raro síndrome caracterizado por opsoclonus (movimientos multidireccionales rápidos del ojo), una alteración del movimiento caracterizado por mioclonías y ataxia. Estos signos neurológicos pueden variar ampliamente en su expresión y no es imprescindible para el diagnóstico la presencia de todos ellos.

**Caso clínico:** Paciente varón de 10 meses de edad que comienza de manera súbita y en el contexto de un cuadro febril con unos movimientos oculares de rotación y torsión superior de tipo pendular, acompañado de una inestabilidad manifiesta de tronco y temblor en miembros superiores e inferiores, además de un aumento de la irritabilidad.

Exploración física se observa REG, irritabilidad marcada. Se aprecian movimientos de oculo versión sobre todo al estímulo luminoso. No clonus ni signos de espasticidad. No mioclonías. Temblor de MMSS, de cabeza y tronco llamativos que imposibilitan la sedestación y bipedestación. Resto de exploración neurológica normal.

**Pruebas complementarias:** Hemograma y bioquímica completa normales. Serologías negativas, excepto IgG e IgM positivas para CMV. Punción lumbar con citoquímica normal y PCR a enterovirus negativa, AcAntiGAD y AcNMDA negativos. EEG de rutina y en privación normales. Enolasa normal y neuropeptido Y ligeramente elevado.

**Estudios de imagen:** Rx de torax sin alteraciones. RM Craneal: Sin alteraciones. Gammagrafía MIBG pequeño foco abdominal, situado en suprarrenal izquierda. RMN abdominal: Sin alteraciones. PET-TAC: No lesión aparente de neuroblastoma.

**Evolución:** Ante la sospecha inicial de cerebelitis se comienza con megabolos de metilprednisona constatándose mejoría de la sintomatología, persistiendo los movimientos oculares.

Dada la clínica sugestiva de SOMA sin neuroblastoma asociado se pauta tratamiento mensual mediante bolos de dexametasona asociado a inmunoglobulinas. Al suspender inmunoglobulinas empeora la clínica apareciendo ataxia, opsoclonus y se aprecia mioclonías de mmss y hombros, volviéndose a añadir inmunoglobulinas y dexametasona, con excelente respuesta.

**Conclusión:** El SOMA es un síndrome raro, que se cree que puede tener una etiología autoinmune que se relaciona en un 50% con neuroblastoma, los casos no paraneoplásicos pueden tener origen infeccioso. Todos los pacientes que lo presentan deben ser estudiados exhaustivamente en búsqueda de una neoplasia causante, además de precisar un seguimiento estrecho, durante al menos 5 años.

### ***Hematoma subdural crónico***

**Autor(es):** R. Pulido Esteban, S. Carriquí Arenas, M.I. Rodríguez Lucenilla, A. Plaza Salmerón, I. García Escobar

**Centros:** Hospital Torrecárdenas

**Introducción:** El hematoma subdural crónico se trata de una colección de sangre en el espacio subdural entre aracnoides y duramadre. Se produce por una rotura de las venas cerebrales normalmente tras un traumatismo. El hematoma subdural crónico se trata de una patología poco frecuente en edad pediátrica, presentándose con mayor frecuencia en pacientes ancianos. En pacientes jóvenes se han descrito con antecedentes de quistes aracnoideos.

**Caso clínico:** Varón de 6 años correctamente vacunado, sin antecedentes previos de interés, es remitido por disminución de agudeza visual de una semana de evolución, sin otra sintomatología. Exploración neurológica normal con buena movilidad ocular y pupilas normoreactivas. Se realiza una exploración oftalmológica donde se objetiva edema de papila bilateral. Como único

antecedente refiere caída 6 meses previos desde una litera sin pérdida de conocimiento. Desde ese momento dolor de cuello que le impide rotación bilateral del mismo. Se realiza analítica sin alteración del hemograma, bioquímica ni coagulación. Diagnóstico por TAC craneal donde describen gran colección hipodensa extraaxial hemisférica izquierda con espesor máximo de 22 milímetros que ejerce efecto masa desviando línea media 10 milímetros, dilatación de ventrículos laterales y 3º ventrículo. Línea de fractura parietal y occipito-temporal izquierda. Se realiza interconsulta con Neurocirugía que realiza dos trépanos y lavado con suero, se deja drenaje. En TAC de control postquirúrgico disminución de espesor de hematoma y desviación de la línea media. Buena evolución con recuperación de la visión.

### **Conclusiones**

- Patología poco frecuente en edad pediátrica, por lo que hay que descartar otras causas (alteraciones sanguíneas, tumoraciones, quistes...)

- Ante traumatismo de alto impacto y tortícolis marcada de larga evolución pensar en esta patología y realizar TAC craneal.

- Los índices de recidiva y las complicaciones postoperatorias son inferiores respecto a la edad adulta.

### ***La Narcolepsia en niños: A propósito de un caso***

**Autor(es):** C. Morales Pérez <sup>(1)</sup>, G. Gutiérrez Aguilar <sup>(1)</sup>, G. Cortázar Rocandio <sup>(1)</sup>, J.A. Guio Bacares <sup>(1)</sup>, R. Chulián Cruz <sup>(1)</sup>, M.D.R. León Morillo <sup>(1)</sup>, C. Martínez Rivero <sup>(1)</sup>, I. Mayordomo Morales <sup>(1)</sup>, B. Ruiz De Zarate Sanz <sup>(2)</sup>, J. Ortiz Tardío <sup>(1)</sup>

**Centros:** <sup>(1)</sup>Hospital de Jerez, <sup>(2)</sup>Hospital de Jerez

**Introducción:** La narcolepsia es un trastorno neurológico crónico raro e invalidante, caracterizado por una disregulación de los límites entre sueño y vigilia. La incidencia es de 0.83/100,000 niños entre los 5 y 19 años. Es más frecuente en varones (ratio 3:1). Su inicio es más frecuente en la segunda década. Se caracteriza por somnolencia diurna excesiva y episodios bruscos de cataplejía o pérdida del tono muscular sin pérdida de conciencia. Presentan también alucinaciones hipnagógicas, parálisis del sueño (incapacidad para mover músculos estriados, excepto el diafragma y los extrínsecos oculares) y el insomnio de mantenimiento.

**Caso clínico:** Niña de 11 años que presenta hipersomnia diurna progresiva de 3 meses de evolución asociada a facies de cansancio con boca abierta. Roncadora habitual, sin presentar apneas. A la exploración destacan 4 manchas café con leche en pierna derecha, región sacra, abdomen y mandíbula derecha. Resto sin hallazgos. Se realiza estudio analítico incluyendo hemograma, bioquímica, perfil hepático, tiroideo, proteínas, proteinograma, iones, gasometría, ácido láctico, amonio, metabolismo del hierro, VSG y PCR sin alteraciones. EEG: Durante su realización, entra rápidamente en fase 1 del sueño. RNM craneal sin alteraciones. Fondo ojo normal. Polisomnografía: Fragmentación del sueño nocturno con latencia de sueño acortada en PSG y latencia media acortada en test de



latencias múltiples. Tipaje de HLA clase II: HLA DQ1 06:02. Inicia tratamiento con Metilfenidato con buena respuesta. Durante la evolución, aumentan los episodios de apertura mandibular que se catalogan de cataplejía mandibular y presenta un episodio de parálisis del sueño por lo que se asocia Venlafaxina, pendiente de ver respuesta en próxima consulta.

**Comentario:** La narcolepsia se asocia con el antígeno de histocompatibilidad leucocitario HLA DQ1B1 0602, presentándose en el 90% de los casos que asocian cataplejía y en el 40% de los que no la asocian. Existe cierta agregación familiar.

Se ha observado disminución de hipocretina en LCR, siendo cifras inferiores a 110 picogramos muy específicas. El abordaje debe ser integral, con medidas no farmacológicas, hábitos del sueño y siestas programadas, asociado a terapia farmacológica basada en metilfenidato, asociándose antidepressivos tricíclicos o inhibidores selectivos de la recaptación de catecolaminas en caso de cataplejía.

### ***Ataxia, alteración del habla y alucinaciones como presentación de una intoxicación por dextrometorfano***

**Autor(es):** J.L. Cuevas Cervera, I. Rodríguez Quesada, E. García Jiménez, D. García Molina, A. Pérez-Aranda Redondo, A.P. León Asensio, J.A. Cózar Olmo

**Centros:** Hospital San Agustín

**Introducción:** La automedicación en Pediatría es frecuente. Los fármacos más sujetos a esta práctica son antipiréticos y anticatarrales, pudiéndose adquirir la mayoría sin necesidad de receta. No obstante, muchos de ellos no están exentos de efectos adversos, como los antitusígenos. Las reacciones adversas de tipo neurológico de estos están bien documentadas. Aunque suelen ser transitorias, pueden ser muy graves si la dosis es elevada o dependiendo de factores individuales. Un adecuado conocimiento de estas y la asociación temporal con la ingesta del fármaco son las claves para el diagnóstico, que evitará estudios innecesarios y la elección de la terapia más eficaz. Presentamos un caso clínico de intoxicación por dextrometorfano.

**Caso clínico:** Niña de 2 años y 8 meses, sin antecedentes de interés, que acude a Urgencias por comenzar de forma súbita con alteración de la marcha, dificultad para el habla y alucinaciones visuales simples. Valoración en Urgencias: SaO<sub>2</sub> 100%. FC 124 lpm. Febrícula 37,6°C. Aceptable estado general, no aspecto tóxico, pero sudorosa. Facies catarral, mucosidad. Algo desorientada. Habla lenta, escándida. Marcha atáxica. Movimientos descoordinados de miembros superiores tratando de alcanzar, según refería, “unas luces”. Veía “fuego” sobre el personal sanitario, y “los ojos rojos”. En la anamnesis recogemos que lleva 2 días en tratamiento con jarabe de dextrometorfano por tos; dosis referida 5 mL/8 horas (2,8 mg/kg/día, superior a la dosis recomendada). Al requerir el envase a la familia advertimos que la presentación usada, por error, era dextrometorfano gotas 15 mg/mL, con concentración 5 veces superior a la sospechada inicialmente (dosis acumulada, por tanto: 14 mg/kg/día). Se decide ingreso por intoxicación severa por

dextrometorfano, bajo monitorización cardiorrespiratoria. No presentó depresión respiratoria y los síntomas remitieron sin tratamiento específico. Fue alta a las 48 horas, asintomática.

**Comentarios:** El dextrometorfano puede producir reacciones adversas de tipo neurológico, incluso un florido síndrome serotoninérgico. Se debe sospechar intoxicación aunque las dosis no hayan sido elevadas (metabolizadores lentos). Ante la sospecha de cualquier intoxicación es siempre conveniente requerir a los padres el envase del producto ingerido. Es importante documentar este tipo de reacciones adversas y advertir a la familia de los riesgos de la automedicación.

### ***Ictus en la infancia, el gran desconocido***

**Autor(es):** B. Ruiz De Zárate Sanz, T. De Benito Guerra, C. Salido Peracaula, G. Gutierrez Aguilar, J. Salas Salguero, R. Leon Morillo, J. Guio Baces, J. Ortiz Tardío

**Centros:** Hospital de Jerez

**Introducción:** El ictus isquémico en lactantes y niños es una enfermedad poco frecuente, pues sólo representa el 2-5 % de todos los ictus. En la edad pediátrica, las causas son diferentes a las de los adultos, ya que el origen ateroesclerótico es raro y comprenden entidades como malformaciones cardíacas congénitas, enfermedades hematológicas, infecciosas, vasculitis, disecciones arteriales y trastornos metabólicos. Sin embargo, identificar la causa es importante, pues la recurrencia se puede evitar con un tratamiento adecuado.

**Caso clínico:** Paciente varón de 13 años que es trasladado en ambulancia desde domicilio al Servicio de Urgencias por un cuadro de malestar general y cefalea de horas de evolución seguido de vómitos, sudoración y pérdida de conciencia de minutos de duración que recupera parcialmente.

A su llegada al Hospital presenta leve disminución del nivel de conciencia, resaltando en la exploración física una parálisis facial inferior izquierda y hemiparesia izquierda de predominio proximal. Se realiza TAC cerebral, analítica general, tóxicos en orina y punción lumbar que resultan normales. El EEG demuestra signos de afectación leve-moderada a nivel de hemisferio derecho cerebral. El ECO Doppler cervical detecta ausencia de señal doppler color en Arteria Carótida Interna derecha, detectando flujo muy tenue con doppler pulsado. La AngioRM cerebral confirma la ausencia de señal en segmentos distales de carótida interna derecha y extensas imágenes de isquemia en fase aguda en hemisferio cerebral derecho, de predominio frontoparietal, todo ello compatible con disección de carótida interna derecha.

El paciente es estabilizado y trasladado a la Unidad de Cuidados Intensivos Pediátricos, iniciando tratamiento con Anticoagulantes. Evoluciona lenta pero favorablemente siendo dado de alta a domicilio a los 15 días de ingreso.

**Comentario final:** Todo paciente pediátrico que presenta de forma aguda disminución del nivel de conciencia más aún si se acompaña de signos de focalidad neurológica, debe ser cuidadosamente evaluado en busca de signos de isquemia cerebral. El ICTUS pediátrico, poco

sospechado por estar tradicionalmente relacionada con el paciente adulto, debe incluirse de entrada en algoritmo diagnóstico de nuestros pacientes. Un fallo o retraso en el diagnóstico puede suponer graves consecuencias para el paciente.

### **Diagnóstico diferencial de de las crisis afebriles**

**Autor(es):** M.C. Álvarez Mateos <sup>(1)</sup>, M. Rivas Medina <sup>(2)</sup>, C. Salas De Miguel <sup>(2)</sup>, P. Hurtado Sendin <sup>(2)</sup>, C. Acosta Hurtado <sup>(1)</sup>, R. Romero Peguero <sup>(1)</sup>

**Centros:** <sup>(1)</sup>Hospital San Pedro de Alcántara, <sup>(2)</sup>Hospital Materno Infantil

**Introducción:** La convulsión constituye la urgencia neurológica más frecuente en pediatría. Aunque las más comunes son las convulsiones febriles, existe una gran variedad de etiologías capaces de desencadenar una crisis convulsiva. El diagnóstico diferencial de las convulsiones afebriles debe incluir el despistaje de síndromes epilépticos, infecciones, tanto sistémicas como localizadas a nivel del sistema nervioso central, alteraciones hidroelectrolíticas o metabólicas, tumores craneales, malformaciones vasculares e intoxicaciones, ya sean medicamentosas o no.

**Caso clínico:** Lactante de 12 meses llevado al Servicio de Urgencias por disminución del nivel de conciencia. Sus familiares refieren que estaban en el parque cuando se ha quedado dormido, sin otra sintomatología ni traumatismo previo.

No presenta antecedentes personales de interés ni alergias conocidas. Entre sus antecedentes familiares destacan un hermano y un sobrino maternos diagnosticados de epilepsia.

A su llegada las constantes vitales son normales, se encuentra afebril, somnoliento e hipotónico, alternando períodos de irritabilidad. Presenta abundante mucosidad y midriasis arreactiva, siendo el resto de la exploración física normal.

Durante su estancia en Urgencias se objetivan tres crisis de revulsión ocular y movimientos de chupeteo, junto con flexión y prensión fijas de la extremidad superior derecha, y flexión e hipertoniá de miembros inferiores.

Posteriormente presenta somnolencia y escasa respuesta a estímulos, seguidas de llanto inapropiado de pocos segundos de duración.

Se administra diazepam intravenoso y se solicitan estudios complementarios. El equilibrio ácido-base, hemograma, bioquímica y coagulación no muestran alteraciones significativas. Se realiza un TAC craneal sin evidenciar hallazgos patológicos. Finalmente el análisis de orina resulta positivo para cannabinoides, por lo que se cursa su ingreso con el diagnóstico de crisis convulsiva secundaria a tóxicos y se realiza parte de lesiones.

**Discusión:** A pesar de que las intoxicaciones son más frecuentes en adolescentes, especialmente aquellas producidas por alcohol o drogas de abuso, también debemos descartar una posible ingesta accidental de tóxicos ante una primera crisis afebril en lactantes o niños pequeños. La anamnesis no siempre permitirá detectar el posible factor desencadenante del cuadro, por lo que es

importante tener un alto nivel de sospecha clínica a la hora de solicitar las pruebas complementarias que confirmarán el diagnóstico.

### **Ependinoma de alto grado congénito: A propósito de un caso**

**Autor(es):** C. Martínez Rivero, M.T. De Benito Guerra, P. Martín Cendon, C. Morales Pérez, M.D.R. Leon Morillo, G. Cortazar, R. Chulian, B. Ruiz De Zárate, J. Guio, J. Ortiz

**Centros:** Hospital del S.A.S. de Jerez de la Frontera

**Introducción:** Se consideran tumores cerebrales congénitos aquellos diagnosticados durante los 2 primeros meses de vida. Suponen el 1.3% de los tumores pediátricos, siendo la mayoría supratentoriales (55%). Tienen escasos síntomas y mal pronóstico a pesar del diagnóstico precoz (ecografía o RNM intrauterino). Los más frecuentes son los teratomas, los de mejor pronóstico los astrocitos benignos y los papilomas de plexos coroideos. Los ependimomas representan del 2-3% de los tumores cerebrales primarios.

**Caso clínico:** RNAT de segunda gestación, sin antecedentes de interés. Parto eutócico y PAEG, APGAR 3/8. La semana 37, se detecta masa intracraneal en hemisferio derecho, sospechándose hematoma intracraneal y decidiéndose finalizar la gestación en la semana 38.

A la exploración, destaca aspecto megacefálico, asimetría craneal, deshiciencia de suturas con fontanelas amplias y llenas; micropetequias axilares e inguinales. Neurológicamente, irritabilidad con escasa movilidad espontánea y temblor distal fino. A las 15 horas de vida, presenta crisis de nistagmus de ambos ojos, miosis y puños cerrados, que cede con Fenobarbital.

**RNM:** lesión de 6 cm supraselar derecha isointensa en T1, heterogénea con calcificaciones, necrosis y vasos. Tras la inyección de contraste, realce intenso y heterogéneo que se identifica también en meninges y astas y cuerpo de ventrículo, compatible con tumor de plexo coroideo con extensión leptomenígea.

Tras el diagnóstico se decide traslado urgente para valoración por Neurocirugía. El segundo día de vida, se realiza intervención quirúrgica con biopsia compatible con ependimoma de alto grado, se produce sangrado intracraneal masivo que no responde a las medidas de reanimación ni transfusión masiva, falleciendo horas después en UCIN.

**Comentario:** Más de la tercera parte fallecen intraútero. Generalmente los tumores son grandes y muy sangrantes, con eferencias y aferencias vasculares que dificultan la hemostasia. El avance en las técnicas de imagen, ha posibilitado su diagnóstico, normalmente en el tercer trimestre.

Cuando la Ecografía prenatal haga sospechar tumores o malformaciones intracraneales; se debe considerar la RMN fetal para un mejor planteamiento en el manejo. Debe considerarse la cesárea para prevenir distocias y el riesgo de sangrado. Los Pediatras debemos proporcionar información sobre el pronóstico y asesorar a ginecólogos y familias.

### **Anemia ferropénica grave como presentación atípica de la gastritis por *Helicobacter Pylori***

**Autor(es):** J.A. Guío Bácares, G. Cortázar Rocandio, N. Quirós Espigares, J. Rubio Santiago, I. Mayordomo Morales, C. Morales Perez, J. Ortiz Tardío

**Centros:** Hospital de Especialidades de Jerez de la Frontera

**Introducción:** El *Helicobacter pylori* es una bacteria gran negativa, que se adquiere habitualmente antes de los 5 años de edad, siendo sintomática solo en el 20-30% de los infectados. Una de las manifestaciones extradigestivas de la gastritis por *Helicobacter pylori* es la anemia ferropénica refractaria al tratamiento con hierro oral. La forma de presentación como anemia ferropénica severa es muy infrecuente, motivo por el que la presentamos

**Caso Clínico:** Adolescente de 13 años y 10 meses que consulta por cefalea, debilidad y cansancio, sensación de mareo y episodio sincopal ortostático en los últimos días. Deposiciones normales. No otra clínica acompañante. Antecedentes familiares sin interés. Antecedentes personales: menarquia a los 13 años con ciclos regulares no abundantes.

**Exploración:** Peso: 39Kg(P8), Talla: 154cm(P17), FC: 110lpm, TA: 105/56mmHg. Aceptable estado general, palidez cutáneo-mucosa generalizada, bien hidratada, soplo cardíaco I/VI en foco pulmonar, abdomen normal, no adenopatías significativas.

**Exámenes complementarios:** Al ingreso: Leucocitos: 14.000. Fórmula normal. No eosinofilia. Hemoglobina: 5,4g/dl, hematocrito: 16,6%, plaquetas: 469.000/mcl. Estudio de coagulación normal. Sideremia: 10mcg/dl, ferritina: 3ng/ml, lactato-deshidrogenasa y haptoglobina normales. ANAS, gastrina, Vitamina B12, Ac. Fólico: normales. Ac. anticélulas parietales y Factor intrínseco: negativos. IgA anti gliadina y antitrasglutaminasas: negativos. IgE: 9.8UI/ml. Alérgenos alimentarios negativos. Sangre oculta en heces: negativas. Interconsulta a Ginecología y a Hematología: normal. Ecografía abdominal: Normal. Esofagogastroduodenoscopia: patrón de gastritis crónica antral. Biopsia antral: leve gastritis atrófica superficial y estructuras bacilares compatibles con *H. Pylori*.

Dada la situación hemodinámica y los hallazgos analíticos se transfunde concentrado de hematies y se inicia tratamiento con triple terapia erradicadora (Omeprazol/Amoxicilina y metronidazol) durante 14 días y hierro oral con posterior mejoría clínica significativa y normalización de serie roja y metabolismo del hierro. Se realizó Taukit de control siendo negativo

#### **Conclusiones:**

- La gastritis por *Helicobacter pylori* se puede manifestar como una anemia ferropénica refractaria al tratamiento con hierro oral.
- La anemia ferropénica grave, con repercusión clínica de la misma, es infrecuente como forma de presentación de la gastritis por *H. Pylori*.

### **Vómitos, reflujo y eosinofilia.**

**Autor(es):** N. Camarena Pavón, P. Barros, A. Izquierdo, A. Gonzalez, P. Pascual, C. Acosta, C. Alvarez, T. Araujo, S. Muñoz, N. Llanos

**Centros:** Hospital San Pedro de Alcántara

#### **Caso clínico:**

**Antecedentes:** Dos ingresos por vómitos, diagnóstico de espasmo pilórico. Alergia a pólenes. Sensibilización subclínica a huevo y leche. No antecedentes familiares.

Niño de 5 años que remiten por vómitos postingesta desde nacimiento sin relación con ningún alimento. Actualmente 2-3 vómitos semanales, más con líquidos. Dolor abdominal durante la ingesta. Come despacio y bebe mucha agua durante las comidas. Buena ganancia pondero-estatural.

Exploración física: normal.

Pruebas complementarias realizadas:

- Tránsito digestivo: Nulo vaciamiento. Engrosamiento de pliegues gástricos. Contractibilidad alterada.
- Ecografía: Sugestivo edema de píloro
- Endoscopia digestiva alta: Mucosa esofágica: estrías longitudinales y exudados blanquecinos. Úlcera en cardias.
- Anatomía patológica:
  - \* Píloro y antro gástrico: hiperplasia foveolar e infiltrado inflamatorio. No *H. Pylori*.
  - \* Cardias y esófago distal y medio: infiltrado inflamatorio crónico, más de 15 eosinófilos por campo.

**Evolución:** Se pauta esomeprazol (2mg/kg) y domperidona. Buena evolución, desaparición de vómitos sin nueva sintomatología. En endoscopia de control no se observan lesiones macroscópicas, en estudio anatomopatológico se objetiva gastritis crónica focalmente activa *H. Pylori* negativo y remisión de la eosinofilia en esófago y cardias.

Con el diagnóstico de gastritis crónica, reflujo gastroesofágico (RGE), esofagitis eosinofílica respondedora a IBP (EE-RIBP) y piloroespasmo secundario a RGE se decide continuar tratamiento con esomeprazol, permaneciendo asintomático. Previo a valorar retirar tratamiento se realiza pH-metría, en la que no se evidencia RGE patológico, por lo que retira IBP.

**Conclusión:** La EEO es una enfermedad crónica, cursa con manifestaciones de disfunción esofágica e histológicamente con inflamación con infiltrado eosinofílico. Por otra parte, la EE-RIBP es una entidad con las mismas características, en la que existe una respuesta clínica e histológica al tratamiento con IBP. Actualmente, en el manejo inicial de EEO se debe pautar tratamiento con IBP durante 8 semanas, para excluir una EE-RIBP.

El reflujo gastroesofágico ocurre espontáneamente en cualquier individuo. Cuando su frecuencia e intensidad superan la capacidad defensiva de la mucosa esofágica puede provocar una inflamación de la misma en la que se podría encontrar infiltrado eosinofílico.

En nuestro caso, se plantea la duda diagnóstica de si estamos ante un trastorno primario como es la EE-RIBP o ante una eosinofilia esofágica secundaria a reflujo gastroesofágico.



### **Diarrea crónica. A propósito de un caso**

Autor(es): R.L. Pérez Nygaard, C. Zamorano Lacalle, M. Navarro Merino

Centros: Hospital Universitario Virgen Macarena

**Introducción:** La diarrea crónica es aquella que tiene una duración de más de 14 días. Es importante realizar un diagnóstico diferencial de sus posibles causas en función de las patologías más prevalentes según grupos de edad.

**Caso clínico:** Se expone el caso de una paciente de 3 años, con alergia a proteínas de leche de vaca y a frutos secos, que acude a urgencias por diarrea de 13 días de evolución. Presentaba 5-6 deposiciones líquidas diarias, con productos patológicos, así como vómitos repetidos de contenido alimentario. Refería dolor cólico periumbilical que se aliviaba tras las deposiciones y, en los últimos días, asociaba distensión abdominal. Afebril en todo momento.

A la exploración física, sólo destacaba un abdomen blando y depresible, algo distendido, doloroso a la palpación generalizada, sin visceromegalias y sin signos de peritonismo.

Se decide ingreso para estudio de diarrea crónica, y se solicitan las siguientes pruebas complementarias: hemograma, coagulación, VSG, PCR, bioquímica general con transaminasas, perfil tiroideo, celiaco, lipídico y nutricional, inmunidad humoral, enolasa neuronal específica y cribado de ANA, resultando todos ellos dentro de límites normales, excepto por una eosinofilia del 13.2%. El sedimento de orina y el urocultivo fueron negativos.

Los coprocultivos mostraron desplazamiento de flora entérica con Ag virales negativos, siendo los parásitos y la sangre oculta en heces negativos.

Dada la persistencia de la sintomatología, se amplía el estudio con dos determinaciones de cloro en sudor, siendo ambas normales, y una ecografía abdominal, que no mostró hallazgos patológicos.

Finalmente, se solicita un test de H2 espirado a fructosa, presentando un pico a los 120 minutos, diagnosticando así a la paciente de un síndrome postenteritis con intolerancia secundaria a la fructosa. Se retiró la fructosa de la dieta, presentando mejoría de la sintomatología.

**Conclusión:** En nuestro caso, dado que la paciente era alérgica a proteína de leche de vaca y no ingería lácteos, se planteó realizar la prueba de H2 espirado con fructosa en vez de con lactosa. Existen múltiples estudios sobre la intolerancia secundaria a la lactosa en relación con el síndrome postenteritis, pero apenas hemos encontrado casos descritos de malabsorción secundaria de fructosa.

### **Dolor lumbar progresivo y hematoquecia tras traumatismo banal**

Autor(es): A. Amaya Lutz, M. López Marcos, A. Rodríguez, P. Solano

Centros: Hospital Universitario Virgen del Rocío

**Caso Clínico:** Paciente de 8 años que ingresa para estudio por lumbalgia de dos meses de evolución, tras sufrir traumatismo banal en zona lumbosacra. Inicialmente dolor localizado, posteriormente irradiación a pierna izquierda,

escápula y zona subcostal derecha, limitando también la flexión de espalda. Afebril, no tumefacción articular, no aftas orales. No contacto con tosedores, no ingesta de productos no pasteurizados. Asocia alguna deposición dura con contenido mucoso y sangre roja.

Exploración: 26 kg, 126 cm. Palidez. No adenopatías. ACP: normal. Abdomen: normal. Dolor en articulación sacroilíaca derecha y rotación de cadera izquierda. Imposibilidad para flexión lumbar. Postura antiálgica con dificultad para la bipedestación.

Pruebas complementarias: Hemograma: 14.000 leucocitos (12.100 N), Hb: 13,2 g/dl, 158.000 plaquetas.

Bioquímica: CPK 240 mU/ml, PCR 55 mg/l, LDH 900, resto normal. VSG: 51 mm/h.

Coagulación: normal

RM lumbosacra: signos de infiltración generalizada de médula ósea en esqueleto axial y apendicular, disminución de altura de cuerpos dorsolumbares y masa de partes blandas epidural anterior, no signos de mielopatía ni compromiso del canal raquídeo. 2 pequeñas adenopatías latero-aórticas izquierdas. Hallazgos sugerentes de enfermedad hematológica.

Gammagrafía: afectación ósea metastásica en esqueleto axial, pelvis, escápulas y parrilla costal.

Aspirado MO: infiltrada por células atípicas no hematológicas. Sugestivo de infiltración por neoplasia no hematológica.

Biopsia MO: infiltración difusa por células en anillo de sello, plantea diagnóstico inicial de carcinoma. IHQ: compatible con neoplasia digestiva, en concreto de colon.

Tacto rectal: zona indurada desde 2 cm de margen anal a 5 cm en región lateral derecha y posterior.

Colonoscopia: rectorragia franca. Masa ulcerada de 3 cm en margen derecho. No más lesiones hasta ciego.

Biopsia colon: adenocarcinoma de colon-recto con células en anillo de sello.

Diagnóstico definitivo: adenocarcinoma de recto metastásico.

**Conclusiones:** A pesar de lo inusual de este diagnóstico en la infancia, queremos destacar de este caso la importancia de una buena historia clínica y exploración, ya que había datos iniciales que podían sugerir patología digestiva desde el principio (sangre en las heces y masa palpable en el tacto rectal).

### **Yersinia Enterocolítica en lactantes: Una causa de invaginación intestinal**

Autor(es): M.Á. Luque Álvarez, I. Gomez Chavez, V. Cantos Pastor, A. Carbonero Santaella, M. Navarro Merino

Centros: Hospital Universitario Virgen de la Macarena

**Introducción:** La infección por Yersinia enterocolítica constituye una causa de diarrea aguda en lactantes y niños que suele ser autolimitada y cursar sin complicaciones.

**Objetivo:** Presentar un caso atípico de enteritis por Yersinia enterocolítica en un lactante.

**Caso clínico:** lactante de 11 meses que ingresa por cuadro agudo de fiebre, diarrea y rechazo de la alimentación con signos de deshidratación leve. Entre los antecedentes familiares y personales destacaba prematuridad, riesgo social y fallo de medro en seguimiento por Gastroenterología pediátrica. Se solicita analítica sanguínea objetivándose hemograma, bioquímica y gasometría normales y PCR y PCT elevados, coprocultivo y antígenos virales en heces negativos. Tras rehidratación intravenosa y conseguir la tolerancia oral es dada de alta con mejoría en las deposiciones. Reingresa siete días después por empeoramiento del cuadro diarreico asociando restos sanguinolentos y mucosos. Ante cuadro de diarrea prolongada (más de 2 semanas) se solicita nuevo coprocultivo y se amplían pruebas complementarias incluyendo hemograma, PCR, perfil bioquímico general, inmunoglobulinas, metabolismo del hierro, marcadores celiaquia, Mantoux, IgE total y específica alimentos, calprotectina fecal, parásitos en heces y ecografía abdominal. Nos informan de coprocultivo positivo a *Yersinia Enterocolítica* y en la ecografía abdominal de imagen compatible con invaginación intestinal ileo-ileal secundaria a ileítis y adenopatías mesentéricas reactivas. Dada la evolución clínica se decide actitud expectante con medidas nutricionales (formula hidrolizada y sin lactosa) y antibioterapia con trimetoprim-sulfametoxazol con controles ecográficos seriados con curso favorable permaneciendo asintomática y con desaparición de la imagen radiológica.

**Discusión:** La invaginación intestinal relacionada con la ileítis terminal y adenitis mesentérica secundaria a la infección por *Yersinia Enterocolítica* es excepcional en lactantes siendo preciso realizar el diagnóstico diferencial con otras entidades. La indicación de antibioterapia se debe individualizar según la gravedad y la aparición de complicaciones.

### ***Convulsiones benignas asociadas a gastroenteritis (CwG) por Campylobacter Coli***

**Autor(es):** M.Á. Luque Álvarez, M.J. Carbonero Celis, M. Navarro Merino

**Centros:** Hospital Universitario Virgen de la Macarena

**Introducción:** Las convulsiones benignas asociadas a gastroenteritis (CwG) se definen como convulsiones afebriles acompañadas de síntomas de gastroenteritis sin deshidratación, ni alteraciones electrolíticas, y en su mayoría asociadas a rotavirus. Afectan preferentemente a niños de 6 meses a 4 años sanos.

**Caso index:** Paciente mujer de 2 años que ingresa por presentar episodio de pérdida de consciencia con evasión de la mirada e hipertonia generalizada de 2 minutos de duración, quedando posteriormente somnolienta y presentando un vómito. Dos vómitos y tres deposiciones diarreicas durante el proceso. A su llegada a Urgencias: TEP estable, constantes dentro de la normalidad y exploración física y neurológica normales. Durante su hospitalización presentó 3 nuevos episodios en las 24 horas siguientes, siendo trasladada a UCI-P para control de las mismas, donde se inició tratamiento con ácido valproico IV. Pruebas complementarias: hemograma: linfocitosis re-

lativa. Bioquímica con CPK, amoniemia y magnesio dentro de la normalidad. Gasometría: acidosis metabólica e hiperlactacidemia que se normalizaron posteriormente, tras rehidratación intravenosa. El EEG revelaba una actividad fundamental discretamente enlentecida en relación con el estado postictal de la paciente. La evolución fue favorable, sin presentar nuevas crisis. Los antígenos virales en heces fueron negativos y el coprocultivo fue positivo a *Campylobacter coli*. Dado que se encontraba asintomática se decidió no tratar con antibioterapia. La paciente fue dada de alta con tratamiento antiepiléptico y se realizó una RM cerebral que fue normal, actualmente está en seguimiento por Neuropediatría.

**Discusión:** la mayoría de las revisiones de las CWG están asociadas a rotavirus u otros virus entéricos, aunque también se han descrito casos secundarios a infección bacteriana como *Salmonella* o *Shigella*. No hay casos publicados que sepamos asociados a *Campylobacter coli*, aunque si a *Campylobacter jejuni*. Destacar la normalidad en las pruebas complementarias, lo que nos permite descartar otras causas. No precisan generalmente tratamiento antiepiléptico ya que pasado el episodio agudo la recurrencia es baja, aunque en nuestro caso fue necesario para el control de las crisis. Conociendo la entidad sólo requerirían observación sin tener que realizar más pruebas innecesarias.

### ***Aspiración masiva de carbón activado***

**Autor(es):** C. González Barreda, E. Fernández Romero, G. García Matas, M. Cano Cabrera

**Centros:** Hospital Universitario Virgen de la Macarena

**Caso clínico:** Niña de 2 años que ingresa en UCI de Pediatría por parada cardiorrespiratoria secundaria a aspiración masiva de carbón activado tras realización de lavado gástrico en centro de salud por ingesta accidental de simvastatina. Tras procedimiento la paciente presenta vómito, dificultad respiratoria con cianosis facial y tos inefectiva, finalizando en pérdida de consciencia y parada respiratoria. En Centro de Salud inician maniobras de RCP. Es intubada y trasladada por los servicios de emergencia hasta nuestro hospital.

Al ingreso:

Exploración: Intubada y ventilada con bolsa y mascarilla. Salida de restos de carbón activado por tubo endotraqueal. Sedoanalgesiada. Taquicárdica. Hipotensión arterial. Frialdad acra, regular perfusión periférica. Hipoventilación bilateral con sibilantes generalizados.

Pruebas complementarias:

Gasometría: Acidosis respiratoria.

Hemograma: leucocitosis con neutrofilia. Resto normal. Bioquímica y PCR normales.

Radiografía tórax: leve infiltrado bilateral. TET normoposicionado. Tóxicos en orina negativos.

Plan de actuación/tratamiento: Se mantiene a la paciente sedoanalgesiada conectada a ventilación mecánica invasiva. Se canaliza vía central y se realiza expansión de volemia. Se inicia tratamiento broncodilatador y cobertura antibiótica.

**Evolución:** Favorable. Hemodinámicamente estable. Intubada y conectada a ventilación mecánica invasiva. En las primeras 24 horas presenta broncoespasmo grave con dificultad para una ventilación adecuada. Se realizan lavados a través del tuboendotraqueal dando salida a restos de carbón activado. A las 48 horas de su ingreso se realiza fibrobroncoscopia con lavado broncoalveolar, permitiendo aspiración de restos de carbón activado del árbol bronquial. Tras 5 días de ingreso y bajada progresiva de parámetros respiratorios, se procede a la extubación sin incidencias. A las 72 horas post-extubación aparece insuficiencia respiratoria aguda, realizándose radiografía y ecografía de tórax, diagnosticándose neumonía basal derecha con derrame pleural de 8mm. Se realiza toracocentesis diagnóstica, detectándose antígeno de neumococo en líquido pleural, iniciándose antibioterapia con cefotaxima y clindamicina, con buena respuesta. Es dada de alta a las dos semanas, asintomática y sin precisar oxigenoterapia.

**Conclusiones:** El uso de carbón activado en urgencias pediátricas es frecuente ante la ingesta accidental de tóxicos, aunque la aspiración a vía aérea es excepcional en nuestro medio. Cobra especial importancia en su tratamiento la optimización de los parámetros respiratorios, similar a la de un paciente asmático. La realización de fibrobroncoscopias con lavado broncoalveolar fue imprescindible para la buena evolución de nuestra paciente, ya que permitió retirar una importante cantidad de carbón activado del árbol bronquial.

### ***Intoxicación por sulfato ferroso en un lactante de dos meses***

**Autor(es):** M.Á. Luque Álvarez, M.J. Carbonero Celis, M. Navarro Merino

**Centros:** Hospital Universitario Virgen de la Macarena

**Introducción:** La intoxicación por sulfato ferroso es poco frecuente en el ámbito pediátrico, presentándose la mayoría en formas leves. En general, aunque las primeras fases son paucisintomáticas, las secuelas que pueden dejar en el paciente son severas e irreversibles en muchas ocasiones.

**Caso clínico:** Lactante de 2 meses que acude a Urgencias derivada por su pediatra por ingesta accidental 3 horas antes, 4 ml (30 mg/Kg de Fe elemental) de Glutaferró® (Ferroglucina sulfato 170mg/ml), en lugar de 0'4 ml. La sobredosificación pasó inadvertida hasta que acudió a su pediatra por vómitos, uno inmediatamente tras la administración.

A su llegada a urgencias: TEP estable. Peso: 4 Kg. FC: 129lpm; TA: 87/44 mmHg. SatO<sub>2</sub>: 100%. En la exploración física no se encontraron hallazgos patológicos. Se solicitó hemograma, bioquímica con transaminasas, valores de sideremia, ferritina y transferrina. Se decidió ingreso en UCI-P para control evolutivo. El hemograma, la bioquímica y el EAB fueron normales. La sideremia, 5 horas post ingesta, fue de 289 mcg/dl, compatibles con intoxicación leve. Dado que no se determinaban los valores de sideremia de manera urgente al ser fin de semana se decidió administrar una dosis única de Desferoxamina 50 mg/kg

dosis IM y se monitorizaron los niveles. La evolución fue favorable, permitiendo su traslado a planta y posterior alta con control de sideremia 74 mcg/dl.

**Discusión:** La intoxicación por sulfato ferroso en la edad pediátrica es muy infrecuente, siendo, en su mayoría, de carácter iatrogénico o por ingesta accidental. Es necesario conocer la cifra de Fe elemental del preparado, y cuántas horas han transcurrido desde la ingesta, para conocer la actitud a seguir.

La administración de desferoxamina ante un paciente con clínica sugestiva y ante la espera de los valores de sideremia es esencial, y uno de los puntos claves para el tratamiento y prevención de secuelas.

En nuestro caso la complejidad del manejo radicó en que la administración fue inadvertida, y que hubo que enviar la muestra a otro hospital, por no realizarse de urgencia la sideremia. Posiblemente el vómito que presentó tras la administración hizo que la absorción fuera menor y la intoxicación más leve.

### ***Púrpura de Schönlein-Henoch, un caso típico***

**Autor(es):** I. Pastor Galán, V. Cantos Pastor, A. Carbonero Santaella

**Centros:** Hospital Universitario Virgen Macarena

**Introducción:** La púrpura de Schönlein-Henoch (PSH) constituye la vasculitis más frecuente en la infancia. Se caracteriza por púrpura palpable, artralgias y/o artritis, dolor abdominal y/o hemorragia digestiva y nefritis. En raras ocasiones se presenta como edema subcutáneo doloroso pudiendo presentarse previamente a las manifestaciones clásicas, dificultando su diagnóstico.

**Objetivo:** presentar un caso de PSH atípico.

**Caso clínico:** Paciente de 5 años que acude a urgencias por dolor intenso en zona lumbar de horas de evolución asociado a impotencia funcional de miembros inferiores. Niega fiebre, traumatismos y/o infecciones en días previos.

Antecedente materno de enfermedad reumatológica infantil, resto de antecedentes sin interés. En la exploración física destaca una tumoración paravertebral derecha dolorosa sin otros signos inflamatorios locales con edema periarticular doloroso en ambos tobillos. Se solicita analítica sanguínea donde se objetiva leve leucocitosis con neutrofilia, anemia microcítica hipocrómica (Hb 12 gr/dL, Hto 34%) con sideremia e IST disminuidos, leve elevación de reactantes de fase aguda (PCR 19,97 mg/l y VSG 45 mm/h), FA (477 U/l) y CPK (455 U/l).

Asimismo se realizan radiografía, ecografía y RM de columna lumbosacra donde se descartan lesiones óseas y destaca la presencia de una colección serosa de extensión D8-S1 entre plano muscular y tejido celular subcutáneo.

Se decide ingreso en planta para completar estudio. A las 24-48 horas presenta exantema purpúrico en nalgas y región genital que se extiende a miembros inferiores. Ante la sospecha de PSH se inicia reposo relativo y antiinflamatorios con mejoría del dolor y resolviéndose tumoración, edemas e impotencia funcional. Dada su buena evolución,

se decide alta a domicilio. Reconsulta a las 24 horas por dolor abdominal agudo en hemiabdomen derecho, realizándose tira de orina y ecografía abdominal con resultado normal. Se inicia tratamiento con corticoides a 2 mg/kg/día con mejoría del dolor. Actualmente se encuentra en seguimiento por Nefrología dado el hallazgo de proteinuria por su pediatra.

**Comentario:** En nuestro conocimiento solo existen dos casos publicados de similares características, por lo que teniendo en cuenta la atipicidad de presentación, debemos tenerlo presente en aquellos pacientes que consultan en urgencias por aparición de tumoraciones agudas.

### ***Invaginación Intestinal como complicación en la Púrpura de Schönlein-Henoch***

**Autor(es):** E. Jimenez Iniesta, M.I. Mañas Uxó, M. Martin Gonzalez, A. Rodriguez Gomez, C. Maraños Galvez, M.B. Maldonado Martin, R. Pulido Esteban, C. Bueno Rebollo, A. Bonillo Perales

**Centros:** C.H.TORRECARDENAS

**Introducción:** La púrpura de Schönlein Henoch (PSH) es la vasculitis más frecuente en la infancia y afecta sobre todo piel, tracto digestivo y riñón. Su curso es generalmente autolimitado pero puede presentar complicaciones como la invaginación intestinal, estando determinada la morbimortalidad a corto plazo por la afectación intestinal. La invaginación intestinal suele ser de causa desconocida, aunque en niños mayores de 2 años es más probable la causa anatómica.

**Descripción del caso:** Escolar de 9 años afecto de PSH. A las 2 semanas del inicio del cuadro ingresa por artralgia de rodilla derecha, cervicalgia y dolor abdominal. Se inicia prednisona a 1 mg/kg/día con buena respuesta. A las 24 horas del alta reconsulta por nuevo brote de lesiones purpúricas y dolor abdominal que se intensifica progresivamente acompañado de vómitos biliosos. A la exploración presenta postura en semiflexión y dolor abdominal intenso generalizado, aunque blando y depresible. También persiste la proteinuria, aumentándose la corticoterapia a 2 mg/kg/día con descenso posterior. Se realiza ecografía abdominal: invaginación intestinal de difícil caracterización si es ileocólica o ileoileal. Se intenta desinvaginar mediante hidroenema controlado ecográficamente, sin éxito, lo que hace sospechar el origen ileoileal y se procede a laparotomía y desinvaginación directa. Presenta invaginación ileoileal de 20-25 cm con coloración negruzca. No tiene signos de isquemia a pesar de la coloración, lo que se atribuye a la vasculitis de origen. Se consigue recuperación parcial de la coloración y motilidad con gasas calientes por lo que no se realiza resección. Tres días más tarde aumenta el dolor abdominal, con distensión y signos clínicos de oclusión intestinal por lo que se reinterviene extirpando 40 cm de ileon terminal. Evolución posterior favorable, sin recurrencias y en seguimiento por proteinuria severa residual.

**Conclusiones:** La invaginación intestinal es una complicación de la PSH reconocida y descrita en la literatura, pero infrecuente.

Aunque el dolor abdominal representa el principal mo-

tivo para utilizar corticoides, no se ha demostrado de manera concluyente que disminuya la intensidad y duración del dolor abdominal y el riesgo de invaginación intestinal. Es importante descartar este cuadro en todo paciente con PSH que presente dolor abdominal intenso.

### ***Esofagitis Caústica por ingesta de pila de botón: Un gesto inocente que resultó caro***

**Autor(es):** M.R. Martin Moya, M.A. Perez Parras, M.M. Martinez Rebollo, B. Ruiz Garrido, J. De La Cruz Moreno, A.M. Arevalo Garrido

**Centros:** Hospital Materno Infantil de Jaén

**Introducción:** La ingestión de cuerpos extraños en población infantil es motivo de consulta frecuente en urgencias pediátricas, accidental en 80% de los casos. Las pilas de botón hace 20 años suponían menos del 2% del total de cuerpos extraños ingeridos. Actualmente hay aumento progresivo en su incidencia por incremento y mayor accesibilidad de dispositivos electrónicos. Requieren especial atención por su elevada morbimortalidad por liberación de contenido corrosivo y por lesiones debidas a su impactación.

**Caso clínico:** Niña de 7 años sin antecedentes. Consulta en nuestras urgencias por ingesta de pila de botón de coche teledirigido hacía una hora. En domicilio un vómito aislado.

En radiografía tóracoabdominal se aprecia cuerpo extraño: imagen de doble halo en 1/3 medio esófago, confirmando pila de botón. Se decide realizar endoscopia digestiva alta para extracción en primeras 6 h de ayuno, presentando varios vómitos.

Se realiza endoscopia bajo sedoanalgesia y monitorización observándose pila de botón parcialmente desintegrada impactada a 25 cm de arcada dentaria con restos adheridos a mucosa esofágica que desprenden. Es extraída mediante pinza de ratón, apreciando en pared posterior, úlcera necrótica circunferencial de 3x4cm y mucosa circundante hiperémica, friable, revelando esofagitis cáustica grado III.

Tras el diagnóstico ingresa, se inicia nutrición parenteral y tratamiento con dexametasona, ampicilina y protección gástrica. Durante 15 días se mantiene nutrición parenteral sin incidencias clínicas. En control endoscópico presenta mucosa pálida con restos de fibrina, sin estenosis, ni sangrado y reparación adecuada. Iniciamos disminución de nutrición parenteral progresivamente con controles analíticos normales, siendo reiniciada tolerancia oral gradual hasta alimentación oral completa.

Actualmente sigue revisión en digestivo infantil, estando asintomática y con tránsito gastroesofágico normal.

#### **Conclusiones:**

- La impactación esofágica de una pila de botón es una urgencia por las lesiones graves que produce.
- El diagnóstico se basa en una buena anamnesis y la exploración instrumental.
- Su rápida extracción junto con tratamiento adyuvante en esofagitis minimiza las complicaciones.



- El manejo de esofagitis cáustica es controvertido, aunque imprescindible asegurar adecuado soporte nutricional, en este caso nutrición parenteral.

- Advertir a los padres del peligro de dichos dispositivos, constituye la mejor medida de prevención para evitar consecuencias.

### ***Dolor musculoesquelético: ¿Es siempre una contractura banal?***

**Autor(es):** L. Archacho Gonzalez, A. Hernandez Yuste, P. Abollo López, A. Morales Martínez, G. Milano

**Centros:** Hospital Materno Infantil de Málaga

**Introducción:** El dolor musculoesquelético localizado es un motivo de consulta muy frecuente en pediatría. Generalmente de etiología banal, requiriendo alta sospecha diagnóstica para reconocer aquellos casos que se correspondan a patología potencialmente grave. Caso clínico: Niña de 11 años que acude por dolor escapular derecho de 15 días de evolución, aumenta con la movilización y a lo largo del día, cediendo parcialmente con analgesia. En los últimos 10 días se añade dolor costal derecho. No otra sintomatología. Sin antecedentes de interés. A la exploración destaca contractura muscular en trapecio derecho. Dolor costal derecho al movilizar miembro superior ipsilateral y dolor en hipocondrio derecho a la palpación superficial. Hemograma, bioquímica con perfil hepático anodinos y reactantes de fase aguda negativos. Radiografía de hombro derecho y tórax normales. Ecografía de abdomen que muestra una masa hepática en lóbulo hepático derecho sólida, con áreas quísticas, bien delimitada y no vascularizada. Ante estos hallazgos ingresa para completar estudio. A las 24 horas presenta shock hipovolémico siendo trasladada a UCIP, precisando expansión volumétrica y transfusión de hemoderivados. Se realiza TC evidenciándose aumento del tamaño de la lesión delimitada en segmentos VII/VIII por sangrado intralesional, gran hematoma subcapsular, hemoperitoneo severo y sangrado activo. Se realiza arteriografía diagnóstico-terapéutica con embolización de ramas displásicas, realizándose de manera diferida hepatectomía derecha. Se plantean varias entidades, confirmándose mediante anatomía patológica el diagnóstico de sarcoma indiferenciado embrionario hepático, por lo que se inicia quimioterapia y radioterapia precoz.

**Comentarios:** Ante un dolor escapular localizado prolongado, con empeoramiento nocturno y no respuesta a analgesia debe realizarse una exploración detallada y descartarse malignidad, pues puede corresponder a dolor irradiado de localización abdominal.

El hallazgo de una masa abdominal requiere realizar un abordaje multidisciplinar diagnóstico-terapéutico. Destacar el uso infrecuente de técnicas de radiología intervencionista en pediatría, que ayudan a disminuir las posibles complicaciones previas y durante la cirugía.

El sarcoma embrionario indiferenciado hepático es muy infrecuente (0,2% de tumores malignos hepáticos) predominando en niños. Se presenta como masa abdominal y dolor. Constituye una neoplasia agresiva, con pronóstico desfavorable que requiere tratamiento quirúrgico, quimioterápico y radioterápico precoz.

### ***Absceso Subperióstico Intraorbitario, un caso representativo***

**Autor(es):** B. Mendoza Murillo, P. Terol Barrero, M.J. Muñoz Vilches, M. Navarro Merino

**Centros:** Hospital Universitario Virgen de la Macarena

**Introducción:** La celulitis orbitaria en Pediatría es una entidad poco común, normalmente secundaria a procesos sinusoidales. Su abordaje suele ser conservador.

**Caso clínico:** Niño de 13 años, sin antecedentes de interés, que consulta por inflamación palpebral en ojo derecho de 24 horas de evolución. Realiza tratamiento con antibioterapia tópica por diagnóstico de conjuntivitis.

Inicia con dolor retroocular derecho pulsátil y febrícula de 12 horas de evolución, motivo por el que consultan en urgencias.

A la exploración presenta febrícula (37.4°C), proptosis ocular derecha que impide apertura ocular espontánea con intenso edema palpebral y eritema. Se observan secreciones purulentas, córnea transparente con conjuntiva quemótica, PINLA, globo ocular en extropía con limitación de los movimientos oculares y dolor. Visión conservada con diplopía binocular.

Ante la sospecha de de celulitis postseptal se realiza TC con contraste iv de órbita urgente donde se visualiza absceso intraorbitario y pansinusitis. Se procede al ingreso hospitalario con antibioterapia intravenosa.

Realizamos:

- Análisis sanguínea: aumento de RFA (18340 leucocitos con neutrofilia y PCR 65.89 mg/dl).

- Hemocultivo: negativo.

- Cultivo de muestras paranasales: negativo.

- Cultivo exudado muestra conjuntival: se aísla corynebacterium macginleyi sensible a ampicilina.

Se interconsulta urgente con Otorrinolaringología, que decide drenaje por cirugía endoscópica nasosinusal.

Durante su estancia hospitalaria, el paciente mejora clínicamente, manteniéndose afebril y con reducción progresiva de la proptosis ocular y del dolor. Completa tratamiento antibiótico intravenoso con amoxicilinaclavulánico 15 días y corticoterapia con descenso progresivo de dosis. Al alta presenta movilidad ocular conservada y sin dolor a la movilización.

Completa antibioterapia oral hasta 21 días y se realiza seguimiento por Infectología Pediátrica y Otorrinolaringología.

**Comentarios:**

- Es esencial el diagnóstico diferencial de las celulitis oculares, ya que la evolución será diferente. Nuestro caso presentaba datos evidentes de afectación orbitaria (oftalmoplejía y proptosis).

- La cirugía en las celulitis orbitarias en niños es excepcional. No obstante ante casos de afectación severa, con criterios de drenaje, puede ser resolutive.

- El diagnóstico precoz, una antibioterapia eficaz, y la asociación en ocasiones de un drenaje quirúrgico son esenciales para prevenir la aparición de complicaciones y secuelas.

- La asistencia multidisciplinar de estos pacientes es fundamental para el adecuado abordaje.

### ***Salmonelosis asociada a tortugas***

**Autor(es):** I. Marín, I. Obando

**Centros:** Hospital Universitario Virgen del Rocío

**Introducción:** Las salmonelosis continúan siendo una importante causa de morbilidad en nuestro medio. Suelen estar causadas generalmente por la ingesta de agua o alimentos contaminados, pero puede asociarse con otras fuentes de transmisión, como son los reptiles y anfibios, sobre las que existe un menor grado de reconocimiento entre el personal sanitario, a diferencia de otras zoonosis. Las infecciones por *Salmonella* spp. asociadas a contacto con reptiles son relativamente frecuentes, con una prevalencia que puede alcanzar hasta el 6% (11% en <21 años) de los casos esporádicos. En el caso concreto de las tortugas constituyen un modo de contagio especialmente peligroso por la poca sensación de amenaza que transmiten y ser una de las mascotas comunes para niños de corta edad (< 5 años). Éstos constituyen el grupo etario con mayor riesgo epidemiológico para este tipo de infección, que además puede asociarse en estos niños con cursos graves, incluyendo formas extradigestivas, y potencial mortalidad. Por estos motivos, hay países como EEUU que prohíben la venta y distribución de estos animales. Sin embargo en nuestro país existe muy poca concienciación al respecto, lo que se traduce en una falta de estrategias preventivas sobre este riesgo epidemiológico, tanto de medidas de salud pública, como de educación sanitaria por los profesionales sanitarios.

Describimos un caso esporádico de GEA probablemente relacionado con reptiles, porque no se encontró otro factor de riesgo y el serotipo identificado se ha descrito en la literatura como causa de GEA asociada a tortugas. Ilustra sobre la importancia de la información general para la prevención de infecciones similares, que constituyen un problema de salud pública poco conocido y probablemente infravalorado porque no se investiga de forma sistemática en la anamnesis. Sería importante incrementar el nivel de alerta sobre este riesgo epidemiológico entre los profesionales sanitarios para su mejor reconocimiento. Por otra parte, la prevención de esta complicación debería basarse en una mayor concienciación de las autoridades y profesionales sanitarios sobre la necesidad de desarrollar medidas legislativas restrictivas sobre venta y distribución de tortugas y de educación sanitaria a las familias sobre el riesgo que supone su adquisición como mascotas.

### ***Relevancia clínica en el aislamiento de Mycobacterium Lentiflavum***

**Autor(es):** E. García Jiménez, J.L. Cuevas Cervera, I. Rodríguez Quesada, P. Munguira Agudo, A.L. Fernández Lorige, J.A. Cózar Olmo

**Centros:** Hospital San Agustín

#### **Introducción:**

La linfadenitis es la forma de presentación más frecuente de infección por micobacterias no tuberculosas (MNT)

en niños inmunocompetentes. Su evolución es muy variable.

*Mycobacterium lentiflavum* es una MNT recientemente descrita cuyo aislamiento posee un complejo significado clínico.

La identificación no es sencilla mediante pruebas bioquímicas convencionales requiriéndose métodos moleculares para una completa caracterización.

El tratamiento de linfadenitis por MNT consiste en la extirpación quirúrgica, aunque en algunas situaciones puede haber otras alternativas.

**Caso clínico:** Varón de 4 años sin AP de interés, acude a urgencias por odinofagia y adenopatía laterocervical izquierda de 2 cm, discretamente dolorosa, de 24 horas de evolución. Es diagnosticado de faringoamigdalitis y tratado con amoxicilina. Tras 10 días de tratamiento no se modifica el tamaño de la adenopatía. Analítica, radiografía de tórax (normales) y Mantoux: positivo. Ecografía cervical: 2 adenopatías submaxilares izquierdas de 24x19 mm y 11 mm respectivamente. PAAF y cultivo de jugo gástrico. Se sospecha infección tuberculosa típica, se trata con Isoniacida, Rifampicina, Etambutol y Pirazinamida. En una primera fase la cepa es caracterizada como *M. Gordonae* aunque posteriormente se tipifica mediante Genotype como *M. lentiflavum* en muestra de PAAF. Jugo gástrico: negativo.

Se inicia tratamiento con Claritromicina y Rifabutina (protocolo MNT). A los dos meses, fistulización de la adenopatía, por lo que se deriva a cirugía infantil. Buena evolución del paciente con tratamiento médico y quirúrgico.

#### **Conclusiones:**

- 1.- El aislamiento de MNT se ha incrementado gracias a la utilización de medios de cultivo líquidos y al avance de las técnicas genéticas, como GenoType.
- 2.- En muchos casos, el aislamiento de *M. lentiflavum* carece de relevancia clínica, aunque en los últimos se ha reconocido el papel de este microorganismo como patógeno humano, sobre todo en infecciones pulmonares crónicas.
- 3.- La linfadenitis es la forma de presentación más frecuente de MNT en pacientes pediátricos inmunocompetentes.
- 4.- La extirpación quirúrgica suele ser el tratamiento de elección, aunque en determinadas situaciones puede recomendarse una actitud expectante, tratamiento médico exclusivo o combinado con cirugía.

### ***Osteomielitis por Streptococcus Pyogenes***

**Autor(es):** I. Pastor Galán, M.J. Muñoz Vilches, P.J. Terol Barrero

**Centros:** Hospital Universitario Virgen Macarena

**Introducción:** El *Streptococcus pyogenes* es la causa más frecuente de faringitis bacteriana. Sin embargo, este germen tiene una amplia expresividad clínica.

Exponemos un caso de osteomielitis por *S. pyogenes*.

**Caso clínico:** Paciente 6 años, consulta por fiebre de 72 horas de evolución, sin foco. Antecedentes personales sin interés.

Análítica sanguínea con parámetros no bacterianos (Leucocitos 10.640, Neutrófilos 86,3% Linfocitos 5,4 %, Monocitos 7%, PCR 33,17 mg/L). Sedimento de orina y radiografía de tórax normales. Se da el alta con tratamiento sintomático y vigilancia domiciliaria.

A las 24 horas reconsulta por dolor en pie derecho sin signos inflamatorios locales y persistencia de fiebre. Valorada por traumatología, indican férula de inmovilización por posible esguince de tobillo. Reconsulta a las 24 horas por empeoramiento de la curva febril (picos de 40°C que ceden parcialmente con antitérmicos). En control analítico se objetiva leucocitosis (13.180), con neutrofilia (10.860) y PCR 240,81 mg/l. Al reexplorarla, se retira férula, observándose placa eritematosa, tumefacta y dolorosa en maleolo externo que se extiende a cara externa del pie derecho. Ingresa con antibioterapia endovenosa empírica (cloxacilina endovenosa) tras extracción de hemocultivo. Presenta exantema generalizado escarlatiniforme, lengua aframbuesada, exudado amigdalal blanquecino bilateral y una placa eritematosa y dolorosa en apófisis estiloides cubital derecha. En el hemocultivo crece *S. pyogenes* sensible a beta lactámicos, por lo que se optimiza antibioterapia a ampicilina y clindamicina endovenosas. Se solicita gammagrafía ósea en la que se observa captación altamente sugestiva de osteomielitis de calcáneo derecho, sin captación en otras áreas. RM informan de osteomielitis, apreciándose una alteración más focal en zona medular del calcáneo de 1 cm que sugiere absceso. Evolución clínica favorable con antibioterapia, descenso de parámetros inflamatorios (PCR y VSG) a los 7 días. Completa 3 semanas de tratamiento parenteral. Alta con seguimiento en consultas.

**Comentario:** La osteomielitis por *S. pyogenes* no es un proceso habitual, sin embargo, la diseminación hematológica del germen puede dar lugar a focos metastáticos a distancia en distintos órganos y sistemas. En nuestro caso la bacteriemia debió ser posterior al inicio del cuadro ya que la analítica inicial no indicaba proceso bacteriano.

### ***Otitis media aguda intercurrente en paciente con proceso neumónico y sus complicaciones***

**Autor(es):** M.C. Vicho González, R. Espejo Moreno, B. De La Vega Castro, M. Fuentes Guerrero, C. Salas De Miguel, M. Rivas Medina, B. Rodriguez Jimenez, M.M. Casero González, M. Delgado Cardoso

**Centros:** Complejo Hospitalario Perpetuo Socorro- Materno Infantil de Badajoz

**Introducción:** La otitis media aguda (OMA) es una de las infecciones adquiridas en la comunidad más frecuentes en la infancia, siendo el neumococo la etiología bacteriana más frecuentemente asociada a la presentación conjunta de neumonías y las otitis medias agudas supuradas.

Presentamos el caso de una niña de 5 años con neumonía y OMA complicada con parálisis facial periférica (PFP).

**Caso clínico:** Niña de 5 años de edad traída por fiebre de cuatro días de evolución, dolor abdominal tipo cólico y vómitos. No antecedentes personales de interés. Vacunada con 4 dosis de antineumocócica 13 valente.

En la exploración se auscultan crepitantes finos en ápex derecho, sin taquipnea, con saturación del 100% sin oxígeno terapia. Resto de la exploración normal. Analítica: hemoglobina: 9,8 g/dl, hematocrito:28,9%, leucocitos: 12,500/mm<sup>3</sup> con 6,600 neutrófilos, bioquímica normal, PCR:71,3 mg/l. Radiografía de tórax: condensación en lóbulo superior derecho, sin derrame.

Con el diagnóstico de neumonía de lóbulo superior derecho se decide ingreso con Ampicilina intravenosa que se mantiene durante 7 días cambiándose a Cefotaxima intravenosa por persistencia de la fiebre y detectarse otitis media aguda supurada derecha. Hemocultivo, antígeno de neumococo en orina y frotis del exudado ótico negativos.

A las 24 horas del cambio de tratamiento presenta de forma súbita desviación de la comisura bucal a la izquierda con maloclusión ocular derecha, clínica compatible con parálisis facial periférica derecha. TC de mastoide y cráneo: ocupación del espacio de Prusak y celdillas mastoideas derecha, resto normal. Se contactó con el otorinolaringólogo que procedió a colocación de drenaje transtimpánico de forma urgente y se añadió corticoides y Gentamicina intravenosos y Dexametasona + Polimixina b + Trimetoprim en gotas óticas al tratamiento, manteniéndose los mismos durante 7 días.

Al alta, tras 13 días de estancia hospitalaria, cuadro neumónico resuelto. Resolución completa de la parálisis facial a los 6 meses.

**Discusión:** La PFP es una complicación infrecuente de la OMA que requiere colocación de DTT urgente. Estudios recientes demuestran que la OMA es la segunda causa más frecuente de PFP.

El pronóstico de la PFP asociado a OMA es bueno, con resolución completa del 90% de los casos antes del año.

### ***Piomiositis. Importancia de su sospecha clínica***

**Autor(es):** A. Almagro Tello <sup>(1)</sup>, E. Cambrón Carmona <sup>(1)</sup>, B. Jiménez Jurado <sup>(1)</sup>, M.C. Fernández Carazo <sup>(2)</sup>, J. De La Cruz Moreno <sup>(1)</sup>

**Centros:** (1)Complejo Hospitalario Ciudad de Jaén <sup>(2)</sup> U. G. C. El Valle

**Introducción:** La piomiositis es una infección bacteriana aguda del músculo esquelético que suele acompañarse de la formación de un absceso, siendo los grupos musculares más frecuentemente afectados los de miembros inferiores, especialmente cuádriceps femoral, glúteos y psoas iliaco. Los agentes etiológicos habitualmente son *Staphylococcus aureus* y *Streptococcus pyogenes*.

**Objetivos:** Evidenciar la importancia de la sospecha clínica y el diagnóstico precoz de esta entidad para realizar un tratamiento adecuado.

**Caso clínico:** Varón de 5 años, remitido desde Atención Primaria a Urgencias de Pediatría por fiebre elevada de 10 días de evolución, apareciendo al décimo día dolor en miembro inferior izquierdo al iniciar la marcha.

En la exploración presenta dolor a la flexión y abducción de la cadera izquierda, y amígdalas congestivas.

Se solicita analítica sanguínea, serologías para VEB,C-

MV,VHS,parvovirus y leishmania, ecografía y radiografía de caderas, destacando una PCR de 113,9 mg/L, VSG de 61 mm y leucocitosis con fórmula normal.

Se decide ingreso hospitalario realizándose hemocultivo, que resulta negativo, iniciándose antibioterapia con cloxacilina y cefotaxima intravenosas. Ante la sospecha de absceso del psoas, se repite ecografía de caderas y del psoas, sin observarse ninguna colección, por lo que se realiza resonancia magnética, evidenciándose un aumento del grosor del psoas ilíaco izquierdo de unos 4'5 cm y disrupción focal de la cortical acetabular izquierda, compatibles con absceso del psoas con osteomielitis acetabular secundaria al mismo.

Se mantiene antibioterapia, con desaparición progresiva de la fiebre, la clínica motora y mejoría en las pruebas analíticas y de imagen.

Al alta, tras 23 días de ingreso, se pauta tratamiento antibiótico durante 6 semanas con cloxacilina y cefuroxima oral, con resonancia magnética de control al finalizar el mismo, constatándose la completa desaparición de las lesiones.

**Conclusiones:** La piomiositis es una patología poco frecuente pero que debemos tener presente en niños con fiebre sin foco aparente, dolor osteomuscular localizado y/o impotencia funcional, sobre todo de miembros inferiores.

La sospecha diagnóstica y el tratamiento precoz son claves para evitar posibles secuelas y complicaciones potencialmente graves.

Exige un diagnóstico diferencial con otros procesos infecciosos osteomusculares y con patología de origen digestivo, especialmente cuando afecta al músculo iliopsoas.

### **Parotiditis ¿A qué lo atribuye?**

**Autor(es):** A. González Fuentes <sup>(1)</sup>, M.I. Calderón Romero<sup>(1)</sup>, A.M. González López <sup>(1)</sup>, I. Cruz Navarro<sup>(2)</sup>

**Centros:** <sup>(1)</sup>Hospital Universitario Virgen del Rocío, <sup>(2)</sup>Centro de salud Montequinto

**Introducción:** Se expone el caso clínico de un paciente con inflamación parotídea.

Se trata de un paciente de 8 años que acude a urgencias por inflamación parotídea derecha, de inicio súbito, de una hora evolución, no asocia fiebre, ni otros síntomas. Niega traumatismo o picaduras. Refiere haber estado en una fiesta de cumpleaños inflando globos en el día previo. No ambiente familiar epidémico. Niega episodios previos o enfermedades de interés. Se encuentra bien vacunado y sin intervenciones previas.

A la exploración, presenta inflamación parotídea derecha, sin eritema sobre piel supradacente. A la inspección intraoral no se evidencia supuración a través del conducto de Stenon.

En el servicio de urgencias, se realiza analítica, obteniendo hemograma con fórmula normal, hemoglobina y plaquetas con valores normales. Bioquímica sin alteraciones y PCR de 0,1 mg/l.

Se decide alta con antiinflamatorios y control por su pediatra en 48 horas.

A las 48 horas es reevaluado en su centro de salud. El paciente se encuentra asintomático y sin alteraciones en la exploración. Rehistoriando a la familia, insisten nuevamente en el antecedente de haber estado inflando globos. Se realiza una búsqueda sobre la posible relación entre inflar globos e inflamación parotídea. Nos encontramos ante el concepto de neumoparótida, así como varios casos similares al de nuestro paciente, en el que en todos destaca la presencia de un evento que provocó elevación de la presión intraoral.

La pneumoparótida hace referencia a la inflamación de la glándula parótida como consecuencia de aumento de la presión intraoral, que condiciona paso de aire retrógrado a través del conducto de Stenon.

Se manifiesta como inflamación parotídea, eritema, dolor o hipersensibilidad, de inicio súbito y resolución en horas o pocos días. Generalmente no precisa tratamiento médico.

Como pruebas complementarias, destacan la analítica sanguínea, donde puede haber cierto aumento de amilasa, y ecografía, con presencia de aire en el conducto Stenon o conductos intraglandulares, cuya realización permite descartar otras causas.

Las complicaciones, como infecciones, neumomediastino o neumotorax, son poco frecuentes.

#### **Conclusiones:**

- Entidad poco frecuente.
- Inflamación brusca asociada al antecedente de aumento de presión intraoral.
- Anamnesis fundamental.
- Mayoría no requiere tratamiento.

### **A propósito de un caso: Síndrome de Lemierre**

**Autor(es):** M.B. Maldonado Martín, S. Fernández Peregrina, M. Sánchez Forte, R. Pulido Esteban, E. Jiménez Iniesta, C. Bueno Rebollo

**Centros:** Hospital Torrecárdenas

**Introducción:** El síndrome de Lemierre es una patología poco frecuente y potencialmente letal, provocado por una infección orofaríngea que se extiende al espacio carotídeo, asociando tromboflebitis séptica de la vena yugular interna y embolias sépticas a distancia. El patógeno más frecuente es *Fusobacterium necrophorum*, germen gram negativo anaerobio, cuyo aislamiento puede resultar complicado. El uso de antibióticos ha disminuido su incidencia, pero aún se siguen describiendo casos esporádicos.

**Descripción del caso:** Escolar varón de 7 años, sin antecedentes de interés, con fiebre de 39°C de 8 horas de evolución asociado a diplopia súbita, cefalea, mareo, alteración de la visión y estrabismo convergente de ojo izquierdo. Seis días previos al ingreso presenta fiebre y otalgia derecha, diagnosticado de Otitis Media Aguda, inicia tratamiento con amoxicilina, que se sustituye por azitromicina por intolerancia gástrica. Desaparece la fiebre tras 48 horas de tratamiento antibiótico, permaneciendo apiré-



tico durante 72 horas hasta el día del ingreso. En el servicio de Urgencias se extrae analítica donde destaca leucocitosis con predominio de neutrófilos y PCR: 3.49mg/dL. Se realiza TAC craneal que evidencia ocupación de senos esfenoidal, etmoidal y frontal junto con pérdida de neumatización de celdillas mastoideas y caja timpánica derecha. Ingresa e inicia tratamiento antibiótico intravenoso con Amoxicilina/Clavulánico 14 días. Valoración ORL: disfunción timpánica. Valoración Oftalmológica: paresia del VI par, asocia tratamiento corticoideo. Ante estos hallazgos, se realiza RMN craneal que muestra trombosis de la vena yugular interna derecha a nivel extracraneal, por lo que se inicia tratamiento con heparina durante 1 mes. Se solicita estudio de trombofilia resultando el paciente portador heterocigoto para mutación del factor V de Leyden y MTHFR. Desaparición completa de la clínica al alta hospitalaria, salvo persistencia de paresia del VI par, desapareciendo posteriormente.

**Conclusiones:** A pesar de que en nuestro caso no se pudo aislar el germen causal, creemos interesante recordarlo por las graves complicaciones que pueden ocurrir cuando el diagnóstico se retrasa o no es sospechado. Debemos pensar en un Síndrome de Lemierre, ante un cuadro infeccioso en el área ORL de evolución tórpida con tromboflebitis yugular y manifestaciones de embolia séptica a distancia.

### **Artritis Séptica tras mordedura humana**

**Autor(es):** C. Morales Pérez, C. Aragón Fernández, J.A. Guio Bacaes, G. Cortázar Rocandio, C. Martínez Rivero, B. Ruiz De Zarate Sanz, M.D.R. León Morillo, R. Chulián Cruz, I. Mayordomo Morales, J. Ortiz Tardio

**Centros:** Hospital de Jerez

**Introducción:** La incidencia de artritis séptica es 4/100.000 niños/año, aunque suelen producirse por diseminación hematógena, también puede llegar desde focos contiguos, heridas penetrantes, artroscopias o inyección intrarticular.

Las mordeduras humanas se infectan hasta en un 10%. Suele tratarse de infecciones polimicrobianas debidas a microorganismos de piel y cavidad bucal como *Streptococcus*, *Staphylococcus aureus*, *Eikenella corrodens* y anaerobios.

Presentamos el caso de un niño de 9 años con artritis séptica por *Eikenella Corrodens* por ser un agente patógeno excepcional en estas infecciones y las particularidades del tratamiento empírico.

**Caso clínico:** Niño de 9 años sin antecedentes de interés que presenta herida incisa por mordedura en rodilla izquierda. Se realiza limpieza de herida, sutura simple y cobertura antibiótica con amoxicilina.

A las 24 horas comienza con fiebre y cordón eritematoso en cara interna de muslo izquierdo. Rodilla izquierda edematizada, caliente y eritematosa e impotencia funcional.

Pruebas complementarias: Hemograma normal. PCR 134.70 mg/L. Radiografía de rodilla: normal. Ecografía rodilla: Engrosamiento de partes blandas sin evidenciar

se colecciones líquidas. Dudosa presencia de líquido intraarticular. TAC: Engrosamiento difuso de partes blandas periarticulares. Presencia de líquido intraarticular con engrosamiento sinovial, hallazgos compatibles con artritis séptica.

Se realiza artrotomía para drenaje, obteniendo líquido articular hemático y líquido turbio en bursa. Inicia tratamiento con Cefuroxima que se cambia a Amoxicilina-Clavulánico tras aislar en el cultivo del líquido bursa *Eikenella Corrodens* y *Gemella morbillorum*.

Buena evolución siendo alta tras antibioterapia parenteral durante 10 días y completando tratamiento oral hasta 21 días.

**Comentario:** Ante una infección osteoarticular relacionada con mordedura humana, la cobertura antibiótica debe incluir gérmenes presentes en la flora normal de la cavidad oral y en la piel. La *E. corrodens* es resistente a cefalosporinas de primera y segunda generación, siendo primera elección penicilinas y amoxicilina-clavulánico

Las cefalosporinas de primera y segunda generación son antibióticos de primera línea en el tratamiento de las infecciones osteoarticulares. En nuestro caso nos fue de gran ayuda el resultado del cultivo del líquido bursa que guió el tratamiento. Es controvertido el cierre por primera intención de lesiones por mordedura y la indicación de profilaxis antibiótica.

### **Gastroenteritis Aguda causada por *Aeromonas*, ¿o no?**

**Autor(es):** M. Cano Cabrera, M.J. Carbonero Celis

**Centros:** Hospital Universitario Virgen de la Macarena

El género *Aeromonas* fue descrito por primera vez a finales del siglo XX, pero no se asoció a enfermedad en el hombre hasta mediados de los años cincuenta. En los últimos 30 años se ha demostrado su papel como patógeno indiscutible aunque todavía se mantiene vigente el debate sobre la posibilidad de que sean responsables, o no, de gastroenteritis aguda.

Los miembros del género *Aeromonas* son bacilos gramnegativos no esporulados, anaerobios facultativos y que presentan un metabolismo tanto fermentativo como oxidativo.

Estos microorganismos son responsables de variedad de infecciones adquiridas en la comunidad o en el hospital que se pueden dividir en intestinales o extraintestinales. La infección intestinal puede variar desde una diarrea aguda o forma disintérica a una enfermedad crónica. El papel de las *Aeromonas* en las gastroenteritis aún se basa en conjeturas y está sometido a debate entre sus defensores y detractores.

En este sentido decidimos analizar los casos de gastroenteritis por *Aeromonas* vistos en nuestro hospital en los últimos 5 años y destacaba como uno de los datos más llamativos de nuestra serie de casos la presencia de coinfección en hasta el 47% de los pacientes, lo que podría apoyar la teoría de que las *Aeromonas* no sean realmente el patógeno causante y simplemente estén presentes en los pacientes como portadores asintomáticos.

Es obvio que en el análisis de los casos de nuestro centro contamos con una muestra pequeña y no se pueden sacar conclusiones estadísticamente significativas pero nos sirve para comprobar que sigue vigente el debate sobre la posibilidad de que sean realmente los responsables de los casos de gastroenteritis en todos los casos en los que se aíslan en el cultivo de heces. No obstante, actualmente en nuestro país se considera el cuarto microorganismo más frecuente como causante de gastroenteritis aguda bacteriana tanto en la infancia como en la edad adulta, después de Salmonella, Campylobacter y Shigella, con cifras que oscilan entre el 0,7-33%.

### ***Espondilodiscitis Lumbar en niña de 18 meses***

**Autor(es):** E. Sánchez Martínez, C. Garzón Murillo, A. Osuna Vera, J. Arce Duran, B. González-Gaggero Prieto-Carreño, R. Espino Aguilar

**Centros:** Clínica Esperanza de Triana - Hospital Infanta Luisa

La discitis o espondilodiscitis es un proceso inflamatorio que afecta al disco intervertebral o a los platillos vertebrales, causando disminución sintomática del espacio discal. En niños es poco frecuente, y sus síntomas y signos son inespecíficos, por lo que su diagnóstico es difícil y suele demorarse varias semanas desde el inicio del cuadro.

Presentamos el caso una niña de 18 meses, con cuadro clínico de cojera de miembro inferior izquierdo de dos semanas de evolución, precedida de cuadro ORL en los dos días previos. Al ingreso se observa febrícula, irritabilidad que aumentó en las horas siguientes, rechazo a la sedestación y dolor selectivo a la presión de la región lumbar.

El estudio de imagen con RNM y gammagrafía ósea confirmó la existencia de una espondilodiscitis en L4-L5.

La etiopatogenia infecciosa es la más aceptada actualmente, desde un foco infeccioso primario. Sin embargo, los hemocultivos suelen ser negativos, como nuestro caso.

Recibió tratamiento antibiótico con cloxacilina, inicialmente intravenosa, y oral a partir del décimo día, durante tres semanas.

Las revisiones por traumatología pediátrica posteriores confirmaron la existencia de la lesión discal y vertebral residuales, sin repercusión funcional.

### ***Fibroma Osificante Juvenil: Causa excepcional de Epífora***

**Autor(es):** C. Bueno Rebollo, M.I. Mañas Uxó, M.A. Fernandez Campos, M.B. Maldonado Martín, E. Jiménez Iniesta, A. Bonillo Perales

**Centros:** C.H. Torrecárdenas

**Introducción:** El fibroma osificante juvenil es un tumor óseo benigno poco frecuente. Se suele presentar en niños entre 5-15 años. Se localiza principalmente en los huesos orbitales, frontal, maxilar superior y mandíbula, siendo rara la localización en seno etmoidal. Su presentación clínica es variable, dependiendo de la zona donde esté ubica-

do. Si la localización es ocular puede generar exoftalmo, diplopía y alteración de la agudeza visual. A nivel nasal obstrucción nasal, anosmia, epistaxis o rinorrea. En región etmoidal puede provocar dolor retroocular o nasal.

Si bloquea los conductos osteomeatales puede generar rinosinusitis. Además de la clínica, la realización de exámenes complementarios como TC o RM son imprescindible para el diagnóstico, siendo definitivo el estudio histológico.

**Descripción del caso.** Preescolar de 3 años con antecedente personal de dacriostenosis en el primer año de vida, que precisó dilatación con éxito, comienza con epífora súbita, mucosidad nasal y tumefacción periorbitaria. Ante la sospecha de recurrencia de dacriostenosis se procede a nueva dilatación, sin éxito. Se realiza radiografía de senos donde se observa ocupación de seno maxilar y esfenoidal. Se inició antibioterapia oral por la sospecha de sinusitis pero ante la persistencia de la clínica se solicitó un TC donde se objetivó una imagen compatible con tumoración osificante juvenil. Se realiza tratamiento quirúrgico con resección endoscópica por parte de Otorrinolaringología, extirpándose una masa que histológicamente corresponde a fibroma osificante juvenil. En seguimiento posterior por Otorrinolaringología durante 3 años y que se mantiene actualmente, permaneciendo asintomática y con TC de control con disminución del área de esclerosis ósea.

**Discusión y conclusiones.** A pesar de la naturaleza benigna del fibroma osificante juvenil, puede llegar a ser agresivo por su crecimiento local y por la alta tasa de recidiva (6-58%) aunque no hay datos sobre transformación maligna. Se expone este caso con la finalidad de que el clínico lo incluya en la sospecha y diagnóstico diferencial ante un cuadro clínico compatible para realizar un diagnóstico y tratamiento precoz, programando un seguimiento a largo plazo.

### ***Tumoración submandibular crónica, ¿adenitis o quiste branquial?***

**Autor(es):** R.L. Pérez Nygaard, M.J. Muñoz Vilches, P.J. Terol Barrero, M. Navarro Merino

**Centros:** Hospital Universitario Virgen Macarena

**Introducción:** Las adenitis por micobacterias atípicas suponen una patología cuya incidencia está en aumento en nuestro país.

Debemos sospecharla ante toda adenopatía subaguda o crónica, sobre todo en preescolares, siendo la localización submaxilar y unilateral lo más frecuente. Es fundamental realizar el diagnóstico diferencial con las adenopatías tuberculosas, ya que varía considerablemente la estrategia terapéutica.

**Caso clínico:** Se expone el caso de un paciente de 4 años sin antecedentes familiares ni personales de interés, que presentaba una tumoración submandibular de 2 meses de evolución. No asociaba ninguna otra sintomatología y se encontraba afebril. Se trató con antiinflamatorios inicialmente, así como con dos líneas de tratamiento antibiótico con cefadroxilo y amoxicilina-clavulánico, sin

mejoría. A la exploración física, sólo destacaba una tumo-  
ración submandibular de 2 cm de diámetro, eritematosa,  
fluctuante y no dolorosa a la palpación.

Ante la sospecha clínica de adenopatía por micobac-  
teria atípica, se ingresa al paciente en espera de confir-  
mación del diagnóstico y posterior exéresis quirúrgica de  
la lesión. Se solicita analítica sanguínea con hemograma,  
bioquímica general con transaminasas, VSG y PCR, resul-  
tando todos los parámetros dentro de límites normales.

Asimismo, se realiza un Mantoux y un test de Quanti-  
ferón, que son negativos, además de una radiografía de  
tórax dentro de la normalidad. Se amplía el estudio con  
una ecografía, que visualiza una imagen compatible con  
quiste branquial, lo que cambió la estrategia terapéutica  
y se realizó drenaje de la lesión. Se tomaron muestras del  
exudado para determinación de PCR a tuberculosis com-  
plex, que resultó negativa, así como cultivo para micobac-  
terias atípicas, siendo éste positivo para *M. avium*.

Se completó tratamiento con azitromicina (10 mg/kg/  
día) y ciprofloxacino (30 mg/kg/día) durante 3 meses, con  
posterior exéresis completa de la lesión, presentando el  
paciente una evolución favorable.

**Comentario:** Con este caso queremos recalcar la im-  
portancia de la sospecha clínica para el diagnóstico de  
las adenitis por micobacterias atípicas, ya que las prue-  
bas complementarias pueden no ser definitivas, como en  
nuestro caso.

Destacar que, aunque el tratamiento de elección es la  
exéresis completa, en nuestro paciente se realizó drenaje,  
por lo que estaba indicado completar el tratamiento con  
antibiótica oral.

### **Quiste óseo unicameral como hallazgo casual**

**Autor(es):** C. Morales Pérez <sup>(1)</sup>, C. Aguilar Iñigo <sup>(2)</sup>, B. Ruiz  
De Zárate Sanz <sup>(1)</sup>, R. Chulián Cruz <sup>(1)</sup>, I. Mayordomo Mo-  
rales <sup>(1)</sup>, G. Cortázar Rocandio <sup>(1)</sup>, J.A. Guio Bacares <sup>(1)</sup>, C.  
Martínez Rivero <sup>(1)</sup>, M.D.R. León Morillo <sup>(1)</sup>, J. Ortiz Tardío  
<sup>(1)</sup>

**Centros:** <sup>(1)</sup>Hospital de Jerez, <sup>(2)</sup>Centro de Salud La Gran-  
ja

**Introducción:** Los tumores óseos benignos son fre-  
cuentemente asintomáticos y son diagnosticados de  
forma incidental durante la evaluación de otra patología.  
Cuando son sintomáticos, suelen debutar con dolor óseo.  
El diagnóstico diferencial dependerá de la edad del niño,  
el hueso implicado, el tipo de imagen y posibles síntomas  
sistémicos asociados. El quiste óseo unicameral repre-  
senta un 3% de todas las lesiones primarias del hueso y  
su etiología es desconocida.

La incidencia es mayor en varones siendo la relación  
3:1. El húmero proximal y fémur son las localizaciones  
más frecuentes de dicho tumor.

Presentamos el caso de un niño de 9 años diagnosti-  
cado de quiste óseo unicameral en el contexto de cojera  
intermitente de miembro contralateral.

**Caso clínico:** Niño de 9 años sin antecedentes per-  
sonales de interés, destacando antecedente familiar de  
padre intervenido de tumor cerebral en tercer ventrículo.

Presenta cuadro de cojera de cadera derecha intermitente  
de un mes de evolución. A la exploración, destaca buen es-  
tado general, y como único hallazgo marcha antiálgica por  
cojera de pierna derecha, presentando exploración articular  
normal, sin signos inflamatorios. No ha presentado fiebre  
durante este proceso ni otra sintomatología acompañante.  
Radiografía de caderas: Lesión quística unicameral sin sig-  
nos de afectación perióstica. Resonancia de cadera: Lesión  
lítica en la metafisis femoral proximal izquierda.

Gammagrafía: Imagen en tercio proximal de diáfisis de  
fémur izquierdo con vascularización y actividad osteoblás-  
tica significativamente aumentadas en su periferia y región  
central hipocaptante. Se realiza punción biopsia de la le-  
sión en zona subtrocanterea izquierda, compatible con  
quiste óseo esencial.

**Comentario:** La forma de presentación más frecuente  
del quiste óseo unicameral es dolor local, tumefacción o  
rigidez articular, aunque en ocasiones es asintomático y  
debuta como fractura patológica, siendo esta la compli-  
cación más frecuente.

El diagnóstico diferencial incluye el quiste aneurismáti-  
co, encondroma y la displasia fibrosa entre otros. El trata-  
miento dependerá de las características, en nuestro caso  
está indicado tratamiento precoz por el tamaño, localiza-  
ción y la presencia de fractura asociada. Se realizó biopsia  
con aspiración de contenido e inyección de metilpredniso-  
lona. El pronóstico suele ser favorable aunque la mayoría  
no regresan de forma espontánea una vez alcanzada la  
madurez ósea.

### **Secuestro pulmonar bilateral, una causa poco frecuente de insuficiencia cardíaca.**

**Autor(es):** C. Jiménez De Los Santos, N.R. Rivera Sán-  
chez, P. Díaz-Villalón Moreno

**Centros:** Hospital Juan Ramón Jiménez

**Introducción:** El secuestro pulmonar forma parte del  
grupo de malformaciones congénitas de las vías respira-  
torias inferiores. Se trata de una porción de tejido pulmo-  
nar no funcional, no comunicado con el árbol traqueo-  
bronquial y que tiene vascularización arterial sistémica.

**Caso clínico:** Neonato de 7 días de vida, sin ante-  
cedentes familiares ni obstétricos de interés, derivado a  
nuestro hospital para valoración cardiológica ante taqui-  
cardia y taquipnea persistentes. Presenta además dificul-  
tad para completar las tomas, por lo que precisó alimen-  
tación por sonda nasogástrica.

A la exploración destacan coloración pálido-grisácea  
de piel, no de mucosas. Taquipnea con ligero tiraje sub-  
costal. Taquicardia. Abdomen blando y depresible, se  
palpa borde hepático a 2 cm bajo reborde costal. Pulsos  
normales en 4 miembros.

Entre las pruebas complementarias debemos resaltar:

- Ecocardiografía: sin hallazgos patológicos, salvo pre-  
siones pulmonares altas, que descendieron en los contro-  
les posteriores.

- AngioTAC de tórax: Secuestro pulmonar intralobular  
bilateral en los segmentos basales posteriores de ambos  
lóbulos inferiores.

Ante los hallazgos se inicia tratamiento con diuréticos y enalapril. Se traslada a Hospital de referencia para valoración por Cirugía Infantil. Es intervenida de forma programada, con buena evolución posterior.

#### Conclusiones:

- Se trata de una patología infrecuente, cuyo diagnóstico puede ser prenatal o posnatal, mediante pruebas de imagen.
- En la mayoría de los casos cursa de forma asintomática. Las infecciones respiratorias de repetición son la manifestación más frecuente en los casos sintomáticos.
- Aunque es poco frecuente, puede producirse clínica de insuficiencia cardíaca si el vaso que irriga la lesión recibe un alto flujo, como en nuestro caso.
- La resección quirúrgica de la lesión es de elección, por el riesgo potencial de infecciones, sangrado o degeneración maligna. Existe otra posibilidad terapéutica: la embolización del vaso arterial que nutre a la lesión.

#### **Quando el rechazo de las tomas esconde algo más**

**Autor(es):** E. Díaz-Cano Carmona, M. Gaboli, C. García Pérez, J.L. Domínguez Miranda, C. Coronel Rodríguez, M.C. Guisado Rasco

**Centros:** Hospital Universitario Virgen del Rocío

**Introducción:** La patología intersticial pulmonar en la edad pediátrica es poco habitual aunque muy importante por las repercusiones que conlleva.

Se caracteriza por dificultad respiratoria, auscultación pulmonar alterada, y habitualmente fallo de medro.

**Casos clínicos:** Presentamos los casos de dos lactantes de 2 y 3 meses de edad con rechazo de las tomas. A la exploración se aprecian signos de dificultad respiratoria como taquipnea, tiraje subcostal y ruidos patológicos a la auscultación, fundamentalmente crepitantes y subcrepitantes. Inicialmente no precisaban oxígeno suplementario.

El diagnóstico diferencial incluye patología cardiológica, digestiva o pulmonar. Entre los estudios complementarios realizados la tomografía computerizada pulmonar (TC), resultado patológica en ambos, objetivándose patrón en vidrio deslustrado con microatelectasias. Los estudios microbiológicos, inmunológicos y digestivos fueron normales. Se precisó biopsia pulmonar para confirmar el diagnóstico; en un caso alteraciones inflamatorias con patrón histológico tipo neumonía intersticial no específica (NINE) y en el otro alteraciones tipo glucogenosis intersticial pulmonar. El estudio genético identificó en el primer caso una mutación en el gen que codifica la proteína C del surfactante, mientras que está pendiente de realizarse en el segundo.

Aunque siendo ambas patología intersticial primaria, la evolución fue claramente diferente. El paciente con glucogenosis pulmonar tuvo una evolución favorable con tratamiento inmunosupresor, sin oxigenoterapia actualmente, mientras que el otro presenta insuficiencia respiratoria hipoxémica y es candidato a trasplante pulmonar próximamente.

**Discusión:** La patología respiratoria es causa habitual de consulta en pediatría, abarcando múltiples etiologías,

desde patología infecciosa o alérgica, hasta patología genética de graves consecuencias.

Las manifestaciones clínicas poco específicas y la afectación del estado general hacen que habitualmente sean necesarias pruebas complementarias invasivas. Entre las disponibles, las más útiles son las técnicas de imagen (TC), el análisis histológico del tejido pulmonar obtenido por mini-toracotomía y los estudios genéticos.

La evolución es claramente diferente según la patología, a pesar de pertenecer al mismo grupo, con lo que el diagnóstico preciso tiene repercusiones pronósticas.

**Conclusiones:** El diagnóstico diferencial de la patología respiratoria es amplio, y es fundamental tener en cuenta estas enfermedades en pacientes pediátricos con sintomatología respiratoria y afectación del estado general, por las graves implicaciones que pueden tener.

#### **Infiltrado pulmonar como presentación de la enfermedad de kawasaki refractario a inmunoglobulinas.**

**Autor(es):** G. Cortazar Rocandio, C. Salido Peracaula, F.J. Salas Salguero, M.J. Martínez Larios, C. Morales Pérez, J. Ortíz Tardío, R. Chulián Cruz, J.A. Guio Bacares

**Centros:** Hospital del S.A.S. de Jerez de la Frontera

**Introducción:** Se describe fiebre de origen desconocido como persistencia de temperatura mayor de 38.3° C durante al menos 8 días, sin diagnóstico aparente tras una historia clínica adecuada y evaluación hospitalaria.

**Caso clínico:** Varón de 7 años que al ingreso presenta 6 días de fiebre, en tratamiento con amoxicilina-clavulánico por diagnóstico previo faringoamigdalitis aguda. Examen físico: Aceptable estado general, buena coloración de piel y mucosas. Tumorción laterocervical izquierda dolorosa a la palpación sin signos de calor, a nivel faríngeo presenta unas amígdalas hipertróficas, congestivas con punteado blanquecino. Abdomen blando y depresible, con cierto dolor a la palpación de la región periumbilical. El tratamiento antibiótico que recibió consistió en amoxicilina-clavulánico durante dos días previo a ingreso, cefotaxima durante 11 días, persistiendo fiebre y afectación de estado general, se solicita TAC torácico observándose condensación retrocardíaca con reacción pleural y derrame, continuándose con vancomicina, clindamicina y azitromicina durante 5 días y meropenem durante 4 días sin desaparecer la fiebre.

**Evolución:** Persistencia de la fiebre diariamente y de predominio vespertino, aparece, el 8º día de fiebre una conjuntivitis bilateral no exudativa que se resuelve tres días después. Fue tratado en dos ocasiones con gammaglobulinas y AAS, persistiendo febril.

**Pruebas complementarias:** proteína C reactiva por encima de valores de 150 mg/L, leucocitosis con neutrofilia y anemia. Punción lumbar con presencia de 20 células por microlitro. Las pruebas serológicas que se realizaron resultaron negativas. Ecografía cardíaca a los 16 días de fiebre: se observan signos indirectos de afectación cardíaca con hiperbirrefringencia de las paredes de las coronarias y una insuficiencia mitral leve. Ante la sospecha de enfermedad de Kawasaki incompleto y tras descartar



otros diagnósticos se decide comenzar con megadosis de corticoesteroides siendo estas efectivas y haciendo desaparecer la fiebre.

**Conclusiones:** El diagnóstico de enfermedad de Kawasaki cada vez es más complejo, en esencia por el aumento de formas atípicas que se presentan y la necesidad de tener que apoyarnos en criterios analíticos y ecocardiográficos para confirmarlo. No obstante es importante conocer la existencia de este tipo de presentaciones, que suelen darse en pacientes más jóvenes y que también pueden desembocar en anomalías coronarias.

### ***Derrame pleural, ¿todo es neumococo?***

**Autor(es):** R.L. Pérez Nygaard, M.J. Muñoz Vilches, P.J. Terol Barrero, M. Navarro Merino

**Centros:** Hospital Universitario Virgen Macarena

El derrame paraneumónico constituye una complicación de la neumonía cuya etiología puede deberse a múltiples microorganismos. Es fundamental determinar el pH del líquido, así como el análisis bioquímico y microbiológico, para realizar el diagnóstico etiológico.

Se expone el caso de una paciente de 5 años con fiebre de hasta 39.5°, de 8 días de evolución, que asociaba tos y dolor a la inspiración en hemitórax derecho. Como antecedentes personales, 3 años antes había realizado quimioprofilaxis antituberculosa incompleta, por convivencia con familiar bacilífero resistente a isoniazida, rifampicina y etambutol. Actualmente, convivía con abuela con tuberculosis resistente a estreptomocina, etambutol y pirazinamida.

A la exploración, presentaba hipoventilación en base y tercio medio de pulmón derecho, con crepitantes espiratorios. Se solicitó una radiografía PA y lateral de tórax, constatándose una condensación en LMD y LID, con imagen de broncograma aéreo y derrame pleural. La analítica sanguínea mostraba un hemograma, coagulación, y bioquímica general con transaminasas normales, y una PCR de 131.66 mg/l. Se decidió ingreso para drenaje pleural, con antibioterapia intravenosa (cefotaxima+clindamicina). El análisis del líquido pleural mostró: pH: 7.34; glucosa: 64,20 mg/dl; proteínas 4,65 g/dl; LDH 869 U7L; 1698 leucocitos/mm<sup>3</sup> con 95% de mononucleares y ADA: 60.8 U/L.

La tinción gram, el Ag a neumococo en líquido pleural, así como la PCR a micobacterias, resultaron negativos. El Mantoux fue negativo, siendo el test de Quantiferón positivo. Se recogieron tres muestras de aspirado gastroduodenal con BAAR negativo, estando pendiente los resultados de PCR a tuberculosis en una segunda muestra de líquido pleural.

Dada la alta sospecha de pleuritis tuberculosa multi-resistente, se inició tratamiento con isoniazida+rifampicina+levofloxacino+linezolid y se dio de alta a la paciente. Dos semanas después, la PCR fue positiva a tuberculosis, y un mes tras el alta, se obtuvo el antibiograma, siendo sensible a fármacos de primera línea, por lo que se cambió el tratamiento a rifampicina+isoniazida+pirazinamida.

En conclusión, debemos sospechar patología tuberculosa ante todo paciente con líquido pleural con características compatibles y contacto con pacientes bacilíferos e iniciar tratamiento empírico teniendo en cuenta la sensibilidad del caso índice. Es fundamental la adherencia al tratamiento para la correcta curación de la tuberculosis.

### ***Neumotórax como síntoma de una niña con Fenotipo Marfan***

**Autor(es):** D. González Diego, J.C. Flores González, A. Estalella Mendoza, A. Castellano Martínez, A. Hernandez González, P. Reyes Rios

**Centros:** Hospital Puerta del Mar

**Introducción:** El síndrome de Marfan es una enfermedad del tejido conectivo, autosómica dominante.

Podemos sospecharla por el fenotipo de los pacientes. Se diagnostica a través de los criterios nosológicos de Gante; debiendo cumplir un número de criterios mayores y/o menores de diferentes órganos y sistemas. Hay que tener en cuenta que, aunque sea poco frecuente, los pacientes pueden presentar bullas pulmonares que pueden romperse espontáneamente.

**Objetivo:** Llamar la atención sobre esta complicación en pacientes con fenotipo Marfan, que puede producirse de forma súbita y espontánea.

**Caso clínico:** Niña de 9 años que acude a Urgencias por presentar un dolor costal de aparición súbita. A la exploración destaca una hipoventilación de todo hemitórax derecho, sin disnea aparente y sin signos de afectación cardiocirculatoria. Se realiza una Rx tórax en la que se aprecia un neumotórax derecho masivo, que desplaza la silueta cardíaca y tráquea. Ingresa en UCIP donde se le coloca un tubo de drenaje torácico consiguiéndose la re-expansión pulmonar; sin embargo el neumotórax recurre cada vez que se procede al pinzado del drenaje. Dada la persistencia clínica se realiza un TAC torácico al 13º día, en el que se evidencian bullas bilaterales subapicales. Se realiza resección quirúrgica de las bullas en dos tiempos, tras lo que la paciente no ha vuelto a presentar nuevos neumotórax hasta el momento. Además de un fenotipo característico, la paciente presentaba una dilatación de la aorta ( $Z \geq 3$ ). Se solicita estudio genético de síndrome de Marfan, aún sin resultados, dado que no cumplía todos los criterios requeridos para establecer el diagnóstico.

**Conclusiones:** Los pacientes con Marfan tienen riesgo aumentado de presentar neumotórax espontáneos, por lo que ante episodios de dolor costal súbito en niños con este fenotipo, debemos sospecharlo. Con frecuencia suceden por ruptura de bullas subyacentes que pueden ser poco visibles en las radiografías simples y por tanto requerir un TAC para su diagnóstico. Cuando los neumotórax son persistentes y/o el riesgo de recurrencia es alto, está indicada su resección quirúrgica para evitar la reaparición de nuevos episodios. El estudio genético no está siempre indicado, reservándose para los casos que no cumplen criterios clínicos establecidos.

### ***Derrame pleural como complicación de una neumonía adquirida en la comunidad***

**Autor(es):** C. Acosta Hurtado, O. Fernández De La Cruz, C. Álvarez Mateos, A. González García, N. Camarena Pavón, T. Araujo García, P. Pascual Moreno, S. Muñoz Pérez, N. Llanos Alonso

**Centros:** Hospital San Pedro de Alcántara

**Introducción:** El derrame paraneumónico es la causa más frecuente de derrame pleural en niños. En los últimos años se ha observado un aumento progresivo de los casos de neumonías complicadas, sobre todo con derrame pleural. Es el motivo más frecuente de fracaso terapéutico de las neumonías adquiridas en la comunidad. El abordaje terapéutico en estos casos continúa siendo controvertido, existiendo varias opciones, tanto médicas como quirúrgicas. La situación clínica y el tamaño del derrame son los dos factores que se tienen en cuenta a la hora de decidir el tratamiento.

**Caso Clínico:** Niño de 2 años y 10 meses que ingresa por neumonía basal izquierda complicada con derrame pleural. Comenzó 9 días antes del ingreso con un cuadro de fiebre elevada, máxima de 40°C, malestar general inespecífico, tos, dolor torácico y abdominal. En la auscultación pulmonar había una disminución del murmullo vesicular en base izquierda y taquipnea. Ante la sospecha de neumonía se inició tratamiento con amoxicilina con lo que se objetivó cierta mejoría pero a los pocos días comenzó otra vez con febrícula.

**Pruebas complementarias:** Hemograma normal. Bioquímica con PCR 104,8 mg/L. Radiografía de tórax donde se observa derrame pleural izquierdo. Ecografía torácica con derrame de leve cuantía, espesor máximo 26 mm, sin septos.

Se pautó tratamiento antibiótico intravenoso con Cefotaxima. Se valoró la posibilidad de drenaje ante el tamaño del derrame y finalmente ante el buen estado general del niño se decidió actitud expectante, continuando con el tratamiento intravenoso.

Fue dado de alta tras 10 días de ingreso por mejoría clínica continuando con tratamiento antibiótico con cefixima y control ecográfico ambulatorio.

En el seguimiento posterior el niño estaba asintomático y en el control ecográfico se observó una evolución favorable, desapareciendo el derrame.

**Conclusiones:** Casi la mitad de los casos con derrame pleural paraneumónico se resuelven con tratamiento antibiótico sin la necesidad de drenaje. La punción está indicada cuando el derrame es > 10 mm y si existe dificultad respiratoria.

Una vez realizada la toracocentesis, si no hay empeora ni signos clínicos de alarma no es necesario colocar un tubo pleural y será suficiente el tratamiento antibiótico intravenoso.

### ***Alergia a macadamia en un escolar inmigrante***

**Autor(es):** J.R. Fernández García

**Centros:** Clínica Islasalud

**Caso aportado:** Niño de 7 años de edad de padres chinos inmigrantes que presentó de forma súbita: edemas palpebrales, prurito ocular, nasal y faríngeo; lagrimeo, malestar general, sibilancias, pero sin disnea, rush cutáneo ni disfonía. En la Unidad de Urgencias de su hospital fue tratado con adrenalina intramuscular, antihistamínicos y salbutamol nebulizado y, tras 24 horas de observación, fue dado de alta por quedar asintomático. Había estado en un cumpleaños.

**Pruebas complementarias:** En una consulta posterior, aportó: RAST a frutos secos, incluyendo cacahuetes, pistacho, macadamia, anacardo, nuez, almendra, entre otros: Negativos. RAST a las proteínas de la leche de vaca, clara y yema de huevo y frutas: Negativos. RAST a pólenes: Negativos. Realizamos en nuestra Unidad de Gestión Clínica de Pediatría: Prick test con extractos de los frutos secos antes mencionados con resultado negativo excepto a extracto de macadamia que dio positivo: Habón de 7 mm. Prick-Prick con macadamia cruda (Mcr): Positivo, con un habón de 6 mm. Con estos datos llegamos al diagnóstico de Alergia a macadamia.

#### **Conclusiones:**

- 1.- Casos de reacciones alérgicas, incluyendo anafilaxia, después del consumo de macadamia, han sido ocasionalmente comunicados.
- 2.- En nuestro caso, el paciente refirió la ingesta de una sola macadamia cruda que le provocó una reacción anafiláctica con afectación de diversos órganos.
- 3.- Con todo lo referido, se debe enfatizar la importancia de la historia clínica y las pruebas complementarias reseñadas.
- 4.- Los síntomas clínicos, el Prick test y el Prick-Prick positivos a macadamia, dieron consistencia al diagnóstico final.

### ***Crisis de Broncoespasmo en una niña no asmática por inhalación de un agente inusual***

**Autor(es):** J.R. Fernández García

**Centros:** ISLASALUD

**Caso aportado:** Niña de 10 años de edad que presentó de forma súbita una crisis de broncoespasmo en su domicilio. No estaba diagnosticada de asma bronquial y no era fumadora pasiva. Fue atendida en un centro de Urgencias donde en una espirometría se le apreció un FEV1 del 74% del esperado y una CVF del 72%. Tratada con salbutamol nebulizado y corticoides orales mejoró de forma paulatina. La madre cocía arroz en presencia de su hija, alimento que la paciente siempre se había negado a ingerir.

**Pruebas complementarias:** Prick test a cereales: Negativo. Prick test a arroz: Positivo. IgE total: 212 UI/ml. IgE específica a arroz: 27,03 UI/ml. IgE a ambientales y resto de los alimentos: Negativos. Inmunoblotting a arroz: La banda (33KDA) glicOxilasa-L está relacionada con asma

por inhalación de vapores de cocción de arroz. Tres días después se le realizó una prueba de provocación que resultó en sibilancias, tos y disnea a los 10 minutos de la inhalación de vapor de arroz cocido y que cedieron nuevamente con salbutamol nebulizado.

Con estos datos llegamos al diagnóstico de crisis asmática inducida por la inhalación del vapor de arroz. La evitación del arroz de la dieta y de su cocción en el hogar mantiene a la paciente asintomática.

#### **Conclusiones:**

1.- El arroz está considerado hipoalergénico y su hipersensibilidad es poco habitual.

2.- La alergia al arroz es poco frecuente si la comparamos con otras gramíneas, leche de vaca, huevo, pescado o frutos secos.

3.- Esto no es óbice para que el arroz deba ser tenido en cuenta, tanto en la ingestión como en la inhalación de los vapores durante su cocción, ya que por ambas vías se ha mostrado capaz de provocar crisis asmáticas, trastornos digestivos y afecciones dermatológicas.

### ***Reacción dérmica por un agente agresivo de origen vegetal en un lactante***

**Autor(es):** J.R. Fernández García

**Centros:** ISLASALUD

**Caso aportado:** Lactante hombre nacido por cesárea por no progresión del parto, y que precisó una reanimación muy prolongada. Al nacer: APGAR 3/4/5.

Quedó ingresado en la Unidad de Neonatología por pa-decer, posteriormente, un síndrome de discomfort fetal.

A los 6 meses de edad, presentó en pocas horas unas lesiones faciales a nivel perioral, de aspecto inflamatorio, descamativo y con fondo eritematoso.

Alguien del entorno familiar del paciente, cambió el chupete de silicona por otro de látex y de ahí la sintomatología que presentó el lactante horas después.

El látex es una sustancia lechosa que se extrae del árbol tropical *Hevea brasiliensis*. Su uso está muy extendido por su resistencia, flexibilidad e impermeabilidad. Está considerado el material idóneo para fabricar el caucho, material clínico, juguetes, zapatos...etc.

Al entrar un individuo alérgico al látex en contacto con él, puede presentar síntomas leves como enrojecimiento, hinchazón y picor en el área de contacto, fundamentalmente manos y boca; o graves como edema facial o conjuntival: rinitis, asma, urticaria generalizada e incluso shock anafiláctico.

#### **Conclusiones:**

1.- Nuestros pacientes había sido sensibilizado al látex en los primeros días y siguientes semanas.

2.- A los 6 meses de edad presentó una reacción con un chupete de dicho material.

3.- Quedó asintomático días después cuando se le cambió a un chupete de silicona.

4.- Desde que no entra en contacto con el látex no ha tenido ningún episodio de características similares a las

referidas.

5.- Sin embargo, el futuro del paciente es, al menos, inquietante.

### ***Reacción de Arthus en una paciente de 9 años de edad***

**Autor(es):** J.R. Fernández García

**Centros:** ISLASALUD

**Caso aportado:** Paciente mujer de 9 años de edad que, tras recibir una dosis subcutánea mensual de 0,5 c.c. de un polimerizado de *Dermatophagoides pteronyssinus*, presentó una reacción normal de dolor, calor y prurito en el lugar de la inyección. Posteriormente coloración violácea de la piel y, finalmente, lesiones dérmicas intensas con desprendimiento de piel y pérdida de sustancia. Días después, tras los cuidados recibidos en la UGC de Dermatología, la piel quedó totalmente restituida.

En 1903, Nicholas Maurice Arthus, describió la reacción que lleva su nombre. Se trata de una reacción necrohemorrágica, que surge como consecuencia del depósito de inmunocomplejos en la pared de los vasos.

Más tarde origina una vasculitis con necrosis de la pared vascular con la consecuente necrosis hemorrágica tisular.

De forma experimental tiene lugar de cuatro a seis horas después de una inmunización local activa o pasiva, generalmente subcutánea.

#### **Conclusiones:**

1.- La inmunoterapia (IT) con alérgenos administrada por vía subcutánea demostró ser eficaz en el tratamiento de la rinitis alérgica, del asma alérgico y del veneno de himenópteros.

2.- Cuando administramos IT subcutánea corremos el riesgo de que se produzcan efectos adversos locales y sistémicos-

3.- Una reacción local por IT subcutánea consiste en la aparición de calor, dolor, prurito, eritema, edema, tumorción, etc. localizados en los alrededores de la administración de la dosis de vacuna.

4.- La severidad de los síntomas y las imágenes de Anatomía Patológica nos llevaron al diagnóstico de Reacción de Arthus.

### ***Soplo Diastólico como forma de presentación de Síndrome Alcapa***

**Autor(es):** M.I. Garcia Ruiz Santa Quiteria, A. Moruno Tirado, F. Coserría Sánchez, M.I. Calderón Romero, M. García Domínguez, M. López Marcos

**Centros:** Hospital Universitario Virgen del Rocío

**Caso clínico:** Varón, 8 años, derivado desde su pediatra de AP al Neuropediatra para estudio de cefaleas. El Neuropediatra detecta soplo diastólico, por lo que deriva al Cardiólogo. En estudio ecocardiográfico se observa: origen anómalo de la arteria coronaria izquierda (ACI) en tronco pulmonar con abundante circulación colateral desde arteria coronaria derecha (ACD), que se encuentra

dilatada; cavidades cardíacas izquierdas dilatadas; insuficiencia mitral leve-moderada por dilatación del anillo mitral e isquemia de músculos papilares. Dados estos hallazgos es derivado a nuestro centro para completar estudio, confirmando el diagnóstico ecocardiográfico y realizándose aortografía en la que puede apreciarse el origen anómalo de la ACI en el tronco de la arteria pulmonar junto con abundante circulación colateral.

En el electrocardiograma se observa un hemibloqueo izquierdo anterior, ondas Q y ondas T negativas en DI y aVL, con descenso del ST en precordiales izquierdas.

Dada la patología, se decide intervención quirúrgica para reimplantar la ACI en la aorta.

**Discusión:** Las anomalías coronarias suponen un 2% de las cardiopatías congénitas, siendo el origen anómalo de la arteria coronaria izquierda en la arteria pulmonar (ALCAPA) la anomalía más frecuente (1:300000 recién nacidos). Esto implica mezcla de sangre arterial de la aorta con sangre venosa del circuito pulmonar, lo que derivará en isquemia miocárdica. Puede ser desde un hallazgo incidental hasta causa de muerte súbita. Se clasifica en tipo adulto (formación de arterias colaterales que aportarán irrigación suplementaria al miocardio, manifestándose como insuficiencia mitral, arritmia, insuficiencia cardíaca o muerte súbita) y tipo infantil (debido a la ausencia de circulación colateral coronaria, los esfuerzos habituales del lactante originarán isquemia, por lo que la mayoría de los pacientes mueren en el primer año de vida). El diagnóstico se basa en la clínica y en las pruebas de imagen, siendo fundamentales la ecocardiografía doppler y el cateterismo. El tratamiento es quirúrgico, siendo de elección el reimplante de la ACI en la aorta.

**Conclusiones:** Un soplo diastólico nunca será inocente, por lo que hay que derivar al cardiólogo. No toda insuficiencia mitral en pediatría es de causa reumática. Las anomalías de las arterias coronarias pueden ser causa de muerte súbita.

### ***Crisis Asmática: Educación del paciente y su entorno desde el Servicio de Urgencias.***

**Autor(es):** M. Segura González <sup>(1)</sup>, R. Espejo Moreno <sup>(2)</sup>, T. Fernández Martínez <sup>(2)</sup>, B. Rodríguez Jiménez <sup>(2)</sup>, B. De La Vega Castro <sup>(2)</sup>, M. Capataz Ledesma <sup>(2)</sup>, M.M. Casero González <sup>(3)</sup>

**Centros:** <sup>(1)</sup>Hospital Perpetuo Socorro y Materno-Infantil, <sup>(2)</sup>Hospital Materno Infantil- Badajoz, <sup>(3)</sup>Hospital Materno Infantil de Badajoz

**Introducción:** El asma es una enfermedad inflamatoria crónica de vías aéreas bajas caracterizada por episodios de disnea, sibilancias y tos; reversibles con tratamiento broncodilatador.

Multifactorial, su curación todavía no es posible, pero el objetivo debe ser evitar las crisis y mantener una vida normal libre de síntomas. Se requiere una educación del paciente y su entorno en el reconocimiento de la crisis aguda, su tratamiento y tratamiento crónico. Sería útil iniciarla desde el servicio de urgencias.

**Caso clínico:** Niño de siete años que traído a nuestro

servicio de urgencias por dolor abdominal de cinco horas de evolución, tipo cólico, un episodio de vómito y deposiciones normales. Afebril. Refiere tos en las últimas horas no relevante para la familia.

Antecedentes personales:

Correctamente vacunado.

Prematuro de 34 SEG, que precisó ventilación mecánica invasiva durante 3 días.

Sin otros antecedentes.

**Evolución:** A la exploración física, marcado distrés respiratorio con tiraje subcostal, intercostal y retracción supraesternal, y tos seca continua.

Saturación de oxígeno de 85%.

A la auscultación pulmonar presenta disminución de la entrada de aire bilateral con hipoventilación de base pulmonar derecha.

Rx tórax: patrón broncoalveolar con broncograma aéreo bilateral sin imágenes de condensación.

Se administra metilprednisolona oral (1mg/Kg), junto con tres tandas de salbutamol nebulizado y bromuro de ipratropio en nebulizaciones alternas sin objetivar mejoría., precisando oxigenoterapia para mantener adecuada saturación de oxígeno.

Se decide ingreso en planta donde se completa el tratamiento con oxigenoterapia en gafas nasales, broncodilatadores nebulizados y corticoterapia oral.

Análítica y gasometría al ingreso normales. No recibió tratamiento antibiótico. Es dado de alta dos días después del ingreso, con diagnóstico de crisis asmática moderada. Se pauta tratamiento domiciliario con aerosolterapia y corticoide oral e inhalado tras control de la situación aguda.

**Conclusiones:**

- El asma no siempre se presenta como disnea y sibilancias, hay que saber identificar otras manifestaciones.

- El objetivo del tratamiento debe ser el control exhaustivo de los síntomas, y de las crisis. Para ello resulta fundamental la educación del paciente, su familia y su entorno.

- La educación puede y debe comenzar ya desde el servicio de urgencias ante la detección de una primera crisis.

### ***Estridor de causa poco frecuente en la edad pediátrica***

**Autor(es):** B. Mendoza <sup>(1)</sup>, A. Marin <sup>(2)</sup>, A. Andrés <sup>(1)</sup>, G. Pérez <sup>(2)</sup>, D. Gomez <sup>(3)</sup>, T. Herrero <sup>(2)</sup>, J. Ventura <sup>(2)</sup>, M. Navarro <sup>(2)</sup>

**Centros:** <sup>(1)</sup>H. U. Virgen Macarena, <sup>(2)</sup>H. U. Virgen Macarena, <sup>(3)</sup>Hospital de Jerez

**Introducción:** El tumor miofibroblástico inflamatorio es poco frecuente en Pediatría. Es benigno pero puede malignizarse. Presentamos un caso de localización laríngea.

**Caso clínico:**

Anamnesis: Niña de 7 años, sin antecedentes de interés, con tos irritativa de 6 meses de evolución, progresiva sin predominio horario y sin respuesta a múltiples trata-



mientos. Posteriormente aparece estridor intermitente que aumenta con el ejercicio, dificultad respiratoria nocturna y episodios de apnea.

Exploración Física: destaca estridor inspiratorio intermitente. Resto normal. Exploraciones Complementarias: Rx torax normal; espirometría no valorable por insuficiente colaboración; fibrolaringoscopia con sospecha de papilomatosis laríngea y leve hipertrofia adenoidea; Poligrafía: SAHOS grave; Fibrobroncoscopia: estenosis supraglótica por tejido anómalo entre epiglotis, aritenoides y cuerdas vocales; TAC laringotraqueopulmonar: lesión supraglótica derecha que desvía epiglotis. Posteriormente se realizan serología y Mantoux: negativos. Tratamiento: cirugía parcial mediante láser. Alta a los 8 días tras enseñanza de técnica de alimentación por ORL.

Diagnóstico anatomopatológico: tumor miofibroblástico inflamatorio.

**Evolución:** Se realizan fibrobroncoscopias seriadas. Ante la persistencia de lesiones en laringe se decide la realización de hemilaringectomía supraglótica derecha por láser. No recidivas de la lesión. Al año, la paciente está asintomática, solo presenta leve disfonía, con desaparición de las apneas y el estridor.

#### Discusión:

1. El tumor miofibroblástico inflamatorio es infrecuente en la infancia.
2. Su localización es variable, siendo muy raro a nivel laríngeo.
3. Su comportamiento es muy variable, en general benigno. Excepcionalmente puede malignizarse.
4. La cirugía es el tratamiento de elección.
5. Su seguimiento clínico y endoscópico es importante por la posibilidad de recidiva.

### **Deterioro de la función renal asociado a hipotiroidismo**

**Autor(es):** P. Díaz-Villalon Moreno, B. Jiménez Crespo, C. Jiménez De Los Santos, N.R. Rivera Sanchez

**Centros:** Hospital Juan Ramón Jiménez

La relación funcional "tiroides-riñón" está descrita desde mediados del siglo XX y ha sido objeto de diversos planteamientos fisiopatológicos.

Presentamos el caso de dos pacientes recientes con llamativa corrección de la función renal tras la corrección del hipotiroidismo diagnosticado.

En el primer caso se trata de una paciente mujer de 13 años de edad derivada al Hospital desde su Centro de Salud con sospecha de Insuficiencia Renal Crónica. Consulta por cansancio de 2 años de evolución y aumento de peso. Su pediatra aprecia además de elevación de transaminasas y de colesterol LDL, aumento de la creatinina con empeoramiento del FG por lo que ante la sospecha de IRC la deriva a Urgencias para ingreso y estudio. Tras detectar en analítica unos valores de TSH > 100 mU/mL se inicia tratamiento con levotiroxina con normalización del perfil renal, hepático y lipídico en menos de un mes.

En el segundo caso se trata de una paciente mujer

de 14 años de edad en seguimiento en Consultas Externas de Endocrinología Infantil por tiroiditis auto inmune en tratamiento con levotiroxina con controles analíticos y en consulta cada 4-6 meses. Antecedentes familiares de nefropatía a edades tempranas. En última visita de control se objetiva empeoramiento de la función renal, junto a ligero aumento de la TSH. Se intensifica tratamiento tiroideo y se deriva a Nefrología para estudio, resultando normal. Tras rehistoriar a la paciente, ésta refiere mala adherencia terapéutica, intensificando la toma de medicación los días previos a extracción analítica de control, motivo por el que no quedaba reflejado en los resultados. Tras adquirir compromiso de adherencia terapéutica, corrige a función renal en un plazo menor a seis meses.

El deterioro de la FR secundario a hipotiroidismo implica mecanismos heterogéneos con dominancia de las alteraciones hemodinámicas: efecto inotrópico negativo sobre el corazón, reducción del volumen intravascular circulante y aumento de resistencias periféricas con vasoconstricción renal. En nuestra opinión, el estudio de la función tiroidea en el proceso diagnóstico de la insuficiencia renal de causa no confirmada es, al menos, recomendable, considerando el hipotiroidismo subclínico o manifiesto entre las posibles causas de deterioro de la función renal.

### **Hipoaldosteronismo Congénito: A propósito de un caso**

**Autor(es):** A. Cabrera Del Moral, S. Torrejon Almeida

**Centros:** Hospital Regional Universitario Carlos Haya

**Introducción:** El hipoaldosteronismo primario congénito por déficit de aldosterona sintasa es una enfermedad genética, de transmisión autosómica recesiva por una mutación en el gen CYP11B2. Existen escasos casos descritos en la literatura.

**Caso clínico:** Neonata de 21 días de vida que consultó por fallo de medro y rechazo de las tomas desde la segunda semana de vida. A la exploración, se observan signos de deshidratación y desnutrición severa. En la analítica sanguínea se objetiva hiponatremia (123 mEq/l) con hiperpotasemia (7.4 mEq/l) y acidosis metabólica. Se inició de manera urgente tratamiento sustitutivo con Hidrocortisona y Fludrocortisona y corrección hidroelectrolítica al no poder descartarse una Insuficiencia Suprarrenal Global.

Los resultados de laboratorio mostraron un hipoaldosteronismo (Aldosterona < 1.8 ng/dl) hiperreninémico (ARP > 26 ng/ml/h) con cifras de cortisol normales (9.27 mcg/dl) por lo que se concluyó que se trata de un hipoaldosteronismo congénito por déficit enzimático.

Además, los valores de 18-OH- Corticosterona (137,1 ng/mL) y el cociente 18-OH- corticosterona /aldosterona

(0.08) nos hicieron sospechar un déficit de aldosterona sintasa tipo I, como así fue posteriormente confirmado con el estudio genético. Se evidenció la presencia de la mutación c186G>A(p.Trp56Stop) en homocigosis en el gen CYP11B2, que ya estaba descrita previamente para esta enfermedad, habiéndose comprobado una adecuada correlación genotipo-fenotipo.

La paciente mantuvo tratamiento con fludrocortisona y suplementos de sal que permitieron mantenimiento del equilibrio hidroelectrolítico, así como la recuperación de su carril de crecimiento de peso y talla.

**Conclusión:** El hipoaldosteronismo primario congénito es una enfermedad rara, de la que apenas hay publicados alrededor de 60 casos en la literatura. La detección de la mutación genética responsable, y la comprobación de una adecuada relación genotipo-fenotipo, descrita en casos anteriores, nos permite instaurar el tratamiento adecuado y adelantarnos al curso evolutivo de la enfermedad. Los casos publicados muestran un aumento de la sensibilización a la aldosterona con el paso del tiempo, lo que permite la disminución y posible retirada de tratamiento a partir de los 5 años de edad en la mayoría de los casos.

### ***Nuevos diuréticos en el síndrome cardiorenal pediátrico. ¿Qué hacemos cuando los diuréticos convencionales han fracasado?***

**Autor(es):** M. Tejero Hernandez, E. Garcia Martinez, M. Arroyo Marin, E. Gomez Guzman, M. Anton Gamero, J.L. Perez Navero

**Centros:** HMI Reina Sofia

**Introducción:** El síndrome cardiorenal se define como la asociación de insuficiencia renal y cardíaca de forma aguda o crónica. En esta situación el tratamiento de los síntomas congestivos de la insuficiencia cardíaca está limitado por el fallo renal. Se establece una resistencia a los diuréticos convencionales que hace difícil el manejo de estos niños. El tolvaptán, antagonista selectivo de la vasopresina, actúa aumentando la eliminación de agua por la orina, disminuyendo la osmolaridad urinaria y favoreciendo el aumento de la concentración de sodio en sangre. Su efecto acuareético no se afecta por situaciones de hipoalbuminemia o proteinuria y no altera la hemodinámica renal o la activación neurohormonal, por lo que podría ser una buena opción en pacientes síndrome cardiorenal. Ha sido empleado con éxito en adultos con esta patología aunque la experiencia en niños es muy limitada con escasos trabajos publicados al respecto.

**Caso clínico:** Presentamos el caso de una paciente de 5 años con trasplante cardíaco a los 3 años por miocardiopatía restrictiva, en situación de rechazo crónico del injerto, insuficiencia renal y en lista para retrasplante. Ingreso hospitalario de 5 meses de evolución por descompensación cardíaca con muchos síntomas congestivos y episodios de edema agudo de pulmón que responden parcialmente a tratamiento inotrópico intermitente (levosimendan, dopamina, adrenalina) y diuréticos a altas dosis (furosemida intravenosa, hidroclorotiazida y espironolactona). Ocasionalmente había precisado además ventilación no invasiva, eufilina iv e incluso hemodiafiltración en UCIP para estabilizarla. Ante la imposibilidad de suspender la perfusión de furosemida por oliguria, nueva descompensación cardíaca y empeoramiento de la función renal se decide iniciar tratamiento con tolvaptan a dosis mínima de 0,125 mg/kg/día.

La respuesta fue inmediata, doblando el volumen urinario, permitiendo retirar la perfusión de furosemida y bajar dosis de otros diuréticos. También mejoró la función renal normalizándose niveles de urea y creatinina, sin presentar ningún efecto secundario. Al cuarto día pudo ser dada de alta con seguimiento ambulatorio, hasta el retrasplante. Aportamos las curvas de urea, creatinina sodio y volumen urinario.

**Comentarios:** Tolvaptán podría considerarse una opción de tratamiento en niños con resistencia a los diuréticos convencionales e insuficiencia cardíaca, especialmente cuando presenta insuficiencia renal.

### ***Poliangeítis Microscópica en la Infancia: A propósito de un caso***

**Autor(es):** C. Antúnez Fernández, A. Cabrera Del Moral

**Centros:** Hospital Regional Universitario Carlos Haya

**Introducción:** La poliangeítis microscópica es una entidad infrecuente en la edad pediátrica, por lo que se dispone de escasos estudios al respecto. Se trata de una vasculitis sistémica, inflamatoria y necrotizante que afecta a vasos de pequeño calibre. Produce una afectación clínica multiorgánica con especial importancia a nivel renal. Presentamos el caso de una paciente de reciente diagnóstico.

**Caso clínico:** Niña de 10 años que presenta astenia, hiporexia, enuresis nocturna y pérdida de peso de 2 meses de evolución. A la exploración destaca palidez cutáneo-mucosa con presencia de soplo sistólico y cifras elevadas de tensión arterial.

Se realizan pruebas de laboratorio donde se objetiva anemia ferropénica grave e insuficiencia renal aguda con datos de daño renal intrínseco, con presencia de microhematuria y proteinuria, destacando títulos elevados de pANCA.

Ante este hallazgo se decide realización de biopsia renal con diagnóstico de glomerulonefritis asociada a AN-CAS pauciimmune. Se instaura tratamiento de inducción con bolos de glucocorticoides junto con ciclofosfamida intravenosos presentando la paciente mejoría parcial con estabilización de la función renal con persistencia de alteraciones leves en el sedimento urinario.

**Conclusión:** La poliangeítis microscópica es una patología poco frecuente en pediatría. Su diagnóstico es complejo y requiere de una alta sospecha clínica junto con el apoyo de los datos de laboratorio con títulos elevados de p-ANCA. La confirmación diagnóstica se realiza mediante biopsia. Respecto al tratamiento, se basa en terapias de inducción a la remisión seguidas de tratamiento de mantenimiento. Es importante determinar marcadores de actividad de la enfermedad para así identificar casos refractarios al tratamiento, brotes o daño crónico, lo cual es un proceso complejo y que requiere un abordaje por un profesional experto.

## **Importancia de la detección de trastornos hematológicos para el diagnóstico diferencial en pacientes con Albinismo Parcial**

**Autor(es):** M. Comino Martínez, J.S. Vílchez Pérez, I. Pe-láez Pleguezuelos, J. De La Cruz Moreno, A.I. González Espín

**Centros:** Hospital Materno Infantil de Jaén

**Introducción:** El albinismo puede ser completo o parcial, aislado o asociado a síndromes con herencia autosómica recesiva (Chediak Higashi (CHS), Griscelli (GS), Hermansky-Pudlak (HPS) y deficiencia de MAP3IP, entre otros). Los genes afectos se encargan de la génesis y función lisosomal de diferentes células, incluidas hematopoyéticas. Es útil el estudio de las líneas hematopoyéticas, cuantitativa como cualitativamente (valores absolutos celulares, citotoxicidad de las células T y Natural Killer (NK), hemostasia primaria) para el correcto diagnóstico diferencial entre ellos.

**Objetivo:** Presentar el caso clínico de lactante con albinismo óculo-cutáneo parcial (AOCP) y procesos infecciosos recurrentes con diagnóstico definitivo orientado por estudio hematológico y genético.

**Metodología:** Revisión de historia digitalizada.

**Observación clínica:** Lactante de 11 meses, magrebí, ingresada por bronquiolitis aguda y sobreinfección bacteriana con evolución tórpida, en la que se detecta neutropenia severa. Padres consanguíneos, dos hermanos sanos. Absceso vulvar a los 6 meses de vida. Nistagmo y piel y pelo claros para etnia. Talla y desarrollo normales. Ante clínica, fenotipo y alteración hematológica se inicia estudio sindrómico. Citomorfología periférica: neutropenia con granulación grosera, dudosamente azurófila. AMO: mielocitos gigantes con hipogranulación. Subpoblaciones linfocitarias: disminución células NK. Hemostasia primaria y coagulación: normal. Dada la disminución cuantitativa de citotoxicidad y los hallazgos del frotis sanguíneo se orienta como síndrome de Chediak-Higashi, se le solicita secuenciación gen CHS/ LYST1 siendo negativa. La cronicidad de la neutropenia y la normalidad en hemostasia primaria lleva a solicitar ampliación del panel genético para síndromes con AOCP, detectándose mutación en homocigosis AP3B1, atribuible al Sd.Hermansky-Pudlak tipo 2. Inicia tratamiento con filgrastim subcutáneo diario con buena respuesta. No ha presentado nuevas infecciones graves.

### **Comentarios:**

- El fenotipo de albinismo parcial no es suficiente para el diagnóstico sindrómico, precisando confirmación genética por su implicación terapéutica y pronóstica.

- La presencia de citopenias, alteraciones en la citotoxicidad o en la hemostasia primaria orientarán hacia el tipo de síndrome asociado.

- No existe consenso sobre la terapia en pacientes con HPS. Es esperable que la antibioterapia empírica profiláctica y filgrastim subcutáneo eviten adquisición de procesos infecciosos graves.

- El estudio funcional de citotoxicidad, disponible en pocos hospitales, puede ayudar al diagnóstico y tratamiento.

## **Recién nacida con rasgos dismórficos diagnosticada finalmente de delección 1p36.11-p35.2 mediante Array-CGH**

**Autor(es):** A. Cano Rodríguez, C. Teruel Gómez, A. Ruiz López, R. Moreno Sepúlveda, E. Aguilera Rodríguez, E. Narbona López

**Centros:** Complejo Hospitalario Universitario de Granada

**Introducción:** Ante el hallazgo de rasgos dismórficos en un recién nacido, es importante descartar la existencia de ciertas enfermedades congénitas, como son, cromosomopatías, otras alteraciones genéticas, infecciones...

Dentro de las enfermedades congénitas, las delecciones o duplicaciones de diferentes genes son causantes de un gran número de casos cuyo diagnóstico pasaba desapercibido hasta la aparición de test de Array.

Presentamos el caso de una delección en el cromosoma 1 diagnosticada a los pocos días de vida.

**Caso clínico:** Recién nacida que ingresa en cuidados medios ante episodio de atragantamiento tras la toma a las pocas horas de vida. En el momento del ingreso, a la exploración, se aprecian varios rasgos dismórficos: cráneo con morfología triangular, plagiocefalia con aplanamiento de occipucio derecho y adelantamiento de hueso frontal izquierdo, facies tosca, escasa apertura de hendiduras parpebrales, cuello redundante, dedos afilados, mamilas separadas y de implantación baja y poco desarrolladas, telangiectasias, y genitales con hipoplasia de labios menores. En estudio cardiológico se encuentra foramen oval permeable, ductus arterioso permeable e insuficiencia mitral.

Dada la sospecha de alguna alteración genética o infección connatal, a las 24 horas de vida se solicitan serologías TORCH, ecografía transfontanelar, cariotipo y test de Array. En la ecografía transfontanelar se aprecian varias lesiones quísticas y ventrículos prominentes, por lo que se realiza RM donde se aprecian imágenes compatibles con microcefalia, asimetría craneofacial, retardo de la mielinización y disminución de surcos cerebrales. Finalmente se recibe array, en el que se detecta una delección de 4.86 Megabases en la región cromosómica 1p36.11-p35.2.

**Conclusiones:** El test de array es una herramienta fundamental hoy día para el diagnóstico de enfermedades genéticas que antes podían pasar desapercibidas. En el caso de nuestra paciente, con pocos días de vida y dados los rasgos dismórficos que hicieron sospechar una alteración genética desde el nacimiento, consiguió establecer un diagnóstico certero precoz, que nos será importante a la hora de realizar un seguimiento y dar un pronóstico. La delección encontrada se encuentra asociada con dismorfias faciales, retraso mental, sordera, talla baja, retraso del desarrollo global, alteraciones cardiacas... concidiendo perfectamente con el perfil de nuestra paciente.

### ***Necrosis grasa del recién nacido: A propósito de un caso***

**Autor(es):** A. Román Fernández, M.Á. Luque Álvarez, M.J. Carbonero Celis, M. Navarro Merino

**Centros:** Hospital Universitario Virgen de la Macarena

**Introducción:** la necrosis grasa subcutánea del recién nacido es una paniculitis lobulillar autolimitada. Se presenta en las dos primeras semanas de vida en neonatos a término y posttérmino como lesiones nodulares induradas únicas o múltiples de coloración eritematosa o violácea. Su patogenia es desconocida, pero se postula que condiciones locales o sistémicas pueden inducir hipoxemia subcutánea y necrosis de adipocito. Puede ser secundaria a situaciones de estrés en el periodo neonatal como traumatismos obstétricos, asfisia intrauterina e hipotermia.

**Caso:** recién nacido varón de 13 días derivado a urgencias por aparición de lesiones dérmicas en hombros y espalda de 3 horas de evolución, sin otra sintomatología. Como antecedentes personales: Embarazo controlado.

Parto vaginal de 40 semanas. Líquido meconial. Apgar de 7-10-10. Precisa reanimación con presión positiva en paritorio durante un minuto. Sin antecedentes familiares de interés. Exploración física: buen estado general, afebril, constantes normales para su edad. Activo y reactivo, llanto enérgico y succión adecuada. Presenta nódulos eritematovioláceos, de consistencia dura en línea media de la espalda, y tercio superior de ambos brazos.

Diagnóstico de sospecha de necrosis grasa del recién nacido. Pruebas complementarias: hemograma, tiempos de coagulación, bioquímica, perfil lipídico y PCR. Todo normal salvo calcio en el límite superior de la normalidad (11,2 mg/dl). Dado de alta con controles clínicos y analíticos por parte de Dermatología y Pediatría, presentando una evolución favorable, con resolución de las lesiones a las 2 semanas. Asintomático en la actualidad.

**Discusión:** esta entidad suele tener un curso benigno, pero puede asociar complicaciones como trombocitopenia, hipoglucemia, hipertrigliceridemia e hipercalcemia. La hipercalcemia es una complicación rara que se acompaña de inapetencia, hipotonía, vómitos, irritabilidad y fallo ponderal. Debemos realizar un seguimiento con calcemias durante seis meses, ya que ésta puede aparecer desde el primer al sexto mes del inicio del cuadro. Resaltar la importancia de conocer la entidad para evitar alarmas innecesarias a la familia. Otros diagnósticos que se deben considerar en un neonato con alteraciones del tejido subcutáneo son: esclerodema neonatorum, infección por citomegalovirus, linfedema congénito, fibromatosis y hemangioma.

### ***¿Son eficaces las estrategias vacunales actuales de tos ferina en el embarazo?***

**Autor(es):** I. Pastor Galán, M.J. Muñoz Vilches, P.J. Terol Barrero

**Centros:** Hospital Universitario Virgen Macarena

**Introducción:** El periodo de mayor mortalidad por tos ferina son los primeros 6 meses de vida. Una de las estrategias actuales de prevención es la vacunación de la embarazada en el tercer trimestre ("estrategia nido"), sin embargo, la vacuna de tos ferina acelular tiene una efectividad limitada.

Presentamos un caso clínico de tos ferina en un lactante

con correcta pauta vacunal tanto en la madre como en el paciente para su edad.

**Caso clínico:** Paciente de 5 meses, que acude por cuadro compatible con síndrome pertusoides (tos de 3 semanas de evolución, con empeoramiento en las últimas 48 horas con rubefacción facial, gallo inspiratorio e hipotonía posterior, ocasionalmente emetizante). La madre fue vacunada de tos ferina en el tercer trimestre del embarazo (dTPa) y el lactante recibió dos dosis de vacuna (DTPa). Se ingresa en aislamiento de gotas a la espera de resultado de PCR a B.pertussis en aspirado nasofaríngeo que se resulta positivo. Analítica con leve linfomonocitosis (Linfocitos: 4.560; Monocitos: 1.470. PCR 0,0 mg/dl. Resto normal.). Evolución clínica favorable, citándose para estudio inmunológico donde se objetivaron niveles muy disminuidos de proteína MBL (Manose-Binding-Lectine), siendo normal el resto del estudio, y respuesta serológica a B.pertussis positiva.

**Comentario:** A pesar de la baja efectividad de la vacunación por tos ferina, no consideramos nuestro caso un fallo vacunal. Hubiera sido interesante poder realizar serología a la madre, lo cual no fue posible. Las últimas publicaciones recomiendan adelantar la vacunación en la embarazada a la semana 27-31 de edad gestacional, con el fin de presentar mayor tasa de anticuerpos en el momento del parto. Consideramos el déficit de MBL como hallazgo incidental.

### ***Trombopenia Neonatal, eccemas e infecciones recurrentes ¿De qué síndrome hablamos?***

#### ***Wiskott Aldrich: A propósito de un caso***

**Autor(es):** M.B. Maldonado Martín, M.I. Mañas Uxó, F.Á. Lendínez Molinos, M.Á. Vázquez López, M.D. Calvo Bonachera, M. Leyva Carmona, A. Bonillo Perales

**Centros:** Hospital Torrecárdenas

**Introducción:** El síndrome de Wiskott Aldrich es una inmunodeficiencia primaria caracterizada por trombocitopenia, eccema, infecciones y alta susceptibilidad al desarrollo de neoplasias y manifestaciones autoinmunes. Su transmisión es recesiva ligada al cromosoma X. El diagnóstico está basado en la historia familiar, exploración física y pruebas de laboratorio que revelan una trombopenia grave con tamaño reducido de plaquetas y número normal de megacariocitos. El estudio genético confirma el diagnóstico.

**Descripción del caso:** Neonato de 5 días ingresa por trombopenia, detectada ante hematoma en ingle. Se descarta origen infeccioso, autoinmune y aloinmune y es seguido posteriormente por trombopenia persistente entre 40.000-60.000 plaquetas con volumen plaquetario normal y normalidad de serie roja y blanca.

**Antecedentes obstétricos:** gestación controlada de 36 semanas y 3 días, peso 3090 gramos. Cesárea por nalgas. Madre con Síndrome antifosfolípido, lupus incompleto y enfermedad de Crohn. Serologías maternas negativas, salvo rubeola inmune.

**Otros antecedentes personales:** brotes de eccemas generalizados desde el nacimiento, catalogados como dermatitis atópica por Dermatología. Ingresos en varias ocasiones por infecciones gastrointestinales, infección del tracto urinario e infecciones respiratorias, en una ocasión por bronquiolitis grave complicada con hemorragia pulmonar.

A los 6 meses de vida, ante persistencia de la trombopenia sin filiar, se realiza aspirado y biopsia de médula ósea que



muestra megacariocitos en todos los estadios madurativos, descartándose causa central de la trombopenia.

Ante la sospecha diagnóstica de WAS se solicita estudio genético, siendo diagnóstico al mostrar delección completa del gen WAS.

En la actualidad recibe tratamiento con gammaglobulina iv, reduciéndose el número de infecciones. Sigue controles hematológicos, sin presentar trombopenias graves.

**Conclusiones:** En el diagnóstico diferencial de trombopenia en el periodo neonatal hay que incluir el WAS. Es característico el tamaño reducido de plaquetas pero en nuestro caso mantiene un tamaño normal. El único tratamiento curativo es el trasplante de células madres hematopoyéticas, con una supervivencia del 80%. La terapia de reemplazo de inmunoglobulina, los antibióticos orales profilácticos, y la transfusión de plaquetas si precisa es el tratamiento antes del trasplante. Ante un caso es importante dar consejo genético a los padres y conocer la posibilidad de un diagnóstico prenatal en fetos varones.

### ***Anemia Blackfan-Diamond por mutación RPS29. Una variante de reciente diagnóstico***

**Autor(es):** M. Comino Martínez, I. Peláez Pleguezuelos, A.I. González Espín, J. De La Cruz Moreno, J.S. Vilchez Pérez

**Centros:** HOSPITAL MATERNO INFANTIL DE JAEN

**Introducción:** La ABD es anemia congénita arregenerativa por anomalía precursores eritroblásticos con resto de series normales. Presenta una herencia A.D con penetrancia variable. Están identificados mutaciones causantes en 50% pacientes en genes que codifican proteínas ribosómicas. El 90% debutan antes del año de vida con clínica palidez y disnea. La mitad asocian talla baja y malformaciones craneofaciales, urogenitales y miembro superiores así como predisposición a tumores. El tratamiento consiste en transfusiones, corticoides y TPH en casos resistentes.

**Objetivo:** Presentar un caso de anemia congénita de diagnosticada tras el año de vida

**Metodología:** Revisión historia clínica Digitalizada en Diraya.

**Caso clínico:** Niña de 21 meses derivada para estudio de anemia severa (Hemoglobina 4,6 gr/dl) tras signos de palidez. Antecedentes personales CIR y rasgos dismórficos con cariotipo normal. Exploración física presenta palidez, con esplenomegalia de 2 cm, destaca talla baja, cuello corto y ancho, microretrognatia e implantación baja de los pulgares. Se realiza estudio de anemias presentado una anemia normocítica sin datos de hemólisis, reticulocitos 1%. AMO: eritroblastopenia severa, resto de series normales. Test de fragilidad negativo. Ante estos resultados y fenotipo se solicita genética RPS19 negativa. Inicialmente dosis alta de corticoide que permite descenso hasta dosis de 2,5 mg al día sin necesidad de nuevas transfusiones. Posteriormente se realiza panel proporcionado por Grupo Español de Fallo Medular congénito detectándose una variante en heterocigosis con gen RPS29, mutación recientemente descrita.

Comentarios:

- Nuestro paciente presenta una forma "no clásica" debido a la elevada edad al diagnóstico, ya que según la bibliografía disponible estos casos no superan el 10%.

- La mutación en gen RPS29 ha sido identificada recientemente (Mirabello, 2014), en nuestro caso la variante c.162+3A >C no estaba descrita previamente y se desconoce su implicación en esta patología.

- La detección de la mutación permite ampliar el estudio a otros familiares así como hacer consejo genético a los padres y a nuestra paciente y beneficiarse de posibles futuras terapias génicas

- La respuesta a dosis bajas de corticoides como nuestro caso, está asociado a un mejor pronóstico aunque es importante continuar con un seguimiento debido a mayor riesgo de tumores en estos pacientes.

### ***¿Son sepsis todas las neutropenias neonatales?***

**Autor(es):** M.C. Vicho Gonzalez, V.P. Silvero Enriquez, T. Fernández Martínez, L. Ramiro Mateos, R. Espejo Moreno, B. Rodriguez Jimenez, F. Cabezas Segurado, J.M. Vagace Valero

**Centros:** Complejo Hospitalario Perpetuo Socorro - Materno Infantil de Badajoz

**Introducción:** La neutropenia se define como recuento de neutrófilos inferior a 1500/mm<sup>3</sup>, estimándose una incidencia entre un 6-17% de los ingresados en cuidados intensivos.

La neutropenia neonatal aloimmune se debe a la producción de anticuerpos maternos contra antígenos de neutrófilos fetales, dirigidos a epitopos que se encuentran en el receptor Fc $\gamma$ III.

Al ser IgG cruzan la barrera placentaria y destruyen los neutrófilos neonatales.

La sensibilización materna se produce en cualquier momento durante la gestación y puede presentarse en el primer embarazo.

**Caso clínico:** Neonato a término varón hijo de madre con neutropenia no filiada en seguimiento por hematología, secundario a secundigesta, con una hija anterior sana. Parto por cesárea por sospecha de pérdida de bienestar fetal que precisa ingreso en la unidad de neonatología por sufrimiento perinatal e hipotonía marcada desde el nacimiento.

Durante las primeras 24 horas de su estancia hospitalaria persiste escasa respuesta a estímulos con tolerancia oral inadecuada solicitándose hemograma destacando, 3.500/m<sup>3</sup> leucocitos con 400 neutrófilos, serie roja y plaquetas normales; PCR de 36 mg/l. Por la sospecha de sepsis se inicia antibioterapia empírica con Ampicilina y Gentamicina.

Ante la persistencia de la neutropenia a pesar del tratamiento antibiótico, los antecedentes maternos descritos y la ausencia de aislamiento de germen en los cultivos se realiza test de anticuerpos antigranulocitos directo al recién nacido, mediante citometría de flujo, detectándose IgG en la superficie de los granulocitos, y test indirecto a la madre siendo también positivo.

Aumento progresivo de las cifras de neutrófilos en controles analíticos sucesivos sin tratamiento.

**Discusión:** La neutropenia neonatal aloimmune puede presentar intensa neutropenia al nacimiento y durante las primeras semanas de vida.

Clínicamente pueden aparecer sepsis, infecciones cutáneas, respiratorias y urinarias.

Lo más frecuente es que el neonato este asintomático, siendo un hallazgo casual en controles analíticos, interpretándose inicialmente como una sepsis.

El diagnóstico se realiza por la detección de anticuerpos antigranulocitos identificados en el suero materno o en el propio del paciente.

En raras ocasiones precisan tratamiento con GCSF o gammaglobulina intravenosa.

El pronóstico es bueno, con normalización de las cifras de neutrófilos antes de los dos años de vida.

### **Hemorragia digestiva en el recién nacido a término ¿Es siempre una patología gastrointestinal?**

**Autor(es):** M.C. Vicho González, T. Fernandez Martinez, V.P. Silvero Enriquez, M. Segura Gonzalez, M.V. Ledesma Albarrañ, M. Fuentes Guerrero, L. Ramiro Mateos, M.C. Ortiz Barquero

**Centros:** Complejo Hospitalario Perpetuo Socorro- Materno Infantil de Badajoz

**Introducción:** Alrededor de un 1% de los recién nacidos presentan hemorragias, pero sólo la mitad de éstas son de importancia clínica. Su frecuencia es más elevada en las unidades de cuidados intensivos neonatales donde pueden alcanzar prevalencias del 10-20%.

**Caso clínico:** Recién nacido de 39 semanas, producto de una primera gestación, embarazo sin incidencias, madre sana con grupo sanguíneo A Rh positivo. Alimentado con lactancia materna exclusiva.

Es derivado de un hospital comarcal a las 24 horas de vida por deposiciones sanguinolentas y restos de sangre digerida al paso de la sonda nasogástrica.

En su hospital de origen se le realiza hemograma, bioquímica y PCR siendo normales. Radiografía de abdomen: impresiona de edema de asa. Ante la sospecha de enterocolitis necrotizante se deja a dieta absoluta, inician antibioticoterapia con Ampicilina, Gentamicina y es derivado a nuestro hospital.

A su llegada a nuestro hospital destaca en la exploración aspecto pletórico, abdomen normal y resto sin hallazgos. Se extrae Hemograma, bioquímica y PCR siendo normales y una coagulación que destaca rTP:65,3%, TP:14,4 seg, INR:1,224, aPTT:47,6seg, rPTT:1,5, fibrinógeno normal. Radiografía de abdomen normal. Valorado por cirugía pediátrica que añaden Metronidazol y Pantoprazol al tratamiento en espera de evolución.

Ante la sospecha de enfermedad hemorrágica del recién nacido precoz pautamos vitamina K intravenosa cada 24 horas administrada en tres días consecutivo que se suspendió ante desaparición de la hemorragia gastro-intestinal. Inicio de alimentación enteral a los 4º días de vida sin recurrencia de la clínica. Hemocultivo y coprocultivo negativos tras los cuales se suspendió antibioticoterapia y Pantoprazol.

Asintomático y normalización de coagulación desde el 3º día de vida con lactancia mixta

**Discusión:** La enfermedad hemorrágica del recién nacido es una coagulopatía adquirida secundaria a una deficiencia en los factores de coagulación dependientes de la vitamina K

La incidencia de esta entidad en España es muy baja tras la instauración de su profilaxis con vitamina K en las primeras horas de vida.

Muy importante la alta sospecha clínica y la anamnesis materna para descartar factores asociados.

El tratamiento precoz de esta entidad evita complicaciones que pueden ser fatales como los sangrados intracraneales.

### **Percepción y hábitos de salud de las familias andaluzas sobre nutrición infantil**

**Autor(es):** C. Coronel Rodriguez<sup>(1)</sup>, E. Gonzalez Zorzano<sup>(2)</sup>, M. Escolar (2), A. Garre (2), G. Artica (2), A. Hernandez Hernandez<sup>(3)</sup>, M.C. Guisado Rasco<sup>(1)</sup>

**Centros:** (1)CS Amante Laffón, (2)Laboratorio Cinfa, (3)CS Tarcoante

**Objetivos:** Se pretende determinar los hábitos nutricionales de los escolares andaluces y la percepción que tienen los padres sobre estos hábitos y donde buscan consejos e información al respecto.

**Material y métodos:** Encuesta epidemiológica realizada en febrero de 2016. Muestra: 500 progenitores con hijos entre 6 y 12 años de edad. Cuestionario On-line, adaptado del estudio Aladino incluido en el V Estudio CinfaSalud, avalado por la Sociedad Española de Pediatría Extrahospitalaria y Atención Primaria (SEPEAP). Análisis de resultados de frecuencias y porcentajes con un error muestral del  $\pm 1,8\%$  y un intervalo de confianza del 95%.

**Resultados:** El 82% de los escolares andaluces ve la tele o manipula una pantalla cuando está a la mesa, el porcentaje más alto de todas las comunidades, además éstos sufren de mayor sobrepeso u obesidad que los que no lo tienen. El 42,1% de los padres y madres de esta comunidad que consideran que el peso de su hijo está por encima o por debajo de lo normal no toman ninguna medida para solucionarlo.

Andalucía es la región española donde más a menudo los menores ingieren comida rápida, pues el 88% la toma una vez al mes, a pesar de su escasa calidad nutricional tres de cada cuatro niños y el 77,6% toman chucherías alguna vez a la semana.

Por otra parte, los niños y niñas de esta comunidad son los que toman más pan o tostadas para desayunar (49,6%), y los que menos galletas (35,8%), cereales (31,4%) y repostería casera (6,4%) consumen. El 10,2% toma fruta y el 12,2% bebe zumo natural en el desayuno

Respecto a los tipos de alimentos que ingieren los escolares andaluces, el 45,6% consume carne entre 4 y 7 ocasiones a la semana y sólo el 15,8% toma pescado más de tres veces a la semana.

**Conclusiones:** Los hábitos nutricionales de los escolares andaluces se alejan cada vez más de la dieta mediterránea y de los alimentos que la componen. Se hacen necesarias más estrategias para mejorar la educación alimentaria en la población infantil así como el grado de concienciación en este tema por parte de los padres.

### **Cociente cintura talla y ferropenia en niños obesos**

**Autor(es):** J.A. Guío Bácares, I.P. Fernández Viseras, M. Macías Mojón, D. Gómez-Pastrana, M.A. Santos Mata, F.J. Macías López

**Centros:** Servicio Pediatría. Hospital SAS Jerez.

**Introducción y Objetivo.-** La obesidad y la deficiencia de hierro son dos de los trastornos nutricionales más frecuentes en nuestro medio y desde la descripción de la Hepcidina comprendemos mejor el mecanismo de la deficiencia de hierro en la Obesidad. El objetivo de la presente comunicación es correlacionar el grado de deficiencia de hierro con el grado de obesidad central medido por el CCT.

**Material y Métodos.-** Se realizó un estudio observacional,

analítico y transversal de recogida de datos retrospectiva, en niños obesos del Área de Gestión Sanitaria Norte de Cádiz. Se incluyeron en el estudio un total de 74 niños de edades comprendidas entre 6 y 14 años, diagnosticados de obesidad, en los que su IMC estandarizado para edad y sexo era igual o mayor a 2 DS (z-score del IMC >2). Según el CCT clasificamos la obesidad en sobrepeso abdominal (0,45 a 0,49), obesidad abdominal leve (0,5-0,59), obesidad abdominal moderada (0,6-0,69), obesidad abdominal grave (>0,7). Los participantes se clasificaron según el grado de déficit de hierro en Ferropenia latente, Ferropenia sin Anemia y Anemia Ferropénica). El análisis estadístico de las variables se realizó con el programa SSPSS considerando como asociación significativa una  $p < 0,05$ .

**Resultados.-** Todos los niños tuvieron alterado el metabolismo del hierro. La media del CCT fue similar en los distintos grupos de alteración del metabolismo del hierro (ferropenia latente:  $0,63 \pm 0,06$ , ferropenia sin anemia:  $0,65 \pm 0,05$ , anemia ferropénica:  $0,64 \pm 0,09$ ), ( $p = 0,68$ ). Tampoco existió una correlación significativa del CCT y el valor del hierro ( $r = -0,12$ ;  $p = 0,43$ ), del índice de saturación ( $r = -0,17$ ;  $p = 0,15$ ), de la transferrina ( $r = 0,06$ ;  $p = 0,64$ ) ni de la capacidad de fijación ( $r = 0,18$ ;  $p = 0,13$ ). Sólo encontramos una relación significativa entre la clasificación de obesidad por el CCT y el tipo de alteración del metabolismo del hierro ( $p = 0,028$ ).

**Conclusión.-** Todos los niños con obesidad de nuestro estudio mostraron una alteración del metabolismo del hierro aunque sin relación significativa con el CCT.

### **Obesidad infantil y función tiroidea**

**Autor(es):** J.A. Guío Bácares, D. Gómez-Pastrana, I.P. Fernández Viseras, M.A. Santos Mata, F.J. Macías López, J. Ortiz Tradío

**Centros:** Servicio Pediatría. Hospital SAS Jerez.

**Introducción y Objetivo.-** La Obesidad se asocia a una serie de alteraciones endocrinas y metabólicas, algunas de ellas son secundarias a la obesidad. En este sentido esta descrito como en muchos pacientes obesos, tanto niños, como adolescentes y adultos encontramos niveles elevados de TSH y T3 libre, mientras que los niveles de T4 libre son normales. El objetivo del estudio es analizar las alteraciones de los niveles de TSH y T3 libre en una población de niños y adolescentes obesos y correlacionarlo con los diferentes grados de obesidad, según z-score del IMC (IMCz), del perímetro abdominal (PAz) y del cociente cintura talla (CCT).

**Material y Métodos.-** Se realiza un estudio observacional, analítico y transversal con recogidas de datos retrospectiva, en niños obesos del Área de Gestión Sanitaria Norte de Cádiz. Se incluyeron un total de 145, niños ( $n = 68$ ) y niñas ( $n = 77$ ) con edades comprendidas entre 6 y 14 años de edad diagnosticados de obesidad, con un IMCz >2. Se realizó el análisis estadístico con el programa SPSS versión 17.0 considerando como criterio de asociación significativa  $p < 0,05$ .

**Resultados.-** Un 27,1% de los pacientes tuvieron niveles de TSH elevados y un 44,7% tuvieron elevados los de T3 libre, mientras que la T4 libre fue normal en todos los pacientes. No se encontró una asociación significativa de la TSH con ninguno de los parámetros utilizados para medir el grado de obesidad. Existió una relación inversa significativa entre los valores de T3 y el IMCz ( $r = -0,26$ ;  $p = 0,014$ ), el PAz ( $r = -0,3$ ;  $p = 0,06$ ) y el CCT ( $r = -0,3$ ;  $p = -0,006$ ). Además, la media del valor de T3 libre fue menor cuanto mayor grado de obesidad

clasificado por el CCT ( $p = 0,03$ ). Dicha correlación inversa de la T3 no fue significativa en hombres pero sí en mujeres tanto con el IMCz ( $r = -0,45$ ,  $p = 0,002$ ), como con el PAz ( $r = -0,45$ ,  $p = 0,002$ ) y con el CCT ( $r = -0,32$ ,  $p = 0,034$ ).

**Conclusión.-** En nuestro grupo de pacientes obesos existe una alta frecuencia de alteración de la TSH y de la T3 libre con una asociación significativa e inversa entre los niveles de T3 libre y el grado de obesidad fundamentalmente en mujeres.

### **Eficacia de la terapia con bomba de insulina en niños y adolescentes con Diabetes Mellitus tipo 1**

**Autor(es):** M.D.M. Romero Pérez, J.A. Bermúdez De La Vega, C. Merino Moreno

**Centros:** Hospital Universitario Virgen de la Macarena

**Objetivos:** Analizar las características epidemiológicas de los pacientes tratados con bomba de insulina en nuestra Unidad y evaluar la eficacia de la terapia.

**Material y método:** Estudio observacional, longitudinal prospectivo de los pacientes con DM1 que iniciaron tratamiento con ISCI entre noviembre de 2013 y enero de 2016. Analizamos indicación de la terapia, HbA1c media y parámetros de control metabólico y variabilidad glucémica al inicio, 6 meses y 1 año de tratamiento: HbA1c, glucemia media (GM), desviación estándar (DE), porcentaje de hipoglucemias e hiperglucemias, relación GM/DE, dosis de insulina, número de controles diarios.

**Resultados:** Se instaura tratamiento con bomba de insulina en 26 pacientes (15 niñas y 11 niños), 69% prepúberes, con edad media de  $8,5 \pm 3,5$  años y tiempo de evolución de la enfermedad de  $3,23 \pm 2,12$  años. Todos se incluyeron en un programa de formación intensiva y seguimiento y se les ofreció la posibilidad de consulta de Telemedicina. Las indicaciones del tratamiento fueron hipoglucemias frecuentes, graves y/o inadvertidas (55%), inestabilidad glucémica (30%), mal control metabólico (30%) y fenómeno del alba (10%). La HbA1c media del año previo fue de  $7,25 \pm 0,68\%$ , a los 6 meses  $6,83 \pm 0,47\%$  y al año  $6,80 \pm 0,45\%$ , mejorando significativamente. La relación GM/DS media al inicio fue de 2,09, a los 6 meses 2,25 y al año 2,17, sin diferencias significativas. El porcentaje de hipoglucemias medio al inicio fue de 11,9% y al año de 8,6% ( $p = 0,001$ ) y el de hiperglucemias de 33,4% inicialmente y 31,9% al año, sin diferencias significativas. La dosis media de insulina requerida fue menor con la terapia ISCI (0,95 U/kg/día) que con múltiples dosis (1,14 U/kg/día), con diferencias significativas ( $p = 0,037$ ). El número de controles glucémicos diarios al año del inicio de la terapia (8,82) es significativamente superior al previo (6,8). El 80% de los pacientes hicieron uso de la consulta de Telemedicina, el 100% se mostró satisfecho con la terapia y en todos los casos se mantuvo una vez instaurada.

**Conclusiones:** La terapia ISCI ha demostrado su eficacia en nuestros pacientes, tanto por el descenso de la HbA1c, como por la menor variabilidad glucémica.

### **Dieta cetogénica, nuestra experiencia**

**Autor(es):** S. Torrejon Almeida, M.D.M. Alonso Montejó, J. Blasco Alonso, J. Serrano Nieto, E. Torcuato Rubio, M.C. López Castillo

**Centros:** Hospital Regional Universitario Carlos Haya

**Introducción y objetivos:** La dieta cetogénica (DC) es un



tratamiento no farmacológico de epilepsia refractaria y de determinados trastornos neurometabólicos. Consiste en dieta rica en grasas, pobre en hidratos de carbono y adecuada en proteínas.

Describir características clínico-epidemiológicas de pacientes tratados con DC, efectividad y efectos secundarios.

**Métodos:** Estudio descriptivo retrospectivo de pacientes < 14 años tratados con DC, seguidos por Gastroenterología y Neuropediatría en hospital de tercer nivel de 2011-2016.

**Resultados:** Se analizaron 6 pacientes, 5 con epilepsia refractaria (FIRES, delección 1p36, epilepsia criptogénica, síndrome de West y de Doose respectivamente) y 1 con déficit glut-1. El 80% fueron varones. La edad media actual es de 6 años (3-9.5 años), 60% menores de 4 años. La edad media al diagnóstico fue 1.15 años y de edad al inicio de la DC 5 años (1.5-8 años).

De los pacientes con epilepsia refractaria, 60% presentaba más de 50 crisis diarias previas al inicio de DC. Todos habían recibido de media 4.8 fármacos antiepilépticos (FAE), estando en tratamiento al inicio de DC con media de 2.8 FAE.

Todos inician dieta clásica, 80% tipo 4:1 y 20% restante 3:1. Objetivamos mejoría de crisis (< 50% número diario) en un 20%, empeoramiento en otro tanto por ciento, sin evidenciarse cambios significativos en 60% restante.

La duración media de DC fue 4 meses (2-12 meses), suspendiéndose en 60% por falta de eficacia. Respecto a efectos secundarios, destacar escasa incidencia, observándose en 40% ganancia de peso, siendo motivo de suspensión de DC en un paciente.

El paciente con déficit GLUT-1 fue diagnosticado con 5.4 años, iniciando DC que mantiene desde hace 6 meses, presentando mejoría de síntomas en ausencia de efectos secundarios.

En los dos últimos casos que inician DC se realiza control de beta-hidroxibutírico en sangre, determinándose buena correlación con cuerpos cetónicos en orina.

**Conclusiones:** Dado que la muestra es reducida, las conclusiones presentan un sesgo marcado. En nuestra muestra la eficacia de DC en pacientes con epilepsia refractaria es inferior a lo observado en bibliografía pudiendo influenciarse por retraso en su inicio. No observamos efectos secundarios importantes aunque si aumento de peso en paciente propiciando abandono de dieta.

### ***Trastorno de espectro autista en una consulta de neuropediatría***

**Autor(es):** J.L. Cuevas Cervera, E. García Jiménez, I. Rodríguez Quesada, A. Pérez-Aranda Redondo, D. García Molina, P. Munguira Aguado, J.A. Cózar Olmo

**Centros:** Hospital San Agustín

La detección temprana de los Trastornos del Espectro Autista (TEA) es fundamental para iniciar una intervención específica, personalizada en el niño y su familia, que favorecerá su desarrollo y mejorará la calidad de vida a largo plazo. En los últimos años asistimos a un aumento de diagnóstico de esta entidad, quizá por aumento de prevalencia o por más concienciación profesional.

**Objetivos y métodos:** Analizar las primeras visitas de los niños con diagnóstico actual de TEA en Consulta de Neuropediatría en nuestro hospital comarcal, 4 años. Comparar datos con otras series y hacer propuestas de mejora. Usamos la

base de datos de la consulta y el estudio retrospectivo de la historia clínica digitalizada. Describimos: datos epidemiológicos, edad de la primera consulta, procedencia, motivo de la derivación, antecedentes, sintomatología que presentaban en dicha visita, exámenes solicitados.

**Resultados:** De todos nuestros pacientes de Neuropediatría, un 5% tiene diagnóstico de TEA según DSM-5. Fueron revisadas 51 historias. El 76% eran varones. La edad media de la primera visita fue de 3,7 años; si bien la media baja a 2,92 si separamos los que presentaban fenotipo Asperger (9 casos), que suelen ser remitidos más tarde. El 70% venía remitido de Atención Primaria, siendo los principales motivos de derivación retraso lenguaje (33%), retraso psicomotor (21%) y alteración de conducta (21%). Hasta el 74% ya presentaban síntomas nucleares para diagnóstico de TEA. Otros síntomas detectados, por orden de frecuencia: alteraciones de sueño, hiperkinesia impulsividad, problemas con la alimentación, crisis convulsivas, rasgos dismórficos, agresividad. El 66% ya había sido remitido a Atención Temprana. En los que se inicio estudio de primer nivel, lo más solicitado fue: evaluación auditiva (70%), evaluación analítica (60%).

**Comentarios:** Un diagnóstico más precoz de los TEA requiere la colaboración de todos los profesionales implicados. Además de la sintomatología nuclear se ha de estar atento a otros síntomas orientativos, y escuchar las preocupaciones de los padres. Herramientas específicas como el M-CHAT ayudan a su detección. Un retraso en el diagnóstico definitivo no debe retrasar la intervención (Atención Temprana). Sobre estos planteamientos, se han iniciado medidas de formación y coordinación específica, interdisciplinar, en nuestra área sanitaria.

### ***Trastornos del movimiento (tics) como expresión de patologías más severas: Síndrome de Gilles de la Tourette***

**Autor(es):** E. Villar Quesada, B. Ruiz Garrido, B. Jiménez Jurado, E. Cambrón Carmona, C. Sierra Córcoles, J. De La Cruz Moreno

**Centros:** HOSPITAL MATERNO INFANTIL DE JAEN

**Introducción:** El síndrome de Gilles de la Tourette es un trastorno neurológico caracterizado por múltiples tics motores y vocales.

Afecta al 1-2% de los niños en edad escolar y es el trastorno de movimiento más frecuente en edad pediátrica. Los tics son movimientos intermitentes, repetitivos, rápidos y estereotipados, precedidos de una sensación premonitoria que impulsa al realizar el movimiento, se suprimen a voluntad y pueden persistir durante todas las fases del sueño.

Frecuentemente se asocian a trastornos neuropsiquiátricos como los trastornos por déficit de atención/hiperactividad y los trastornos obsesivo-compulsivos.

**Objetivo:** Valorar la dificultad del diagnóstico diferencial de los trastornos del movimiento no epilépticos en la edad pediátrica.

**Casos clínicos:** Planteamos 3 casos clínicos los cuales cumplen los criterios diagnósticos de Síndrome de Gilles de la Tourette.

Destacando como motivo de consulta tics motores complejos sobre todo implicando hombros y miembros superiores. Uno de los casos presentaba tics fonatorios y linguales con heridas secundarias. En todos los casos presentaban antecedentes de tics faciales simples. Las edades están compren-



didas entre 6-12 años, predominando los varones 2:1. Las pruebas complementarias, tanto de imagen como de neurofisiología fueron normales. Uno de nuestros casos presentaba de base déficit cognitivo con epilepsia el cual precisó la realización de arrays con resultado normal. En 2 de nuestros casos se asocia a trastorno de déficit de atención con hiperactividad. Dos de los casos precisaron tratamiento farmacológico manteniéndose en la actualidad para conseguir el control de los tics.

Añadir al tratamiento técnicas cognitivo-conductuales con autorregistro de los tics, descripción y detección de los tics, identificación de las sensaciones asociadas con los tics, relajación, ensayo del control de los tics, apoyo social...etc. mejoran el pronóstico. Todos los casos se mantienen en seguimiento en Neuropediatría.

**Conclusiones:** Dada su elevada prevalencia los tics deberán sospecharse en todo niño que entre los 5-10 años inicie movimientos involuntarios como único síntoma. Tomado un tic como fenómeno aislado puede confundirse con un movimiento coreico, distónico o mioclónico, de ahí la necesidad de pruebas complementarias para llegar al diagnóstico.

### ***Tuberculosis endobronquial: Revisión de nuestra caustica durante seis años***

**Autor(es):** B. Mendoza, A. Marin, A. Andrés, G. Pérez, M.J. Muñoz, P. Terol, M. Navarro

**Centros:** HU VIRGEN MACARENA

**Introducción y objetivos:** La incidencia de tuberculosis (TB) endobronquial es desconocida, aunque el porcentaje oscila entre 41-63%, llegando hasta 96.6% en alguna serie. El uso de la fibrobroncoscopia (FBC) como ayuda diagnóstica en la TB en niños no está indicada de rutina.

Los objetivos de nuestra revisión son: repasar las indicaciones de FBC en niños con TB, conocer el número de pacientes diagnosticados de TB que presentaban lesiones endobronquiales y describir un caso clínico característico.

**Métodos:** Estudio descriptivo, longitudinal, retrospectivo de los niños ingresados por TB en nuestro hospital con edad comprendida entre 0 y 14 años. Periodo de tiempo estudiado junio 2010 a septiembre 2016. Al mismo tiempo, se han revisado el total de FBC realizadas en dicho periodo.

**Caso clínico y resultados:** Un total de 24 niños han sido ingresados por TB, con edad promedio de 4 años, sin predominio de sexo. Se ha realizado FBC a 5 niños (20%), y de éstas, en 4 casos (80%) existían lesiones endobronquiales.

Como caso representativo presentamos a una niña diagnosticada de TB pulmonar a los 17 meses de vida. A los 5 meses de iniciar el tratamiento antituberculoso, presenta un absceso pulmonar izquierdo que precisa drenaje. Tres meses después se realiza TC de control, en el que se observan adenopatías y focos de condensación alveolar en base pulmonar izquierda. Ante los hallazgos realizamos FBC, encontrando un granuloma que ocupa más del 70% de la luz del bronquio de la llingula. Seis meses después realizamos un control fibrobronoscópico, apreciándose lesión polipoidea que obstruye el bronquio de la llingula. Actualmente se está valorando su resección por cirugía o láser.

#### **Conclusiones**

1) La FBC no está indicada de forma rutinaria en todos los niños con TB.

2) La incidencia de hallazgos endoscópicos en niños con TB, en los cuales está indicada la fibrobroncoscopia, es alta.

3) El diagnóstico precoz y el tratamiento adecuado de las lesiones endobronquiales es importante para disminuir las complicaciones secundarias como las bronquiectasias y estenosis bronquial.

4) Entre las indicaciones de FBC exploratoria en TB, siempre debemos realizarla ante aquel niño con TB y respuesta inadecuada al tratamiento antituberculoso.

### ***Proyecto "Descúbreme": ¿Creemos los pediatras en la participación infantil?***

**Autor(es):** J.A. Cózar Olmo, J.L. Cuevas Cervera, E. García Jiménez, I. Rodríguez Quesada, A. Pérez-Aranda Redondo, D. García Molina, L. Beltrán Rodríguez, J. Nieto Fernández

**Centros:** Hospital San Agustín

**Introducción:** La participación infantil es uno de los cuatro principios básicos que recoge la Convención de los Derechos del Niño de Naciones Unidas. Incorpora la perspectiva infantil y adolescente en las Políticas de Salud para dar respuesta a los problemas médicos de los niños. Además es congruente con un enfoque en Derechos de la Infancia. Desde este Enfoque en Derechos del Niño, se ha propuesto un Proyecto de Visitas Escolares al Hospital de Linares desde los distintos colegios de su ámbito de asistencia: Educación Primaria, Secundaria y Ciclos Formativos.

#### **Objetivos:**

- Entender el hospital como un lugar que está presente de manera positiva a lo largo de la vida del niño.

- Desdramatizar la enfermedad entre niños y jóvenes, proporcionando una visión del hospital como un "centro promotor de salud".

- Fomentar la Participación Infantil-Juvenil como un proceso de crecimiento que ayuda a los niños a promover la realización de todos sus derechos y prepararles para desempeñar una función activa en la sociedad.

#### **Metodología:**

1.- Con un mes de antelación, desde el Aula Hospitalaria, se conecta con la Dirección del Colegio, se informa a los profesores de los Objetivos y se envía una Encuesta para que desde el aula se trabajen.

2.- En un segundo momento, se organiza una visita guiada durante una mañana al Hospital y Servicio de Pediatría:

- Subgrupo 1: Visita Unidad de Pediatría con explicación por profesionales de instalaciones, equipamiento y funcionamiento.

- Subgrupo 2: Permanecen en Salón de Actos con charla de "Estilos de Vida Saludable".

3.- Encuesta post-visita en Colegio y envío al Aula Hospitalaria.

#### **Conclusiones:**

1.-Valoramos como beneficioso la información recibida por los niños, que les permite desarrollar confianza, aumentar habilidades en la toma de decisiones, potenciar su autoestima y les ayuda a hacer frente a una eventual hospitalización.

2.- Disminuyen factores como la escasa iniciativa, pasividad, conformismo y falta de sentido crítico.

3.-Las aportaciones de las Encuestas en áreas como Equipamiento, Organización de Espacios, Decoración, Ocio, Información recibida, etc. servirán para implementar el Programa de Participación Infantil, en coordinación con Dirección y Profesionales (pediatras, enfermería y profesora de aula).

### **Uso de antibióticos en las bronquiolitis agudas antes y después de un protocolo de actuación en un hospital terciario**

**Autor(es):** G. Benitez Moscoso (1), E. García Soblechero (2), C. Perez Serralvo (1)

**Centros:** (1)Hospital Juan Ramón Jiménez, (2)Hospital Costa de la Luz.

**Introducción:** La bronquiolitis aguda es una de las patologías que sufre mayor variabilidad en su manejo diagnóstico-terapéutico y donde “lo que hacemos” se separa de manera importante de “lo que sabemos” a pesar de existir múltiples guías de práctica clínica. Todo esto da lugar a prácticas clínicas dispares de dudosa efectividad y eficiencia.

La elaboración de un protocolo de manejo a nivel local, su instauración e implementación mejoran la adecuación de los cuidados en bronquiolitis según la evidencia disponible.

El objetivo es comprobar si la instauración de un protocolo de actuación influye en la variabilidad del manejo de las bronquiolitis aguda en niños hospitalizados.

**Metodología:** Estudio cuasi-experimental de series interrumpidas simple en hospital terciario durante dos campañas otoño-invernales sucesivas (2010-2011 Y 2011-2012).

Se elaboró un protocolo de manejo de bronquiolitis aguda a nivel local basado en la guía de práctica clínica del Ministerio de Sanidad Español del 2010; dicho protocolo se creó entre las dos fases de recogida de datos haciéndose conocer a todo el personal relacionado con el servicio de pediatría.

Se incluyeron todos los niños hospitalizados con diagnóstico de bronquiolitis aguda.

#### **Resultados y Discusión**

No se apreció influencia del protocolo en el grado de prescripción antibiótica antes y después de la instauración del mismo.

La edad mayor de 60 días de vida, el hallazgo de neumonía en la radiografía de tórax y la presencia de alteraciones anatómicas son factores determinantes que aumentan la prescripción antibiótica en nuestro medio. En cuanto a la severidad un SCORE HSJD > 10 y el uso de oxigenoterapia también dispara el uso de antibióticos. La determinación positiva del VRS como causante de la bronquiolitis no modifica el uso de antibióticos.

**Conclusiones:** La bronquiolitis aguda es una de las patologías infantiles con mayor variabilidad en su manejo diagnóstico-terapéutico.

La introducción de un protocolo local de manejo diagnóstico-terapéutico, es útil para mejorar la adecuación de cuidados en bronquiolitis aguda y reducción de la variabilidad del manejo hospitalario; a pesar de ello no se han detectado diferencias en nuestro estudio en la prescripción de antibióticos antes y después de la instauración del mismo.

### **Uso de corticoides en el tratamiento de la bronquiolitis aguda antes y después de un protocolo de actuación local en hospital terciario**

**Autor(es):** G. Benitez Moscoso<sup>(1)</sup>, E. García Soblechero<sup>(2)</sup>, C. Perez Serralvo<sup>(1)</sup>

**Centros:** <sup>(1)</sup>Hospital Juan Ramón Jiménez, <sup>(2)</sup>Hospital Costa de la Luz.

**Introducción:** A pesar de que la inflamación juega un papel predominante en la patogénesis de la obstrucción de la vía

aérea en la bronquiolitis aguda, no hay estudios que defiendan los beneficios de la prescripción aislada de corticoides en dicha patología. A pesar de ello hay muchos profesionales que continúan utilizándolos.

Según la evidencia científica disponible, la elaboración de un protocolo de manejo a nivel local, su instauración e implementación mejoran la adecuación de los cuidados en bronquiolitis aguda.

Es por ello por lo que hemos querido comprobar si la instauración de un protocolo de actuación influye en el uso de corticoides en nuestro hospital.

**Metodología:** Estudio cuasi-experimental de series interrumpidas simple en hospital terciario durante dos campañas otoño-invernales sucesivas (2010-2011 Y 2011-2012).

Se elaboró un protocolo de manejo de bronquiolitis aguda a nivel local basado en la guía de práctica clínica del Ministerio de Sanidad Español del 2010; dicho protocolo se creó entre las dos fases de recogida de datos haciéndose conocer a todo el personal relacionado con el servicio de pediatría.

Se incluyeron todos los niños hospitalizados con diagnóstico de bronquiolitis aguda.

**Resultado y Discusión:** En nuestro estudio se ha demostrado eficaz la introducción de un protocolo de actuación para reducir la prescripción de corticoides en niños hospitalizados por bronquiolitis aguda, de un 44% a un 6%.

Podemos observar que su uso es más frecuente en niños de mayor edad y además ha implicado un aumento de estancia hospitalaria.

Hemos realizado un modelo predictivo del uso de corticoides, donde el paciente con menos probabilidad de recibir corticoides, con un 0,65%, sería aquel que tuviese menos de 60 días de vida, SCORE HSJD Leve y que pertenezca a una campaña tras difusión de protocolo de actuación; en comparación con un 86,36% en el caso opuesto.

**Conclusiones:** La bronquiolitis aguda es una de las patologías infantiles con mayor variabilidad en su manejo diagnóstico-terapéutico.

El uso de un protocolo de actuación se ha mostrado eficaz para la reducción del uso de corticoides en bronquiolitis aguda de niños hospitalizados sin esto suponer un aumento de la estancia hospitalaria.

### **Realización de radiografía de tórax en bronquiolitis aguda antes y después del establecimiento de un protocolo de actuación local en un hospital terciario**

**Autor(es):** S. Gómez Pérez<sup>(1)</sup>, E. García Soblechero<sup>(2)</sup>, C. Perez Serralvo<sup>(1)</sup>

**Centros:** <sup>(1)</sup>Hospital Juan Ramón Jiménez, <sup>(2)</sup>Hospital Costa de la Luz.

**Introducción:** La evidencia existente desaconseja el uso rutinario de la radiografía de tórax en pacientes con bronquiolitis aguda y reservarlas sólo para aquellos casos severos o de evolución tórpida o atípica.

La elaboración de un protocolo de manejo a nivel local, su instauración e implementación podrían mejorar la adecuación de los cuidados en bronquiolitis aguda.

El objetivo es comprobar si la instauración de un protocolo de actuación influye en la reducción de la realización de la radiografía de tórax de forma rutinaria en pacientes hospitalizados por bronquiolitis aguda en nuestro centro.

**Metodología:** Estudio cuasi-experimental de series interrumpidas simple en hospital terciario durante dos campañas otoño-invernales sucesivas (2010-2011 Y 2011-2012).

Se elaboró un protocolo de manejo de bronquiolitis aguda a nivel local basado en la guía de práctica clínica del Ministerio de Sanidad Español del 2010; dicho protocolo se creó entre las dos fases de recogida de datos haciéndose conocer a todo el personal relacionado con el servicio de pediatría.

Se incluyeron todos los niños hospitalizados con diagnóstico de bronquiolitis aguda.

**Resultado y Discusión:** La instauración de un protocolo de actuación no fue exitosa con nuestro volumen de muestra a la hora de reducir la utilización de radiografía de tórax. El grado de utilización observado fue de un 43% preintervención y un 41% postintervención; el cual es ya bastante bajo en comparación con otros estudios similares realizados cuyo porcentaje de actuación oscila entre un 51-95%. En cuanto a los hallazgos encontrados en las radiografías realizadas no se encontraron diferencias entre ambas campañas.

El SCORE de HSJD de gravedad, necesidad de oxigenoterapia y la realización de analítica si se han relacionado con la realización de la radiografía de tórax.

**Conclusiones:** La bronquiolitis aguda es una de las patologías con mayor variabilidad en su manejo diagnóstico-terapéutico.

La introducción de un protocolo de manejo diagnóstico-terapéutico a nivel local, es útil para mejorar la adecuación de cuidados en bronquiolitis y reducción de la variabilidad del manejo hospitalario. A pesar de ello no se ha detectado diferencias en la realización de radiografía de tórax partiendo de niveles bajos de indicación de ésta.

### **Características clínico-analíticas de pacientes ingresados con bronquiolitis en un hospital terciario**

**Autor(es):** S. Gómez Pérez (1), E. García Soblechero (2), C. Perez Serralvo (1)

**Centros:** (1)Hospital Juan Ramón Jiménez, (2)HOSPITAL COSTA DE LA LUZ

**Introducción:** La bronquiolitis aguda (BA) es la infección del tracto respiratorio inferior más frecuente en el lactante, con una incidencia anual del 10% y una tasa de ingreso del 1-5%, mayor cuanto menor es el paciente o si existen patologías de base. Ello supone una importante carga para el sistema sanitario, especialmente durante la temporada epidémica de VRS.

**Metodología:** Estudio descriptivo de las características clínicoanalíticas de todo los pacientes ingresados por BA durante dos campañas consecutivas

**Resultados:** Se incluyeron en el estudio 168 pacientes. 56% varones. Media de edad de 70 días. El 26% eran neonatos. Sólo 12% tuvieron lactancia materna durante un período mayor de 2 meses. 49% de los padres fumaban. Los picos de máxima incidencia fueron en Febrero y Enero. El principal motivo de consulta fue la disnea (53%), seguido de la tos (21,1%) y fiebre (12%). En el 55% de los casos los síntomas se iniciaron más allá de 72 h preingreso. El motivo principal de hospitalización fue la ausencia de mejoría a pesar de tratamiento bajo observación hospitalaria al menos 24 horas. En cuanto a la clínica, la rinorrea y la tos se observaron en 97% de pacientes, rechazo de alimentación en un 74% y un 48,2% presentó fiebre (temperatura máxima mediana alcanzada de

38,3°C). El 56% ingresaron por una BA moderada (7% por BA grave). El 53% de ingresados precisaron oxigenoterapia. Las comorbilidades o complicaciones estuvieron presentes en el 24% de los pacientes, siendo las más frecuentes la hiponatremia (11,3%), neumonía (6,5%) y conjuntivitis (5,4%); y las más graves convulsiones (1,2%), TPSV (1,2%) y muerte (0,6%). El VRS se detectó en el 66%. Las medianas de número de leucocitos, índice infeccioso y PCR máxima fueron 15100 leucocitos, 0,07 y 1,7 mg/dl respectivamente.

**Conclusiones:** La BA tiene un pico de incidencia otoño-invernal en nuestro medio. El agente causal más frecuente en niños hospitalizados es el VRS. Se inicia con síntomas catarrales a los que se añade disnea de intensidad variable. La fiebre suele ser moderada. La hipoxemia puede determinar la necesidad de ingreso para oxigenoterapia. Es frecuente un recuento leucocitario superior a 15000.

### **Síndrome de abstinencia neonatal: estudio descriptivo en el Hospital de Jerez en los últimos 10 años**

**Autor(es):** M.D.R. León Morillo, M.T. De Benito Guerra, P. Martín Cendón, C. Martínez Rivero, G. Cortázar Rocandio, C. Morales Pérez, I.M. Mayordomo Morales, B. Ruiz Sanz, J. Ortiz Tardío

**Centros:** Hospital del S.A.S. de Jerez de la Frontera

**Introducción:** El síndrome de abstinencia neonatal (SAN) aparece al interrumpirse bruscamente el paso de sustancias tóxicas a través de la placenta. El diagnóstico es clínico y el tratamiento debe asegurar un ambiente tranquilo y una alimentación adecuada. El test de Finnegan valora la necesidad de tratamiento farmacológico. En caso de SAN a opiáceos se debe comenzar el tratamiento con sulfato de morfina y en el SAN a otras drogas con fenobarbital, dosificando en función del test de Finnegan.

Siempre que se constate consumo de tóxicos se comunicará a servicios sociales.

**Material y métodos:** Revisión de 26 casos de SAN mediante estudio descriptivo retrospectivo sobre las historias clínicas en el servicio de Pediatría del Hospital de Jerez, entre 2005 y 2015.

**Resultados:** Se han registrado 26 pacientes, sin diferencia porcentual en cuanto a sexo. La incidencia anual ha sido de 1,04 por cada 1000 nacimientos.

Las drogas consumidas fueron: Opiáceos en un 46,15% de los casos, benzodiazepinas (42,3%) y antidepresivos (34,6%). El 57,7% de las madres consumieron más de una droga y un 62,5% fueron fumadoras durante la gestación. Un 23% de madres eran portadoras de VIH.

La sintomatología comienza en las primeras 48 horas (77%) con síntomas neurológicos (87,5%) y una duración mayor a una semana (72%). El test más empleado fue tóxicos en orina (92,3%). La valoración del test de Finnegan se aplicó en el 69,23% de los pacientes y el 73,1% precisaron tratamiento farmacológico.

**Conclusiones:**

1. A pesar del pequeño tamaño de nuestra muestra existe buena correlación con los datos publicados en la literatura.

2. Aunque ha aumentado el consumo de antidepresivos y benzodiazepinas, no existe aumento significativo de la incidencia de SAN por estas sustancias, hecho que podría significar un posible infradiagnóstico de este.



3. Existe buena correlación entre la severidad de la clínica, el test de Finnegan y la necesidad de tratamiento.

4. La detección de tóxicos en orina solo objetivaría el consumo del último mes de gestación, siendo necesario valorar el trimestre de consumo materno con otras determinaciones.

### **Nuevos modelos familiares: Madres solteras por elección**

**Autor(es):** C. Coronel Rodríguez<sup>(1)</sup>, A.M. Chaves Barco<sup>(2)</sup>, F. Violade Guerrero<sup>(2)</sup>, M.D. Gonzalez Soria<sup>(1)</sup>, M. Begara De La Fuente<sup>(1)</sup>, M. Guisado Rasco<sup>(3)</sup>

**Centros:** <sup>(1)</sup>CS AMANTE LAFFON, <sup>(2)</sup>Hospital Universitario Virgen del Rocío, <sup>(3)</sup>CS MERCEDES NAVARRO

**Introducción:** Observamos en nuestras consultas la aparición de nuevos modelos familiares y la menor frecuencia del concepto tradicional de familia, detectando circunstancias de convivencia parecida a “modern family” con familias monoparentales por adopción o elección, reconstituidas, del mismo sexo parental, etc.

**Objetivo:** Describir las características de los niños y madres del grupo de madres solteras por elección (MSPE) y describir las características comunes a la misma.

**Resultados:** Se hace una revisión de todos los niños asignados a los cupos de los dos pediatras del Centro de Salud (2.614, 1324 varones y 1290 niñas) así como de sus respectivos modelos familiares. Participaron en el estudio la totalidad de las MSPE, fueron 13 madres con un total de 15 niños/as (0.57%) con una edad media de 38.4 años y con estudios de grado superior (66.6%). Trabajadoras fijas por cuenta ajena (86.6%) y con jornada laboral completa y con solvencia económica.

El número medio de parejas anteriores era de 3.6 (+1.33) y el número de intentos previos de ser madre 1.13 (+ 1.3).

La técnica de reproducción asistida elegida fue fertilización in vitro (66.66%), con un coste medio 10400€ y nº medio de embriones 2.5. Como resumen final hacían una valoración buena de la experiencia (53%) y con alguna dificultad (40%) pero motivada por la prematuridad.

**Conclusiones:** Pensamos que el modelo tradicional de familia está en regresión con la aparición nuevas formas así como una actitud diferente respecto a la maternidad por parte de la sociedad en general y la mujer en particular.

### **Incidencia de asfixia perinatal en el hospital Nuestra Señora de Valme en 2015: análisis de la casuística y comorbilidad asociada.**

**Autor(es):** B. Rodríguez León<sup>(1)</sup>, E.P. Torres Begara<sup>(2)</sup>, J. Casanovas Lax<sup>(3)</sup>

**Centros:** Hospital Universitario de Valme

**Introducción:** La asfixia perinatal representa una agresión producida al feto o al recién nacido por falta de oxígeno o de una perfusión tisular adecuada.

**Objetivos:** Analizar la incidencia de asfixia perinatal en el Hospital Nuestra Señora de Valme durante el año 2015, sus factores de riesgo y la comorbilidad asociada a posteriori.

**Material y métodos:** Estudio epidemiológico descriptivo (serie de casos) sobre asfixia perinatal en neonatos nacidos en nuestro hospital durante el año 2015. Variables estudiadas: prenatales (gestacionales y obstétricas), neonatales

(datos somatométricos, reanimación, puntuación Apgar , ph cordón) y postnatales (complicaciones detectadas durante el ingreso).

**Resultados:** En el año 2015 se produjeron 3461 nacimientos , con un total de 29 casos de asfixia perinatal, lo que supone una incidencia del 0.83%.

El perfil materno es el de una mujer primípara, joven, sin patología durante el embarazo y con parto distócico. La mayor parte de neonatos fueron varones, a término, con pH de cordón mayoritariamente en el intervalo comprendido entre 7.0-7.20 y puntuación Apgar 6-8 al minuto 1 y 5. Las principales complicaciones observadas fueron hematológicas, respiratorias y neurológicas, con 3 casos de encefalopatía hipóxico-isquémica.

**Discusión:** La asfixia perinatal sigue suponiendo un reto terapéutico en las unidades de Cuidados Intensivos Neonatales. El paciente afecto debe entenderse como un todo, valorando todos los posibles factores que hayan podido condicionar su génesis.

La neuroprotección con hipotermia ha supuesto un importante avance en el tratamiento de la encefalopatía hipóxico-isquémica. Es fundamental el seguimiento de los pacientes con asfixia perinatal para valorar posibles secuelas a largo plazo.

### **Utilidad de la ecografía como cribado en la displasia del desarrollo de la cadera: análisis en el Hospital de Valme en 2016**

**Autor(es):** B. Rodríguez León<sup>(1)</sup>, I. Sánchez Vicente<sup>(2)</sup>, J. Casanovas Lax<sup>(3)</sup>, J. Barahona Martín<sup>(4)</sup>

**Centros:** Hospital Universitario de Valme

**Introducción:** La displasia del desarrollo de la cadera representa un espectro de anomalías anatómicas entre el fémur y el acetábulo. Algunos de los factores de riesgo son: sexo femenino, macrosomía, presentación podálica, etc. Su diagnóstico puede realizarse por la clínica y por pruebas de imagen. Las opciones terapéuticas vendrán definidas en base al tipo de paciente y a la historia natural de su enfermedad.

**Objetivos:** Conocer la incidencia de displasia del desarrollo de la cadera en el Hospital Universitario Nuestra Señora de Valme de aquellos neonatos nacidos durante los meses de Enero- Septiembre 2016, los posibles factores de riesgo asociados, su diagnóstico y el tratamiento administrado.

**Material y métodos:** Estudio epidemiológico descriptivo mediante serie de casos sobre aquellos casos incidentes de displasia del desarrollo de la cadera entre los meses de Enero a Septiembre de 2016 . Se recogen los datos clínicos y radiológicos a partir de la herramienta “gestión del conocimiento” de la Historia Clínica electrónica y de la base de datos de informes ecográficos.

**Resultados:** De un total de 238 ecografías realizadas, se obtuvieron 25 casos de displasia del desarrollo de la cadera de 2383 nacimientos en ese periodo, lo que representa una incidencia del 1.04% en nuestra área. Del total de casos, existió una distribución equilibrada a la hora de llegar al diagnóstico en base a criterios clínicos y factores de riesgo asociados, con un 45 % de cada uno de ellos . El 10% restante constituyó un diagnóstico posterior al periodo neonatal inmediato. En todos los casos se recibió tratamiento ortopédico, con un 85 % de casos con arnés de Pavlik.

**Discusión:** La displasia del desarrollo de la cadera representa una entidad compleja, de incidencia variable y multi-



factorial. Debe primar la exploración clínica. Las pruebas complementarias nos ayudarán en caso de duda clínica o si presenta algún factor que condicione su aplicación. Existe una falta de consenso generalizado sobre la aplicación de la ecografía a las 4-6 semanas como cribaje universal, con una tendencia a recomendar actualmente el cribaje selectivo. Existen múltiples opciones terapéuticas, adaptadas al paciente, a su enfermedad y a su historia natural.

### **Vitamina D: No siempre son seis gotas**

**Autor(es):** C. García Pérez<sup>(1)</sup>, C. Coronel Rodríguez<sup>(2)</sup>, E. Díaz-Cano Carmona<sup>(1)</sup>, R. Gil Cardona<sup>(1)</sup>, M.D. Gonzales Soria<sup>(2)</sup>, M. Begara De La Fuente<sup>(2)</sup>, M.C. Guisado Rasco<sup>(3)</sup>

**Centros:** <sup>(1)</sup>Hospital Universitario Virgen del Rocío, <sup>(2)</sup>Centro de Salud Amante Laffón, <sup>(3)</sup>Centro de Salud Alcosa Mercedes Navarro

**Introducción:** Debido a las recomendaciones actuales de suplementación oral de vitamina D, de 400UI/día para lactantes durante su primer año de vida, ha aparecido en los últimos meses una amplia gama de productos destinados a este fin. A su vez esta variedad, provoca una diversidad de posologías entre unos y otros. Hemos observado que esta situación induce a error en la administración de las dosis adecuadas, tanto por parte de las familias como de los profesionales sanitarios.

**Métodos y materiales.** Revisiones de los prospectos de los productos que están en el mercado y bibliografía referente al tema a fecha del 31 octubre de 2016.

**Resultados.** De los 13 productos analizados, 4 contienen únicamente vitamina D, el resto tiene algún componente más (otras vitaminas, ácidos omega 3...). 2 de ellos, no están recomendados en menores de 2 años según prospecto, y solo 2 presentaciones están financiados por el Sistema Nacional de Salud. De los productos que se pueden usar en menores de un año, para alcanzar la dosis recomendada la posología oscila desde 0.04 a 1 ml y desde 2 a 24 gotas al día.

**Discusión y conclusión.** Esta variabilidad de las posologías puede llevar a error, la cual hemos constatado con mayor frecuencia desde Atención Primaria. Se ha visto que las dosis diarias prolongadas de vitamina D hasta 10.000 UI parecen ser seguras; sin embargo, el Comité de Nutrición ESPGHAN señala que los informes sobre intoxicación por vitamina D son escasos y que no hay acuerdo sobre el umbral de toxicidad. Así pues, se destaca la importancia de explicarles a las familias la posología correcta del fármaco recetado, y que los profesionales se actualicen con respecto a las nuevas presentaciones de este tipo de productos en el mercado.

### **Raquitismo carencial en hijos de madre con hipovitaminosis D: A propósito de dos casos**

**Autor(es):** E. Torcuato Rubio, C. Antúnez Fernández

**Centros:** Hospital Regional Universitario Carlos Haya

**Introducción:** El raquitismo carencial es una entidad infrecuente en nuestro medio puesto que la dieta reglada durante la infancia aporta los nutrientes necesarios para un correcto desarrollo. Es una hipocalcemia mantenida por déficit de vitamina D debido a escaso aporte o a síntesis disminuida por exposición solar insuficiente. La hipocalcemia crónica produce afectación multiorgánica siendo las alteraciones óseas las más características en la edad pediátrica.

Se exponen dos casos diagnosticados recientemente en pacientes de raza negra (RN) hijos de madre con hipovitaminosis D (hipoD).

#### **Casos clínicos**

**Paciente1:** niña RN de 4 años con dolor, alteraciones óseas y retraso en el inicio de la deambulacion. Destaca lactancia materna exclusiva (LME) hasta los 6 meses con posterior dieta basada en legumbres y rechazo de lácteos. Presenta talla baja ( $p < 1$ ,  $-5.89$ SDS), genu valgo severo, protusión de mesetas tibiales internas, hiperlordosis marcada e inclinación radial de muñecas.

**Paciente2:** niña RN de 2.6/12 años con deformidad de MMII, retraso en el inicio de la deambulacion y marcha inestable. Destaca gestación controlada en nuestro medio y LME hasta los 18 meses. Presenta talla baja ( $p3$ ,  $-1.97$ SDS), genu varo severo, hiperlordosis, marcha anadeante y ensanchamiento epifisario distal cubitoradial.

Ambas presentan títulos bajos de calcio (hipoCa), déficit severo de 25-OH-VitaminaD3 y elevación de PTH. Se solicitan determinaciones maternas que evidencian en ambas hipoCa, déficit severo de 25-OH-VitaminaD3 en la adre del paciente1 y déficit moderado en la del paciente2. En ambas pacientes se inicia carbonato cálcico y VitaminaD3, con normalización analítica al mes del inicio del tratamiento, y se indica seguimiento materno para corrección de la hipoD.

	PACIENTE1	PACIENTE2
Deambulacion	4 años	24 meses
Bioquímica-pretratamiento	Ca 8.7mg/dL P 3.7mg/dL FA 1156U/L PTH 175pg/ml 25-OH-VitD3 6.62ng/ml	Ca 8.7mg/dL P 3.7mg/dL FA 1156U/L PTH 175pg/ml 25-OH-VitD3 6.62ng/ml
Bioquímica-materna	25-OH-VitD3: 6.65ng/ml	25-OH-VitD3: 16.20ng/ml

**Conclusión:** El raquitismo carencial es una patología infrecuente en nuestro medio pero con consecuencias óseas potencialmente graves. Por ello recalamos la importancia de la detección precoz de la hipoD en neonatos de riesgo y en mujeres embarazadas, especialmente de RN y con poca exposición solar, así como el valor, en pediatría, de una dieta reglada por profesionales sanitarios.

### **Altas de Neonatología, problemas vistas desde atención primaria**

**Autor(es):** C. García Pérez<sup>(1)</sup>, C. Coronel Rodríguez<sup>(2)</sup>, R. Gil Cardona<sup>(1)</sup>, E. Díaz-Cano Carmona<sup>(1)</sup>, M.D. Gonzales Soria<sup>(2)</sup>, M. Begara De La Fuente<sup>(2)</sup>, M.C. Guisado Rasco<sup>(3)</sup>

**Centros:** <sup>(1)</sup>Hospital Universitario Virgen del Rocío, <sup>(2)</sup>Centro de Salud Amante Laffón, <sup>(3)</sup>Centro de Salud Alcosa Mercedes Navarro

**Introducción:** El informe de alta de Neonatología es una de las formas de comunicación más importante entre el hospital, Atención Primaria y los padres con respecto al recién nacido. En este trabajo se quiere hacer hincapié en lo fundamental de la información que presenta y cómo se recoge, entre otros aspectos.

**Materiales y métodos:** Se han recopilado y analizado los informes de alta de las unidades de Neonatología, de niños

que acudieron a la primera revisión del Programa de Salud Infantil del Centro de Salud Amante Laffón de Sevilla, durante los meses de septiembre y octubre.

**Resultados:** En estos informes se han observado una serie de detalles mejorables, tales como:

- Un uso inadecuado de las plantillas, que hace que no concuerden las exploraciones con los diagnósticos al alta.

- El empleo imprudente de sinónimos técnicos (p.e.: Prueba del Talón y detección de Errores del Metabolismo), más la adición de protocolos no necesarios en todas las situaciones.

- Respecto a la vacunación de la hepatitis B, las hojas de vacunación todas están incompletas con respecto a la serología materna, además de observar que la pegatina de la vacuna se coloca en lugares no apropiados.

- En varias ocasiones, el pediatra asignado no corresponde al centro de salud donde se le atenderá a posteriori, ya que se vincula directamente al padre, y éste no es consciente de este hecho.

- Las consecuencias de indicar que el recién nacido debe ser revisados por su pediatra en 48-72 horas, sin explicarles que deben pedir previamente cita para el Programa de Salud Infantil, generando así una consulta de urgencia.

**Conclusiones:** Todas estas cuestiones pueden inducir a error y provocar un perjuicio en la asistencia del recién nacido. Su cambio potenciaría una mejor comprensión por parte de los padres de la situación clínica del neonato y favorecería, por otro lado, una mejora en la continuidad de los cuidados desde Atención Primaria.

### **Programa de trasplante cardíaco pediátrico en Andalucía. 28 años de experiencia**

**Autor(es):** E. Gómez Guzmán, M. Tejero Hernandez, M.J. Arroyo Marin, M. Frias Perez, J. Casares Mediavilla, C. Merino Cejas, J.L. Pérez Navero, J.M. Arizon Del Prado

**Centros:** Hospital Universitario Reina Sofía

El programa de trasplante cardíaco infantil Andaluz comenzó en 1988 (primer trasplante en menor de 16 años, en 1998 el primero menor de 1 año y en 1998 en periodo neonatal. En 2009 implantamos el programa de asistencia ventricular (ECMO y Berlín Heart).

**Objetivo:** Analizar los resultados del programa en los últimos 28 años. Material y Métodos: Estudio descriptivo retrospectivo revisión de historias clínicas. Resultados: 73 trasplantes en 69 pacientes (4 retrasplantados) edad entre 8 días y 16 años, el 60% varones, el 55% en código urgente. El 25% llegan al trasplante con una asistencia de larga duración tipo Berlín Heart y el 20 % precisan asistencia en ECMO posttrasplante. De media realizamos 2,6 trasplantes/año. Indicaciones: Miocardiopatías 49,5%, Cardiopatías Congénitas (48,5%) Tumores o arritmias (2%). La relación de peso donante/receptor fue adecuada 66%, sobredimensionada 30% e infradimensionado en el 4%. La técnica quirúrgica fue biauicular (19%) o bicava (81%). El tiempo de isquemia medio del injerto fue 203 min (75-330min) y el de CEC de 105 min (70-160min). La mortalidad quirúrgica, 8%, por complicaciones técnicas, rechazo hiperagudo o fallo primario del injerto (FPI) y la mortalidad en UCIP en el primer mes fue del 14% por FPI, rechazo agudo o infección. La supervivencia global es 78% al mes, 75% a los 6 meses, 72% al año, 68% a los 5 años, 62% a los 10 años y 58% a los 15 años. Durante el seguimiento no hubo ninguna infección mortal. El 42% tuvieron neumonías, 27% varicela, 12,5% parasitosis intestinales, 14% pri-

mo infección/reactivación CMV. 5% han padecido tumores (linfoma). Conclusiones: El trasplante cardíaco está indicado en pacientes en clase funcional III/IV a los que no se les puede ofrecer ninguna otra alternativa médica o quirúrgica. Las principales indicaciones son por miocardiopatía dilatada y las cardiopatías congénitas intervenidas. La mayor mortalidad se produce en el primer año posttrasplante. Las principales complicaciones fueron a corto y medio plazo el rechazo y la infección y a largo plazo la vasculopatía del injerto. El implante del programa de asistencia ventricular aumenta la probabilidad de trasplantarse y mejora la supervivencia posttrasplante.

### **Utilidad de la Ecocardiografía funcional en Pediatría: ¿puede modificar nuestra actitud terapéutica?**

**Autor(es):** F.J. Salas Salguero, M.C. Díaz Colom, G. Quesada Trujillo, C. Salido Peracaula, B. Ruiz De Zárate, I. Mayordomo Morales, J. Guío Baccas, R. Chulián Cruz, R. Ramírez Pérez, J. Ortiz Tardío

**Centros:** Hospital de Jerez

La ecocardiografía funcional (EcoF) en el manejo del paciente crítico se está extendiendo de forma vertiginosa, dado su enorme potencial. Nos permite valorar el estado hemodinámico del paciente y de esta forma dirigir o modificar los tratamientos, sobre todo en el paciente inestable. Presentamos una serie de casos clínicos de ejemplo, donde la valoración hemodinámica por ecocardiografía cambió la actitud terapéutica, con el consiguiente beneficio para el paciente.

Caso 1: Pretérmino de 32 sg, distrés respiratorio progresivo, con aumento de la asistencia ventilatoria hasta parámetros agresivos. Radiografía y analítica sin hallazgos significativos. Se realiza EcoF seriada donde se comprueba un aumento progresivo de la aurícula izquierda. Se inicia tratamiento con diuréticos, con evolución rápidamente favorable.

Caso 2: Pretérmino de 27 sg, sepsis neonatal precoz. Deterioro hemodinámico a pesar de altas dosis de inotrópicos con evolución desfavorable. En la EcoF, se objetiva un ventrículo izquierdo hiperdinámico que se colapsa en sístole, indicativo de un exceso de inotrópicos y déficit de precarga. Se pauta disminución progresiva de inotrópicos y reexpansión hídrica, con estabilización hemodinámica.

Caso 3: Niña de 6 años derivada por sospecha de sepsis de origen urinario. A su llegada, presenta mal estado general, con tensión normal, taquicardia, desaturación, hepatomegalia y masa palpable en fosa renal izquierda. La ecocardiografía muestra shock cardiogénico por trombosis masiva de cavidades derechas, secundario a tumor de Wilms, lo que cambia radicalmente la actitud terapéutica en cuanto a la estabilización.

Caso 4: Niña de 8 años con antecedente de parálisis cerebral infantil severa que ingresa por shock séptico, con insuficiencia renal secundaria tras estabilización inicial. En la evolución se pauta restricción hídrica por edemas y persistencia del fallo renal. Aparece soplo sistólico. La EcoF demuestra un déficit de precarga que genera colapso en sístole del ventrículo izquierdo. Se rehidrata a necesidades basales con mejoría progresiva.

Comentarios: La EcoF se muestra como una herramienta tremendamente útil para la valoración hemodinámica de los pacientes, permitiendo dirigir y adecuar el tratamiento hacia la causa subyacente, mejorando los resultados clínicos. La implementación de esta técnica puede ser muy productiva en las Unidades de Urgencias y UCIs tanto pediátricas como neonatales.

## **Fisioterapia postoperatoria en cardiopatías congénitas**

**Autor(es):** M. Tejero Hernandez, C. Vacas Jurado, E. Gomez Guzman, M. Arroyo Marin, R. Gallardo Leiva

**Centros:** HMI Reina Sofia

**Introducción y objetivos:** La cirugía cardíaca presenta complicaciones a nivel respiratorio frecuentes. El objetivo de la fisioterapia cardiorrespiratoria postoperatoria en este tipo de pacientes es mejorar la movilidad de la caja torácica e iniciar precozmente actividades motoras propias de su edad para evitar riesgos de encamamiento prolongado y complicaciones respiratorias.

**Material y métodos:** Se revisan pacientes cardiopatas atendidos en los últimos dos años que han recibido tratamiento con fisioterapia respiratoria y cardíaca postcirugía. Se dividen en grupos de edad: < 6 meses, de 6m hasta 4 años y mayores de 4 años. Analizamos el material utilizado, tipos de técnicas respiratorias y evolución. (Aportamos vídeos)

**Resultados:** Hallamos un total de 23 pacientes cardiopatas intervenidos que recibieron tratamiento de fisioterapia desde Enero 2015 hasta noviembre 2016. De ellos 5 menores de 6 meses, 7 de entre 6 meses-4 años y 11 mayores de 4 años (4 de ellos intervenidos de trasplante cardíaco). El material utilizado ha sido muy diverso: pomperos, instrumentos de viento, cinta rodante, bicicleta estática, espejos, colchonetas, correapasillos, cama elástica, etc. No hemos tenido ningún efecto adverso con la terapia. La evolución de nuestros pacientes ha sido satisfactoria así como la valoración subjetiva por parte de los mismos y de los cuidadores habituales. La fisioterapia cardiorrespiratoria nos ha permitido iniciar actividad física y lúdica precozmente, con buena adaptación y tolerancia por parte del paciente.

**Conclusiones:** La fisioterapia cardiorrespiratoria postcirugía precoz en pacientes con cardiopatías congénitas consigue favorecer sus habilidades de forma precoz, permitiendo un inicio temprano de la actividad física, readaptándolos al esfuerzo, trabajando la musculatura respiratoria, mejorando el patrón respiratorio y la eliminación de secreciones, consiguiendo así una mejoría en su calidad de vida.

Otros beneficios son la disminución del número de complicaciones como pueden ser el retraso motor, el síndrome de encamamiento prolongado, infecciones /atelectasias respiratorias, etc.

Existe evidencia cada vez mayor de la efectividad y beneficios esta terapia precoz tras cirugía cardíaca en adultos, sin embargo en niños la literatura es escasa. En España aún no existe un protocolo establecido.

## **Papel del TAC multicorte de baja radiación en la patología coronaria pediátrica**

**Autor(es):** M. Tejero Hernandez, S. Espejo Perez, E. Gómez Guzmán, M. Arroyo Marin

**Centros:** HMI Reina Sofia

**Introducción y objetivos:** La patología coronaria es una entidad poco frecuente en pediatría. En ocasiones la ecocardiografía no permite una buena resolución anatómica siendo necesaria otras exploraciones. El cateterismo cardíaco tiene como algunas desventajas importantes los efectos nocivos de la radiación prolongada, la necesidad de anestesia general, complicaciones derivadas de los accesos vasculares, etc. El TAC multicorte cardíaco con bajas dosis de radiación se ha

convertido en un método alternativo para el estudio de estas las anomalías coronarias. Es una exploración poco invasiva, rápida de realizar, que ofrece excelente resolución anatómica y aporta información sobre otras alteraciones en el resto de estructuras cardíacas y mediastínicas.

**Material y métodos:** Presentamos la experiencia en nuestro centro en pacientes con anomalías coronarias detectadas desde Enero 2014 hasta Octubre 2016. Se analizan las patologías, edad, frecuencia cardíaca durante la prueba, dosis de radiación recibida y efectos secundarios.

**Resultados:** Se encontraron un total de 8 pacientes con anomalías coronarias; 2 adquiridas (enfermedad de Kawasaki con aneurismas gigantes) y 6 congénitas (3 síndrome de Alcapa, 1 ostium coronario único en paciente con D-TGA, y dos anomalías de la anatomía coronaria izquierda). Las edades estuvieron comprendidas entre los 5 días de vida y los 9 años, siendo el 50% de ellos menores de 2 años. En el 5 de ellos se realizó preparación previa con propranolol oral en 2 dosis para disminuir la frecuencia cardíaca 48 horas antes de la prueba. La dosis media de radiación estuvo en torno a 1,1 mS (rango 0,6- 1.7). En todos ellos la prueba fue bien tolerada sin incidencias. Se aportan imágenes.

**Comentarios:** El TAC multicorte de baja radiación es una prueba poco invasiva y rápida que ofrece excelente resolución anatómica en las anomalías coronarias pediátricas. En nuestra experiencia ha sido bien tolerado por los pacientes y permite evitar sedaciones y radiaciones prolongadas, así como aportar información sobre otras anomalías en vasos y órganos vecinos.

## **Revisión de nuestra experiencia en IA enfermedad Kawasaki en nuestro hospital en los últimos 10 años**

**Autor(es):** G. Cortazar Rocandio, C. Salido Peracaula, R. Chulián Cruz, M.J. Martínez Larios, F.J. Salas Salguero, J. Ortiz Tardío

**Centros:** Hospital del S.A.S. de Jerez de la Frontera

**Introducción:** La enfermedad de Kawasaki es una enfermedad multisistémica, idiopática, caracterizada por vasculitis que afecta a vasos de pequeño y mediano calibre, como arterias coronarias provocando aneurismas. Para su diagnóstico es necesario la presencia de fiebre de más de 5 días de evolución y al menos cuatro criterios clínicos, a saber: conjuntivitis, exantema polimorfo, afectación de extremidades, alteraciones estomatológicas y linfadenopatía cervical.

**Resumen/Objetivos:** profundizar en las características de la enfermedad de Kawasaki en nuestro medio en los últimos 9 años.

**Material/métodos:** se realizó un estudio descriptivo retrospectivo en nuestro medio, incluyendo a los pacientes con diagnóstico al alta de enfermedad de Kawasaki desde julio de 2007 hasta enero de 2016.

**Resultados:** Se reunieron un total de 20 pacientes. La mediana de la edad fue de 2 años, siendo el 70% de ellos menores de 5 años. El 55% presentaron la forma completa. Estacionalidad: invierno 20%, otoño 20%, primavera 30% y verano 30%. Relación niño/niña de 2.3:1. A la hora de analizar los criterios diagnósticos, la fiebre mayor de 5 días se produjo en el 95% de nuestros pacientes, las alteraciones estomatológicas se produjeron en un 85% de ellos, inyección conjuntival y exantema en el 80%, el 75% presentaron cambios en las extremidades y las adenopatías laterocervicales se dieron en el 30% de nuestros pacientes. El valor analítico



más repetido en nuestra serie es la trombocitosis presente en el 95% de nuestros pacientes al 7º día desde el comienzo del cuadro, la PCR se elevó por encima de los 40mg/L en el 70% de los casos. Las alteraciones cardiológicas se presentaron en un 15% de nuestros pacientes.

**Discusión:** La enfermedad de Kawasaki es de por sí de difícil diagnóstico al presentar gran variabilidad en las formas clínicas, debemos además tener en cuenta la influencia de factores locales, como queda de manifiesto en nuestra revisión. En nuestro medio sólo un 55% de nuestros pacientes presentó la forma completa, no hallamos estacionalidad como está descrita ampliamente en la literatura y en nuestra serie, criterios como la linfadenopatía cervical tiene una prevalencia mucho menor que de la que presenta en la literatura (50-80%).

### **Trasplante cardíaco en paciente con miocardiopatía restrictiva secundaria a fibroelastosis endocárdica con presiones pulmonares altas**

**Autor(es):** E. Gómez Guzmán<sup>(1)</sup>, M.A. Tejero Hernandez<sup>(1)</sup>, M.J. Arroyo Marin<sup>(1)</sup>, C. Merino Cejas<sup>(1)</sup>, J. Casares Mediavilla<sup>(1)</sup>, M. Velasco Jabalquinto<sup>(1)</sup>, F. Coserria Sanchez<sup>(2)</sup>, J.M. Arizon Del Prado<sup>(1)</sup>

**Centros:** <sup>(1)</sup>Hospital Universitario Reina Sofía, <sup>(2)</sup>Hospital Universitario Virgen del Rocío

Paciente con antecedente neonatal de estenosis aórtica crítica y fibroelastosis endocárdica que se realizó valvuloplastia aórtica efectiva en las primeras 24 h de vida. A lo largo del seguimiento en su hospital de origen se mantuvo asintomático, en clase funcional I y con ecocardiografías seriadas anuales con buena función sistólica del ventrículo izquierdo (VI), válvula aórtica competente y presiones pulmonares (PAP) normales estimadas mediante ecocardiografía hasta los 13 años de edad. Presenta un síncope de esfuerzo y en la reevaluación se objetivan parámetros de disfunción diastólica e HTPu por ecocardiografía, por lo se realiza cateterismo: PCP 22 mmHg, PsAP 63 mmHg PAPm 37 mmHg (GTP 15mmHg). Se mantiene seguimiento clínico y tras presentar un nuevo síncope a los 6 meses se deriva para valoración de trasplante. Se realiza cateterismo en nuestro centro con test vasodilatador con los siguientes resultados Basal: PCP 33 mmHg PAP 75/18 mmHg. PAPm 59mmHg. Post inhalación óxido nítrico: PCP 34 mmHg. PAP 59/33 mmHg con PAPm 40 mmHg. Con el diagnóstico de MCR con HTPu reactiva y GTP de 6 mmHg, se incluye en lista de trasplante cardíaco para un corazón sobredimensionado, crearle una CIA y tratamiento intensivo de HTPu. Tras 4 meses en lista se realiza trasplante cardíaco, se crea una CIA y durante el postoperatorio precisa asistencia en ECMO AV dos semanas por disfunción biventricular postrasplante, y posteriormente asistencia solo del ventrículo derecho por HTPu durante 6 semanas. Finalmente el paciente pudo ser dado de alta a domicilio con tratamiento oral vasodilatador pulmonar. Comentarios. La estenosis aórtica crítica neonatal asocia con frecuencia fibroelastosis endocárdica en VI. Ésta puede permanecer y desarrollar disfunción diastólica aislada de VI a pesar del tratamiento correcto de la estenosis aórtica. El inicio de HTPu es indicativo de trasplante cardíaco. Ante el primer dato clínico o ecocardiográfico sugestivo debe realizarse cateterismo cardíaco. Si la HTPu es reactiva puede realizarse trasplante cardíaco aislado gracias al uso de vasodilatadores pulmonares específicos pre y postrasplante. En estos casos suelen ser necesarios sistemas de soporte ventricular externo en el postoperatorio a corto y medio plazo.

### **Púrpura trombocitopénica inmune. Revisión de los casos de los últimos cuatro años en nuestra unidad**

**Autor(es):** E. Villar Quesada, A.I. González Espín, J.S. Vilchez Pérez, J. De La Cruz Moreno, I. Peláez Pleguezuelos

**Centros:** Hospital Materno Infantil de Jaén.

La púrpura trombocitopénica (PTI) es uno de los trastornos hematológicos más frecuentes en la población infantil y la adolescencia. A pesar de considerarse un trastorno benigno, en el 30% de los niños, la enfermedad tiene un curso prolongado, y entre el 5-10%, desarrolla una enfermedad refractaria grave.

**Objetivo:** Conocer algunas características del diagnóstico y seguimiento de la PTI con implicación en posibles enfermedades futuras.

**Material y Métodos:** Estudio retrospectivo de 20 pacientes con PTI evaluados en el Complejo Hospitalario de Jaén entre 2012 y 2016.

De los 20 pacientes (12 hombres/8 mujeres). La edad media al diagnóstico fue de 4 años (1-11 años). Las manifestaciones clínicas al diagnóstico: Equimosis 85%, petequias 80%, epistaxis 35%, gingivorragia 20%, hematuria 10%. Se identificó un pródromo infeccioso en 50% de pacientes. El recuento plaquetario al diagnóstico fue < 20.000 en 18 pacientes (90%).

Se trataron el 85% con inmunoglobulina endovenosa, corticoides 20% y terapia combinada con Inmunoglobulinas y corticoides 45%. A destacar un paciente que precisó inmunosupresores (micofenolato), posteriormente romiplostim y esplenectomía a los 5 años de vida.

Como respuesta al tratamiento el 70% presentó remisión completa, 15% remisión transitoria, 10% remisión parcial y 5% respuesta refractaria que acabó siendo PTI crónica (5%).

Presentan datos de autoinmunidad al diagnóstico el 25% pacientes: ANAS + en 3, Ac Lúpico + en 3: 1 Ac anti-DNA +; 1 Ac Cardiolipina +. Encontramos 5 pacientes con antecedentes familiares de autoinmunidad (sólo 2 de estos tenían datos de autoinmunidad). 2 pacientes presentaron posteriormente clínica de autoinmunidad: Uno de ellos Lupus y otro Urticaria-Vasculitis.

#### **Conclusiones:**

- La mayor parte de los pacientes al diagnóstico no presentaron clínica hemorrágica aguda grave pero sí datos de lesiones a nivel de la piel siendo las equimosis y las petequias lo más destacado.

- Casi la mitad de los pacientes precisaron terapia combinada para la resolución de la plaquetopenia siendo poco frecuente el uso de otras terapias.

- Destacar la importancia de estudiar la autoinmunidad en el diagnóstico y seguimiento de la PTI ya que podría orientarnos a otras patologías asociadas.

### **Tasa de utilización de Antibióticos en Pediatras de A.P. Variabilidad y Evolución 2014-2016**

**Autor(es):** I. Gómez Garrido (1), C. Fernández Carazo (2), A. Almagro Tello (1), B. Jiménez Jurado (1), J.M. Cerón (3), J. De La Cruz Moreno (1)

**Centros:** (1)UGC Pediatría. Complejo Hospitalario de Jaén. (2)U.G.C. El Valle. Distrito sanitario de Jaén-Jaén Sur, (3)Director asistencial Distrito Sanitario de Jaén

**Introducción:** El uso inadecuado y el abuso en el consu-



mo de antibióticos constituyen la causa principal del rápido aumento de las resistencias bacterianas, que unido a la escasez de tratamientos alternativos supone un problema de gran magnitud en Salud Pública. El 85% de los antibióticos se prescriben en Atención Primaria, la mayoría para infecciones respiratorias. Para hacer una prescripción adecuada, los profesionales necesitan formación, medios diagnósticos y tiempo adecuado de consulta.

**Objetivos:** Estudiar la variabilidad interindividual y la tendencia evolutiva global en la prescripción de Antibióticos de los pediatras de Atención Primaria durante un periodo de tiempo, tras la aplicación de un Programa Formativo en el año 2014. Sensibilizar a los pediatras en formación sobre la necesidad de un uso adecuado, mediante la participación en programas de vigilancia.

**Material y métodos:** Estudio descriptivo de la Tasa de Consumo de Antibacterianos (expresada como Dosis Diaria Definida, DDD/1000 TAFE y día) de cada uno de los 38 pediatras de un Distrito Sanitario semiurbano del S.A.S. durante los años 2014, 2015 y 2016, siendo la epidemiología estable. Datos obtenidos de la Unidad de Farmacia del Distrito y analizados estadísticamente mediante SSPS.

**Resultados:** La Tasa de consumo aumentó (17.30 IC (15.53, 19.08) en 2014, 18.46 IC (16.41, 20.52) en 2015 y 18.93 IC (16.47, 20.52) en 2016). La desviación típica, expresión de la variabilidad de las Tasas, también se elevó durante los años de estudio (5.3, 6.2 y 7.4 respectivamente), siendo los valores mínimos (9.5, 9,18 y 10,4) y los máximos (31.5, 32.8 y 43.7). Individualmente, un 39.4% (15/38) de pediatras han mantenido o disminuido sus tasas.

**Conclusiones:** No se observa una mejora global en el consumo tras la aplicación de un Programa Formativo, aunque un grupo importante de pediatras han reducido su Tasa. Se constata una amplia variabilidad entre pediatras, lo que sugiere la puesta en marcha de otras actuaciones (métodos de diagnóstico rápido en A.P.), y la necesidad de continuar la formación incluyendo al MIR. La vigilancia en el consumo de antibióticos es una estrategia útil dentro de un Plan Estratégico para disminución de Resistencias bacterianas.

### **Adenitis cervical. Nuestra casuística en los últimos diez años**

**Autor(es):** M.B. Maldonado Martín, M. Sanchez Forte, A.R. Sanchez Vazquez, C. Bueno Rebollo, R. Pulido Esteban, E. Jimenez Iniesta

**Centros:** Hospital Torrecárdenas

La adenitis cervical es una patología frecuente en Pediatría, siendo la mayoría de causa infecciosa. Sin embargo, es un diagnóstico que alerta y preocupa a los padres por relacionarlo con cuadros de origen tumoral.

**Objetivo:** Determinar las características clínicas, diagnóstico y tratamiento de los casos ingresados en la Unidad de Gestión Clínica del Complejo Hospitalario Torrecárdenas en los últimos 10 años.

**Material y método:** Se trata de un estudio observacional retrospectivo donde se han revisado las historias clínicas de 66 pacientes ingresados entre los años 2006-2016 con diagnóstico de adenitis cervical. Se estudian distintas variables como edad, sexo, mes y año de ingreso, parámetros analíticos, aislamiento bacteriano, tratamiento antibiótico empleado y necesidad de cirugía.

**Método estadístico:** Los datos se mostraron como media  $\pm$  desviación estándar en el caso de variables continuas y n(%) en caso de variables categóricas.

**Resultados:** La causa principal fue de origen infeccioso (92.4%). En el 3.5% de casos el origen fue micobacterias no tuberculosas. 4 casos fueron de origen tuberculoso y 2 de causa tumoral. El 70% respondió favorablemente al tratamiento antibiótico intravenoso. El resto precisó drenaje o exéresis quirúrgica (30%). La edad media de aparición fue de  $4.11 \pm 3.549$  años, con una mediana de 3, siendo más prevalente en varones (57%) y en los meses de Abril (11.3%) y Diciembre (8.5%). En 15 casos se consiguió aislar el germen causante, siendo en la mayoría de ellos *Staphylococcus aureus* (53%). Los antibióticos más utilizados fueron Amoxicilina/Clavulánico (38%) y Cloxacilina (21%) intravenosos. Solo en 6 casos el origen de la infección fue un foco odontógeno que precisaron extracción de la pieza dentaria. Los niveles medios de PCR en adenitis infecciosa fueron  $6.55 \pm 7.29$  mg/dl (mediana 3.72).

**Conclusiones:** Aunque la causa más frecuente de adenitis cervical es infecciosa (*S. aureus*), en los casos en los que no exista respuesta al tratamiento antibiótico es necesario descartar otras causas infecciosas como la Tuberculosis o Infecciones por Micobacterias no tuberculosas y un origen tumoral. Para ello, es determinante el estudio anatomopatológico y pruebas complementarias como Mantoux e IGRA (Quantiferon) que serán fundamentales para su diagnóstico.

### **Leishmaniosis visceral: Nuestra experiencia en diez años**

**Autor(es):** B. Ruiz De Zárate Sanz, I. Mayordomo Morales, S. Rodríguez Barrero, C. Aragón Fernández, J. Rubio Santiago, F. Macías Lopez, J. Ortiz Tardío

**Centros:** Hospital de Jerez

Presentamos a continuación los casos de Leishmaniosis Infantil diagnosticados en el Hospital de Jerez desde el año 2006 hasta la fecha.

Lactante de 5 meses que consulta por fiebre alta de un mes. Presenta palidez cutáneo-mucosa y hepatoesplenomegalia. En la analítica destaca descenso moderado de las tres series sanguíneas, hipoalbuminemia con hipertransaminemia moderada. VSG máxima de 53 mm/hora y PCR al ingreso 4 mg/dl. Aspirado M.O: celularidad aumentada, normal para la edad del paciente. Ausencia Leishmania a la visualización por microscopio. Serología Leishmania: Positiva para Ig G e IgM. Iniciamos tto con Anfotericina B liposomal intravenosa, con excelente evolución y sin recurrencias.

Lactante de 9 meses que consulta por fiebre alta de 14 días de evolución. En la exploración: palidez cutáneo mucosa y tinte pajizo junto con esplenomegalia moderada. En analítica Hb de 9,4 g/dl, con Hto 30%, plaquetas y leucocitos normales, leve aumento de GOT, con GPT y GGT normales e hipertrigliceridemia de 328 mg/dl. Aspirado M.O se observan amastigotes de Leishmania en el interior de los macrófagos. Tanto la Serología, el Ag en orina y la PCR en sangre para Leishmania resultan positivas. Recibe tratamiento con Anfotericina B liposomal i.v con buena respuesta.

Lactante de 3,5 meses que ingresa por fiebre alta de 72 horas de evolución sin foco. En la exploración inicial se palpa leve esplenomegalia. Analíticamente presenta leucopenia y anemia, hipoalbuminemia leve, aumento de triglicéridos y de enzimas hepáticas. El Aspirado de M.O no demuestra alteraciones importantes sin llegar a visualizarse Leishmania

intracelular. Serología a Leishmania positiva. Se inicia tto con Anfotericina B liposomal i.v con muy buena evolución.

Lactante de 18 meses que presenta fiebre alta de un mes de evolución. En la exploración moderada palidez cutáneo mucosa y esplenomegalia leve a la palpación. La analítica muestra Hb 6,4g/dl, plaquetas 49.000/mcl, neutrofilos 716/ml. Serología y Ag en Orina para Leishmania negativa. Aspirado M.O: no visualización de amastigotes. Ante la fuerte sospecha clínica de Leishmaniosis visceral se instaura tto con Anfotericina B liposomal, con excelente respuesta. A las 48 horas de inicio del tratamiento, llega resultado de PCR a Leishmania Positiva en sangre y M.O.

### **Encefalitis por Enterovirus A-71: Descripción de un caso.**

**Autor(es):** I. Sánchez Vicente (1), B. Rodríguez León (2), I. Geniz Díaz (3), A. Barcia Ramírez (4)

**Centros:** Hospital Universitario de Valme

Los enterovirus constituyen uno de los agentes etiológicos de encefalitis que, en la actualidad, están cobrando mayor protagonismo. Se está produciendo un aumento en la incidencia y gravedad de encefalitis producida por diferentes serotipos de dicho virus.

Se describe el caso de una niña de 2 años que desarrolló un cuadro de encefalitis por enterovirus A-71. Acudió al servicio de urgencias hospitalarias por un cuadro de fiebre, temblores, inestabilidad en la marcha y vómitos. A la exploración física destacaba la presencia de inestabilidad en la marcha con aumento en la base de sustentación así como mioclonías de extremidades superiores e inferiores. Ante la sospecha diagnóstica se obtuvieron muestras de LCR, exudado nasofaríngeo y heces iniciándose, posteriormente, tratamiento con inmunoglobulina intravenosa y corticoides. Dos meses después de ser dada de alta hospitalaria persiste dificultad para la marcha y alteraciones en el comportamiento.

La descripción de este caso nos ayuda a reconocer, de forma precoz, el cuadro clínico característico de este serotipo de enterovirus para así poder obtener las muestras más rentables que permitan el aislamiento del virus y con ello, el diagnóstico definitivo.

### **Dermatomiositis juvenil en el diagnóstico diferencial de la debilidad muscular en el niño**

**Autor(es):** C. Bueno Rebollo, J. Garcia Feito, R. Pulido Esteban, P. Aguilera Lopez, M. Sanchez Forte, M. Martin Gonzalez, A. Bonillo Perales

**Centros:** C.H TORRECARDENAS

**Introducción:** La DMJ (dermatomiositis juvenil) es una conectivopatía con vasculopatía sistémica de base autoinmune y de inicio en la infancia que asocia debilidad muscular simétrica proximal, lesiones en piel como pápulas de Gottron, eritema en heliotropo con edema violáceo palpebral, y síntomas constitucionales. Su diagnóstico y tratamiento precoz es crucial, dada su baja prevalencia, ya que condiciona el pronóstico.

**Descripción del caso:** Presentamos dos casos de DMJ diagnosticados en nuestro servicio este año. Varón, 6 años, con debilidad muscular proximal en cintura escapular y pélvica junto con lesiones típicas de DMJ en piel. Presenta CPK elevada, Resonancia magnética muscular de miositis y capilaroscopia con hallazgos compatibles. Se inicia

Prednisona a 1mg/Kg/día y Metotrexate 10mg subcutáneos semanales más ácido fólico. En Consulta de Reumatología se ajustan dosis de ambos tratamientos, constatando corticodependencia al necesitar aumento de dosis de Mtx hasta 20mg para reducir dosis de corticoides. En su evolución el paciente ha precisado nuevo ingreso para tratamiento con IGIV por brote de debilidad muscular estando en pauta descendente de corticoides.

Mujer, 7 años, raza árabe. Presenta debilidad muscular proximal y simétrica junto con elevación de CPK, fiebre de 15 días de evolución y lesiones típicas en piel. Cumple al ingreso 3/5 criterios de Bohan y Meter. Dada la buena respuesta clínica y analítica a la corticoterapia se prescinde de biopsia muscular y electromiograma. Al alta se inicia Mtx semanal, y en consulta de Reumatología se realiza pauta descendente de corticoides, reapareciendo la misma clínica cutánea y muscular al descender de Prednisona 1mg/Kg/día, por lo que se prevé historia evolutiva similar en ambos casos.

**Discusión y conclusiones:** La DMJ es una conectivopatía de baja prevalencia en la edad pediátrica (2-4 casos por millón al año). Más del 90% de los pacientes sobreviven al 5º año pero un 41-60% presenta complicaciones como debilidad muscular residual y calcinosis, condicionadas fundamentalmente por retraso diagnóstico y falta de un tratamiento temprano y agresivo. La corticoterapia junto con inmunosupresores, son la base del tratamiento; conseguir dosis apropiadas es un reto para optimizar el balance y control de la inflamación/iatrogenia.

### **Dermatitis atópica complicada**

**Autor(es):** B. Jiménez Jurado, E. Villar Quesada, I. Gómez Garrido, A. Almagro Tello, C. Sierra Córcoles, J. De La Cruz Moreno

**Centros:** Hospital Universitario Ciudad de Jaén

**Introducción:** La dermatitis atópica es una enfermedad inflamatoria cutánea, crónica e intermitente asociada frecuentemente con IgE sérica elevada e historia personal o familiar de atopía. Esta dermatosis no es sólo una enfermedad limitada a la piel, sino que debido a la pérdida integral de la barrera cutánea que se produce en ella, predispone a infecciones bacterianas y víricas graves secundarias, convirtiéndose, en ocasiones, en una enfermedad severa y con complicaciones graves a tener en cuenta.

**Objetivo:** Valorar la importancia del diagnóstico de ciertas complicaciones de la dermatitis atópica más allá de considerarla sólo una enfermedad con única afectación cutánea ya que, a partir de ella, se desarrollan cuadros muy graves con potencial morbimortalidad para el paciente.

**Casos clínicos:** A propósito de tres casos clínicos, se exponen algunas de éstas, tales como la erupción variceliforme de Kaposi y la diseminación cutánea generalizada por virus varicela zoster.

Los dos primeros casos son dos varones, de 13 y 23 meses, que consultan por fiebre y lesiones cutáneas. Ambos presentan lesiones vesiculosas con umbilicación central sugerente de eczema herpeticum sobre lesiones de dermatosis previa, y además, el primero de ellos presenta una lesión facial izquierda eritematosa con costras melicéricas asociadas sospechosas de sobreinfección bacteriana. Tienen en común la afectación de predominio facial y antecedentes personales de dermatitis atópica y alergia alimentaria múltiple. La serología de virus herpes fue positiva confirmando el diagnóstico. El

tercer caso es un varón de 9 años que consulta por lesiones dermatológicas en diferentes estadios sugerentes de infección por virus varicela zóster, en paciente con tratamiento inmunosupresor por dermatitis atópica severa. Se realizó PCR de VZV en la lesión: positiva, así como serología IgG positiva a varicela por vacunación previa, diagnosticándose de herpes zóster diseminado. Todos presentaron buena evolución clínica tras iniciar tratamiento con aciclovir intravenoso y antihistamínicos orales, con lesiones en remisión y mejoría clínica.

**Conclusiones:** Es fundamental la sospecha clínica y la confirmación diagnóstica de ambas entidades, para establecer un tratamiento precoz que evite sus posibles complicaciones, ya que aún siendo cuadros potencialmente graves disponen de tratamiento efectivo.

### **Abordaje multidisciplinar de pacientes traqueostomizados en los últimos diez años**

**Autor(es):** E. Jimenez Iniesta, Y. Gonzalez Jimenez, A.R. Sanchez Vazquez, J. Battles Garrido, M.T. Rubi Ruiz, M.B. Maldonado Martin, C. Bueno Rebollo, R. Pulido Esteban, A. Bonillo Perales

**Centros:** C.H.Torrecárdenas

**Introducción:** En los últimos años la indicación de traqueostomía ha cambiado. Las indicaciones más frecuentes actualmente son las alteraciones estructurales de vía aérea superior y la ventilación mecánica prolongada por lo que la necesidad de estos pacientes de mantener su traqueostomía por largos periodos de tiempo precisa tanto un manejo multidisciplinar como domiciliario.

**Objetivo:** Describir las características etiológicas, clínicas y terapéuticas así como el seguimiento multidisciplinar de estos pacientes.

**Metodología:** Estudio descriptivo retrospectivo de pacientes que requirieron traqueostomía en los últimos 10 años en hospital de 3 nivel. Fuente: Historia clínica, base de datos Diraya.

**Resultados:** Se realizó traqueostomía en 9 pacientes: 6 varones y 3 mujeres, de edades comprendidas entre 3 meses y 14 años.

La indicación en 5 pacientes fue por alteración de vía aérea (estenosis supraglótica y subglótica) y en 4 pacientes por VM prolongada. De ellos 5 pacientes continuaron con VM domiciliaria y 4 con O2 en traqueostomía. 4 son portadores de gastrostomía y 2 de SNG los cuales recibieron fórmula polimérica. Precisaron tratamiento antiepiléptico 2 pacientes y tratamiento enzimático sustitutivo otros 2 pacientes. Se aislaron cultivos positivos a *P.aeruginosa* en 5 pacientes. 2 han sido decanulados a los 2 años y a los 5 años de la traqueostomía (edades 3 y 6 años) y ninguno presentó complicaciones. 1 exitus al año de la traqueostomía (edad 15 años) por su enfermedad de base. Todos recibieron vacuna antineumocócica y antigripal y 4 pacientes Palivizumab en época estacional.

El seguimiento multidisciplinar ha requerido de la asistencia de los siguientes profesionales: neumólogos, digestivos y neurólogos pediatras, cirujanos infantiles, otorrinolaringólogos y rehabilitadores así como asistencia domiciliaria por parte de cuidadores y de los equipos de atención extrahospitalaria.

#### **Conclusiones:**

- La traqueostomía tiene actualmente unas indicaciones precisas con escasas complicaciones por lo que se considera una intervención quirúrgica segura, cuando el ámbito y

cuidados post-operatorios son los adecuados.

- Es necesario establecer equipo multidisciplinario para el abordaje integral tanto en el ámbito hospitalario como extrahospitalario.

- Desarrollar programas para capacitar a los cuidadores en el manejo domiciliario.

### **Analgesia y sedación en servicio de urgencias**

**Autor(es):** R. Pulido Esteban, M.I. Rodríguez Lucenilla, I. García Escobar, C. Bueno Rebollo, E. Jiménez Iniesta, B. Maldonado Martín

**Centros:** Hospital Torrecárdenas

**Introducción:** La valoración y tratamiento del dolor en los niños es una parte importante de la práctica pediátrica. Por lo que la analgesia y sedación debe ser prioridad en los servicios de urgencias pediátricas.

**Objetivo:** El objetivo principal de nuestro trabajo es describir nuestra experiencia tras la puesta en marcha de un protocolo de analgesia y sedación en nuestra unidad.

**Material y métodos:** Estudio observacional prospectivo.

Criterios de inclusión: todo procedimiento de sedación y/o analgesia realizados en la unidad de Urgencias Pediátricas del hospital Torrecárdenas durante el periodo de tiempo entre 1 julio a 31 octubre de 2016. Se diferencian en procedimientos mayores: desbridamiento de quemaduras, drenaje de abscesos y reducción de fracturas y luxaciones y en procedimientos menores como suturas de heridas, artrocentesis, extracción de cuerpo extraño y punción venosa según la intensidad de dolor o ansiedad que puedan generar al paciente.

**Resultados:** Se registraron 104 procedimientos de sedoanalgesia, 47% en mujeres. La edad media fue de 5,6 años. Se realizaron 64 procedimientos menores y 38 procedimientos mayores.

Los fármacos más utilizados fueron: óxido nítrico 32 (31%) y asociación fentanilo-midazolam 22 (21%). Se registraron efectos adversos inmediatos en 8 procedimientos (edema palpebral, epistaxis autolimitada, agresividad y mareo). Solo en 1 ocasión se necesitó el uso del antídoto (flumaceniil), por efecto paradójico del midazolam.

La valoración del procedimiento por parte de los padres tuvo una puntuación media de 9 sobre 10. Un 80% de los padres volverían a repetir el procedimiento bajo sedoanalgesia.

**Conclusiones:** La reducción de fracturas y la sutura de heridas fueron los principales procedimientos donde se usó la sedoanalgesia. La combinación farmacología más utilizada fue midazolam y fentanilo intranasal.

En todos los casos los padres estuvieron presentes lo cual disminuye el nivel de disconfort y ansiedad de los niños. Los efectos adversos reportados son mínimos y en la mayor parte de los casos autolimitados.

## XIII Encuentro Multidisciplinar de Odontología Infantil Integrada (SEOI) y Pediatría Extrahospitalaria y Atención Primaria (SEPEAP) y SPAOYEX Sevilla, 21 de enero de 2.017

### **Análisis de la dentinogénesis imperfecta asociada a osteogénesis imperfecta en sujetos infantiles**

**Autores:** Martín Vacas, Andrea; Sagastizábal Cardelús, Belén; Gutiérrez Díez, Pilar; Mourelle Martínez, Rosa; de Nova García, Joaquín.

**Centro de Trabajo:** Especialista en Odontología integrada en el niño con necesidades especiales. Departamento de Estomatología IV de la Facultad de Odontología, Universidad Complutense de Madrid.

**Introducción:** La Dentinogénesis Imperfecta (DGI) tipo I es aquel defecto hereditario de la dentina que se presenta asociada a la Osteogénesis Imperfecta (OI), constituyendo un hallazgo frecuente en los sujetos con OI. Tradicionalmente se ha descrito una gran heterogeneidad tanto en las manifestaciones de la DGI-I como en su severidad, pero no hay un consenso establecido acerca de si la severidad de la afectación dental se asocia a la severidad de la afectación sistémica. El objetivo de este estudio es describir las manifestaciones tanto clínicas como radiográficas de la DGI y estudiar si existe una asociación con la afectación sistémica de la OI.

**Material y método:** Es un estudio observacional retrospectivo analítico que se basó en imágenes fotográficas intraorales y registros radiográficos (ortopantomografías) de 31 sujetos menores de 18 años diagnosticados de OI, clasificados según los criterios de Sillence. Se recogieron las características de la DGI a nivel clínico-radiográfico que habían sido descritas previamente por otros autores, y se analizó la relación con el tipo de OI mediante tests estadísticos (prueba de Chi cuadrado y prueba exacta de Fisher) con un nivel de confianza del 95% ( $p < 0.05$ ).

**Resultados:** Las manifestaciones clínicas de la DGI-I son más frecuentes en la dentición temporal (92%) mientras que las radiográficas se encuentran en mayor medida en la dentición permanente (93,5%). Los hallazgos clínicos más frecuentes son la discoloración y la aparición de coronas bulbosas; y los hallazgos radiográficos la obliteración pulpar y la constricción cervical acentuada. Con respecto a la relación con el tipo de OI, en dentición temporal sí que podía establecerse que la severidad de atrición ( $p=0.035$ ) y obliteración pulpar ( $p=0.011$ ) se relacionaba con la severidad de la afección sistémica; no pudiendo establecerse en el resto de variables estudiadas.

**Discusión y conclusiones:** Como se había descrito previamente, la DGI-I se manifiesta de forma muy heterogénea, habiendo una gran variabilidad tanto intra como intersujeto. La DGI-I es más frecuente en la dentición temporal que permanente, y se caracteriza por discoloración dentaria, aspecto de coronas bulbosas, obliteración pulpar y constricción cervical acentuada. No hay diferencias significativas en la prevalencia de DGI-I en los diferentes tipos de OI, aunque en la dentición temporal se presentaba de forma significativa atrición dental y obliteración pulpar más severas en los fenotipos más severos de la afectación sistémica.

### **Hipomineralización incisivo molar**

**Autor(es):** Torres Llorens, Beatriz; Domínguez Reyes, Antonia; Marín Castro, Inés María; Cabrera Domínguez, María Eugenia; Galán González, Antonio Francisco.

**Centro de Trabajo:** Alumno del Máster en Odontología Infantil Integrada. Facultad de Odontología, Universidad de Sevilla.

**Introducción y objetivos:** El HIM se trata de una hipomineralización del esmalte con características peculiares y cuya etiología no está esclarecida. Se caracteriza por la aparición de opacidades en los primeros molares e incisivos permanentes, en que el esmalte tiene un espesor normal, pero una mayor porosidad, resultado de un disturbio en la etapa de maduración de la Amelogénesis.

El objetivo del estudio fue conocer la etiopatogenia de esta anomalía, la presentación clínica, las repercusiones, medidas preventivas, manejo clínico y tratamientos indicados.

**Material y método:** Se llevó a cabo una búsqueda en bases de datos y se consultó la literatura de los últimos 10 años. Las palabras clave fueron: Molar incisor hypomineralization, prevalence, etiology.

**Resultados:** La afectación de molares e incisivos sugiere que estamos en presencia de un disturbio específico en el desarrollo del esmalte, de duración limitada (3 primeros años de vida), ya que las coronas de estos dientes se desarrollan en un periodo idéntico. El momento en que ocurrió el disturbio y su tiempo de duración parecen determinar la localización y severidad de estas opacidades.



En la literatura se hace referencia a varias causas posibles, pero no se conoce, hasta la actualidad, una etiopatogenia clara.

En los molares afectados por MIH, se distingue una alteración en la translucidez del esmalte que normalmente presenta un aspecto blando y poroso. Según la severidad se clasifican en leve, moderada y severa. Esto determinará el riesgo y el tratamiento indicado, que irá desde la prevención y los tratamientos de remineralización hasta tratamientos restauradores con ionómeros de vidrio, composites, coronas o en algunos casos hasta la extracción y manejo ortodóntico del espacio.

**Conclusión:** Nos encontramos ante un problema de salud oral importante por las repercusiones que conlleva en dentición permanente. Los dientes hipomineralizados presentan un alto riesgo de afectación por caries.

Es de suma importancia establecer programas prioritarios de prevención y tratamiento temprano de estos niños, y que se lleven a cabo más estudios para poder establecer una etiopatogenia clara.

### **Agencias:**

#### **¿Cuándo son importantes para el clínico?**

**Autor(es):** Pasapera Santos Helen Pamela; Martínez Gonzales José María; Mourelle Martínez Rosa; Burgueño Torres Laura; De Nova García Joaquín.

**Centro de Trabajo:** Especialista en Atención Odontológica Integrada en el Niño con Necesidades Especiales de la Facultad de Odontología UCM.

**Introducción:** La agenesia dental es una alteración de desarrollo de los dientes que se presenta con relativa frecuencia aproximadamente el 6% en población completamente sana esta es el tipo de agenesia que es de importancia para el pediatra, sin embargo, hay algunas formas de presentación en la que el signo clínico de la agenesia dental puede representar algo más que la afectación de un diente.

El objetivo de este trabajo es presentar el caso clínico de un paciente femenino de 9 años con delección del brazo corto del cromosoma 18 (18p-) que se presentó en la Clínica del título propio Especialista en Atención Odontológica Integrada en el Niño con Necesidades Especiales de la Facultad de Odontología de la UCM, donde se observó radiográficamente y clínicamente la presencia de un incisivo central maxilar único en la línea media maxilar, retraso en la erupción, ausencia de frenillo labial y papila incisiva.

**Material y método:** La paciente fue estudiada siguiendo un protocolo que incluye un examen clínico, registros radiográficos y fotográficos, se adjuntaron informes médicos y estudio Citogenético. Se realizó una búsqueda bibliográfica en PUBMED con las palabras claves: dental agenesia & solitary median maxillary central incisor, la investigación se limita por artículos de mayor relevancia y en el idioma inglés.

**Resultados:** Presentamos la orientación diagnóstica de un caso donde el signo clínico puede ser indicativo de un trastorno general.

**Discusión y conclusiones:** La presencia de un único

incisivo central superior permanente puede, en principio, ser un producto de fusión. Sin embargo, si el diente único está en la línea media, y es simétrico con forma y tamaño normales de la corona y la raíz, entonces este puede ser un hallazgo aislado o puede ser parte del síndrome del incisivo central maxilar solitario medio. Esta es una condición heterogénea que puede incluir otras anomalías de desarrollo de la línea media del cerebro y otras estructuras que pueden ser debidas a una mutación del gen Sonic hedgehog (SHH), en el gen SIX3, u otra anomalía de la genética.

La ausencia de un incisivo central superior no debe ser considerado como una simple anomalía dentaria, ya que puede estar asociado con otras manifestaciones clínicas y malformaciones craneofaciales más complejas, por esto es esencial una evaluación clínica pormenorizada por un equipo multidisciplinar para así poder establecer un plan de tratamiento adecuado para el paciente.

### **Actualización del tratamiento de los molares afectados por el síndrome incisivo molar**

**Autor(es):** Real Benlloch Irene, Mourelle Martínez Rosa, Velayos Galán Laura, González Aranda Cristina.

**Centro de Trabajo:** Universidad Complutense de Madrid.

**Introducción y objetivos:** El síndrome incisivo molar o MIH se describe como una hipomineralización de origen sistémico que afecta de 1 a 4 de los primeros molares permanentes y que se asocia con alteraciones de los incisivos, siendo su aparición cada vez más frecuente. El tratamiento de esta entidad supone un reto para el odontólogo, debido a que los dientes afectados van a presentar un aumento de su contenido proteico y una disminución del contenido mineral, lo que complica la obtención de un resultado duradero.

El objetivo de este estudio fue valorar las diferentes opciones terapéuticas de estos molares, así como intentar establecer la técnica más adecuada para la restauración de los mismos.

**Material y método:** Se ha realizado una búsqueda en la literatura dental en bases de datos desde 1987 hasta la actualidad, con las palabras clave: molar-incisor hypomineralization, dental enamel hypoplasia, dental enamel, dental etching, dental bonding, dental cements.

**Resultados:** Los problemas clínicos más comunes para los pacientes con MIH son ruptura posteruptiva del esmalte, exposición dentinaria, formación de cavidades atípicas y una molestia severa con los estímulos fríos. Debido a la amplia variación de su presentación, el tratamiento de esta patología va a estar determinado por la severidad de las lesiones.

Se ha propuesto un enfoque de manejo en seis pasos para los molares con MIH: identificación del riesgo, diagnóstico precoz, remineralización, prevención de la caries dental y ruptura posteruptiva del esmalte, restauraciones o extracciones y mantenimiento.

Actualmente se considera el material de elección para la restauración de los dientes afectados por MIH es la

resina compuesta, al menos cuando la corona no está completamente destruida. En los casos en los que sea muy severa, el tratamiento de elección será la colocación de coronas metálicas preformadas o la extracción del molar.

Los últimos estudios apuntan a que los sistemas adhesivos de autograbado consiguen una fuerza de adhesión mayor que otros sistemas en este tipo de molares. El pretratamiento de la lesión puede producir un aumento de la fuerza adhesiva, aunque los resultados observados aun no permiten estandarizar este procedimiento. Las opciones más prometedoras son el hipoclorito sódico y las resinas infiltrantes.

**Conclusión:** La mejor opción terapéutica para el MIH actualmente consiste en la realización de una reconstrucción con resina compuesta, utilizando un sistema adhesivo de autograbado, valorando la posibilidad de realizar un pretratamiento con hipoclorito sódico o resinas infiltrantes.

### ***Relación entre lesión cariosa y proceso inflamatorio***

**Autor(es):** Tomillo Montaña, Julia; Aznar Martín, Teresa; Muñoz Muñoz, Lourdes; Gómez Cuadrado, Rosario; Marín castro, Inés María.

**Centro de Trabajo:** Alumno del Máster en Odontología Infantil Integrada. Facultad de Odontología, Universidad de Sevilla.

**Introducción:** La caries dental es una de las enfermedades orales crónicas más comunes en todo el mundo, a pesar de ser en gran medida prevenible, especialmente en los países en desarrollo.

Se trata de un proceso infeccioso de etiología multifactorial, que viene determinado por un equilibrio dinámico entre factores patológicos y factores de protección. Por este motivo, se realizan numerosos estudios con el propósito de correlacionar el avance de la caries con diferentes factores predisponentes del huésped. Entre ellos se encuentra el proceso inflamatorio asociado a la lesión cariosa, actualmente de implicación desconocida a ciencia cierta.

**Objetivos:** El objetivo de este estudio fue realizar una revisión bibliográfica de actualización de la literatura acerca de la relación entre la caries y el proceso inflamatorio implicado.

**Material y método:** Se realizaron búsquedas a través de las bases de datos Medline PubMed y Scopus, utilizando los términos "cytokines" AND "caries" y relacionándolos con "inflammatory cytokines", "cariogenic", "caries activity", "saliva", "salivary parameters", "children", "teenager" y "adolescent". Se limitó la búsqueda a literatura publicada en los últimos diez años.

**Resultados:** La saliva proporciona un medio ideal para la detección de marcadores proinflamatorios, pues tiene ventajas evidentes en comparación con el análisis de sangre, como son el fácil acceso y la recogida no invasiva. Autores como Shile y Wilson afirman que la abundancia de información contenida en este fluido oral

podría ser una alternativa al análisis de proteínas séricas de la sangre para diferentes test de identificación de susceptibilidad a infecciones, como la caries.

Sin embargo, Viera Cogulu y compañeros, no encontraron evidencias significativas en sus estudios para sustituir la determinación sérica de IL-1 y 6. Sin embargo, si para el TNF.

**Conclusiones:** Al ser la saliva un fluido corporal de acceso no invasivo en comparación con las muestras séricas, podría ser usada para medir parámetros inflamatorios liberados durante la iniciación y la progresión de la enfermedad.

Sin embargo, es difícil identificar aquellos factores de riesgo predictivos de la actividad o el progreso de la lesión cariosa, debido a la complejidad del proceso.

### ***Alteraciones estructurales del esmalte: Abordaje clínico de la Amelogenesis***

**Autor(es):** Sierra Millán, María del Mar; Galán González, Antonio Francisco; Cabrera Domínguez, María Eugenia; Muñoz Muñoz, Lourdes; Aznar Martín, Teresa.

**Centro de Trabajo:** Alumno del Máster en Odontología Infantil Integrada. Facultad de Odontología, Universidad de Sevilla.

**Introducción y objetivos:** Las displasias del esmalte son anomalías en su estructura como consecuencia de trastornos durante el proceso de la Amelogenesis, pudiendo tener etiología genética o ambiental.

El diagnóstico se realiza mediante un examen clínico, radiológico, histológico y genético.

El objetivo del presente trabajo es realizar una actualización acerca del diagnóstico y las distintas posibilidades de tratamiento.

**Material y método:** Se realiza una primera búsqueda en Google Scholar de documentos y guías de práctica clínica y posteriormente una búsqueda sistemática en las bases de datos Medline y Pubmed en un marco temporal de 2007 hasta la actualidad.

Se emplearon las siguientes palabras clave: "Amelogenesis Imperfecta", "Primary teeth", "Dental Enamel Hypoplasia".

**Resultados y conclusiones:** Revisados los artículos seleccionados, no llega a encontrarse una etiología única sobre los defectos del esmalte, ya que su origen suele ser multifactorial.

Se consideran problemas estéticos relativamente frecuentes dentro de la población infantil, y pudiendo favorecer la caries dental.

Es por ello por lo que creemos que el profesional debe conocer los factores predisponentes que influyen en el desarrollo de dichas alteraciones del esmalte y, en caso de que aparezcan, poder llevar a cabo los tratamientos conservadores y estéticos más indicados en cada caso.

## **Hemorragia gingival en el paciente pediátrico: Manejo multidisciplinar**

**Autor(es):** Galán Torres Mercedes, Gutiérrez Ledezma Karina, Paz Cortés Marta, Diéguez Pérez Montserrat, De Nova García Joaquín.

**Centro de Trabajo:** Especialista en Odontología Integrada en el Niño con Necesidades Especiales. Facultad de Odontología. Universidad Complutense de Madrid.

**Introducción:** Desde el punto de vista clínico, el sangrado gingival en el niño generalmente es orientativo de un problema gingival localizado (gingivitis asociada a placa bacteriana). La hemorragia gingival no es un signo clínico tan frecuente en el paciente infantil, pero, puede asociarse a problemas periodontales más severos, en ocasiones como manifestación de patologías sistémicas asociadas a desórdenes hematológicos o enfermedades de origen genético.

El objetivo de este trabajo es la orientación diagnóstica y enfoque multidisciplinar ante un signo de hemorragia gingival.

**Material y método:** Varón de 13 años y 9 meses que acude a la clínica del título propio de Especialista en Odontología Integrada en el Niño con Necesidades Especiales de la Universidad Complutense de Madrid refiriendo vómitos frecuentes por la mañana, con restos de sangre y gingivorragias y tras años de estudio sin resolverse su problema.

**Resultados:** Tras la realización de pruebas de laboratorio (hemograma, bioquímica, perfil lipídico y estudio hormonal) con resultados sin alteración en ningún parámetro, se realizó estudio de hemostasia por sospecha de coagulopatía en el que se encontró un leve descenso del factor von Willebrand cofactor Ristocetina (50% VR: 60-150%) con el resto de parámetros dentro de la normalidad, tres meses después fue realizado un segundo estudio de hemostasia en el cual no se encontraron alteraciones significativas de ningún parámetro. Tras la exploración odontológica y teniendo en cuenta que, por el momento no se ha podido asociar con enfermedades sistémicas (parámetros normales en pruebas complementarias y no se han detectado desórdenes genéticos) ni está bajo tratamiento farmacológico se llegó al diagnóstico de presunción de periodontitis de inicio prepuberal asociada a placa más severa en sector anterior.

El paciente fue tratado con tratamiento farmacológico (Espiramicina y Metronidazol) y terapia combinada de instrumentación mecánica y manual junto a tratamiento coadyuvante con antiséptico e instrucciones de higiene oral. Tras este protocolo de actuación el paciente presentó una rápida mejoría del estado periodontal.

**Discusión y conclusiones:** Ante un signo de hemorragia gingival es importante el abordaje por parte de los clínicos, tanto pediatras como odontólogos ya que se debe descartar que se asocie a enfermedades periodontales como manifestación de enfermedades sistémicas y se debe tratar el problema local que está causando este signo.

En este caso, aparentemente el problema de hemorragia gingival ha sido resuelto mediante tratamiento odontológico pero, el paciente sigue en estudio genético para descartar otras patologías.

## **Criterios de calidad de la Ortopantomografía**

**Autor(es):** Agüera García, Sandra; Marín Castro, Inés María; Gómez Cuadrado, Rosario; Aznar Martín, Teresa; Domínguez Reyes, Antonia.

**Centro de Trabajo:** Alumno del Máster en Odontología Infantil Integrada. Facultad de Odontología, Universidad de Sevilla.

**Introducción:** La ortopantomografía es una técnica popular, muy empleada en la región orofacial, puesto que ofrece información de la dimensión vertical del hueso, la localización de diversos puntos anatómicos, y de todas las estructuras faciales (mandíbula, maxilar, estructuras de soporte y articulación temporomandibular) en una única imagen. Además, de brindar la posibilidad de registrar el complejo maxilofacial en forma bilateral y por ende, comparar estructuras contralaterales, se une la rapidez de la técnica, comodidad y baja radiación para el paciente.


**Objetivos:** El objetivo es realizar un estudio piloto revisando radiografías realizadas en la Facultad de Odontología de Sevilla, para analizar si cumple los criterios necesarios para un buen diagnóstico.

**Material y método:** Se ha realizado una búsqueda en la literatura en diversos libros sobre radiología dental, así como en bases de datos, usando las palabras claves: dental radiology, orthopantomography, panoramic radiograph, quality in orthopantomography.

**Resultados y conclusiones:** La ortopantomografía es un método diagnóstico de gran utilidad debido a sus diversas indicaciones y a la gran información que nos aporta, frente a los pocos inconvenientes que supone.

Es necesario cumplir unos criterios de calidad para evitar exponer al paciente a nuevas radiaciones y permitir realizar un correcto diagnóstico a partir de la misma.

Es necesario la realización de un estudio con una muestra mayor para poder determinar los problemas encontrados en la realización de la ortopantomografía, así como establecer unos criterios de calidad en la Universidad de Sevilla.



## Crítica de Libros

### Ser padres, ser hijos. Los desafíos de la adolescencia

Mario Izcovich

**Gedisa – Barcelona – febrero 2017**

El mercado editorial pone a nuestra disposición un libro original e interesante: Ser padres, ser hijos, obra de un distinguido Psicólogo y Psicoanalista, el Dr. Mario Izcovich, natural de Buenos Aires y residente en Barcelona desde hace 25 años. Actualmente Vicepresidente del Instituto de la Infancia de Barcelona y miembro de la Asociación Mundial de Psicoanálisis.

La tremenda originalidad de la publicación que se comenta reside en el hecho de que no son sólo los adolescentes los protagonistas, sino también los padres de los mismos, compartiendo justificado y destacado papel. Y asimismo el momento y circunstancias que rodean a tan recomendable texto: la coincidencia de la crisis vital de los adolescentes con el cuestionamiento de un mundo de oportunidades para los propios padres.

En esta segunda década del Siglo XXI la adolescencia de nuestros hijos, incesantemente cambiante, está poniendo en cuestión muchas de nuestras certidumbres, obligándonos a nuevas reflexiones sobre valores, creencias, cambio generacional, paso del tiempo y asimilación de nuestras propias frustraciones como padres sorprendidos ante tanta novedad, tanto conductual como ambiental, en esta delicada etapa de la vida.

El libro, que se lee con interés creciente, destaca el

aspecto creativo del “arte de ser padres”: no hay dos padres o madres iguales y no se crían dos hijos de la misma manera. El objetivo de la obra no pretende, por tanto, enseñar a ser padres: cada familia es un mundo y cada una ha de realizar su propio recorrido, recalca el autor. Esta obra surge de una enriquecedora experiencia: reuniones con padres y madres de adolescentes que han compartido problemas, dudas y temores; del estudio de estas preocupaciones se van a proponer soluciones y nuevas posibilidades de encuentro con nuestros hijos.

“Ser padres, ser hijos”, a través de 7 capítulos muy didácticamente redactados, va a explorar desde las sabidurías tradicionales hasta los más actuales modelos de familia, crianza y educación, destacando siempre cómo “la crianza de los hijos es uno de los mayores retos en la vida de los adultos”.

Estamos, pues, ante un libro dirigido a padres, pero también muy útil herramienta para los profesionales que trabajen en el campo de la adolescencia, con el Pediatra con siempre preferente papel en el cuidado de la salud y conducta del adolescente.

**Dr. Carlos Marina**

**Pediatra y Médico Puericultor del Estado**





## Y llegó la adolescencia

Guía para Padres y Madres con hijos e hijas adolescentes.

Ayuntamiento de Vitoria-Gasteiz  
Programa Municipal de Mediación Familiar - 2017

Con indudable y satisfactoria sorpresa nos encontramos con el brillante resultado de la ardua labor puesta en marcha desde el año 2001 por el Servicio de Infancia y Familia del Departamento de Intervención Social del Ayuntamiento de Vitoria-Gasteiz, recientemente publicado. Se trata de un auténtico instrumento de ayuda, útil y sencillo, para muchos padres y madres con hijos que han iniciado recientemente la adolescencia o ya llevan un tiempo en esta etapa de la vida.

El mero hecho de tener hijos es probablemente la decisión más importante que pueden tomar las mujeres y los hombres tras su matrimonio. El Prof. Enrique Rojas, Catedrático de Psiquiatría de la Universidad Complutense, comentaba hace pocas semanas en una Tercera de ABC, la actual resistencia de los hombres entre 30 y 40 años de asumir la responsabilidad imprescindible para casarse y tener hijos. Es lo que el Profesor denominaba "Síndrome de Afrodita" constituido por mujeres en edad fértil defraudadas ante el egoísmo, inmadurez y materialismo de varones incapaces de decidir y desempeñar su papel de esposos y padres.

Una vez superado este grave obstáculo, el trabajo que comentamos se va a centrar en la preocupación generada en padres y madres, felizmente responsables, por la llegada de sus hijos a la adolescencia. Eta-


pa indudablemente difícil, de transición entre la niñez y la edad adulta. El hasta ahora niño quiere encontrar su propia identidad y adquirir autonomía. Se van a empezar a separar de las figuras paternas, pero, atención, ya no son niños, pero tampoco son todavía adultos y no tienen la madurez suficiente para conseguirlo.

El adolescente vive un conflicto interno entre la fuerte dependencia de sus padres y el deseo y necesidad de independencia. Niños hasta ahora complacientes se pueden mostrar de pronto vehementes y rebeldes. Este cambio puede desconcertar a los padres, quienes no saben bien cómo afrontar estos inesperados conflictos con sus hijos. Va a resultar complicado, en ocasiones, conseguir el equilibrio entre el control y autoridad sobre el adolescente, por un lado, y la concesión progresiva de mayores cotas de confianza y responsabilidad, por otro.

Esta GUÍA, cuya lectura recomendamos, se ha realizado con gran acierto teniendo en cuenta todas estas preocupaciones y el sentir de padres y madres de adolescentes que acuden al Programa Municipal de Mediación Familiar, creado como recurso de apoyo a la familia por el Ayuntamiento de Vitoria-Gasteiz.

**Dr. Carlos Marina**

**Pediatra y Médico Puericultor del Estado**



## Selección de buenos alimentos y tamaño de las raciones para niños de 1 a 4 años

Dra. Helen Crawley. First Steps Nutrition Trust, 2016.  
 Edited by Wordworks.

Estimulados por el firme convencimiento de la importancia y trascendencia de una adecuada alimentación durante los primeros cinco años de vida, se edita en el Reino Unido una interesante y original GUIA destinada expresamente a facilitar el “comer bien” de los niños entre 1 y 4 años de edad, valorando no solo la mejor calidad de los alimentos a ofrecer sino también la cantidad recomendable en cada ración.

El que una adecuada nutrición durante los primeros años de vida va a ser esencial no sólo para el mejor crecimiento sino también para el oportuno desarrollo físico y mental de estos niños es un hecho incontrovertible. El estimular y facilitar unos buenos hábitos nutritivos va a ser una importante tarea a desarrollar. La salud del niño como del futuro adulto están en juego. Este es el objetivo de esta GUIA tan detalladamente elaborada.

Llama la atención del lector interesado la enorme riqueza en imágenes de todo lo expuesto. Valiosas fotografías a todo color, tanto de los alimentos recomendados como de los platos o envases en que han de ser ofrecidos al niño, enriquecen y facilitan con gran amenidad cuanto ha de ser tenido en cuenta.

La GUIA va a proporcionar los más adecuados alimentos en las cantidades o raciones recomendadas en cada comida. Su objetivo: conseguir el balance o equilibrio necesario entre los diferentes componentes alimenticios ofrecidos para cubrir las necesidades energéticas y nutritivas de los niños en este grupo de edad (1 – 4 años).

El tamaño de cada ración o comida ofrecida se basa en el valor medio calculado para estos niños. Algunos comerán más, otros menos. Sin embargo siempre será útil tener una idea clara de la calidad y cantidad medias de alimentos a preparar en cada jornada.

La GUIA va a ser de utilidad manifiesta no solo para los familiares y cuidadores del niño, sino muy especialmente para los responsables de los comedores escolares, profesionales clave de los alimentos a cocinar y servir en la cantidad y calidad requeridas.

Todo ello, como siempre, bajo a la autorizada supervisión del Peditra.

**Carlos Marina**

**Peditra y Médico Puericultor del Estado**



## In Memoriam

### Dr. Manuel Nieto Barrera (1934-2016)

Susana Roldán. *Neuropediatra.*

*H. Materno – Infantil (H.U. Virgen de las Nieves). Granada*

El pasado 29 de diciembre falleció el Dr. Manuel Nieto Barrera.

No resulta fácil para mí elaborar este reconocimiento que pretendo que más que un obituario sea un panegírico, no sólo por sus incontables méritos profesionales, ni por su categoría humana -de la que contamos con innumerables muestras-, sino por la estrecha relación profesional y más importante aún personal, así como el profundo cariño y respeto que me unían a él.

El resumen de los méritos del Dr. Nieto resulta muy extenso, por lo que nombraré sólo algunos de los hechos más relevantes de su vida profesional que explican, por sí solos, su papel dentro de la Neuropediatría, no sólo española, ya que trasciende sus fronteras.

Nació en Sevilla un 25 de abril de 1934 (en plena feria, buen comienzo para un sevillano orgulloso de su tierra). Se licenció en medicina con sobresaliente y se doctoró con sobresaliente cum laude. En la década de los 60, una beca le llevó a París durante varios años. Allí aprendió, colaboró y enriqueció las “fuentes” de la época de la neurología, neurofisiología y la neuropediatría, especialmente en el ámbito de la epilepsia, permitiéndole iniciar lo que sería su brillante carrera posterior.

Su labor científica es inmensa: centenares de publicaciones en las revistas más prestigiosas, autor de varios libros de neurología pediátrica y epilepsia infantil, así como decenas de capítulos en otros tantos textos de medicina, director de numerosas tesis doctorales, investigador principal en múltiples ensayos clínicos y proyectos de investigación, y participación en innumerables reuniones nacionales e internacionales representando a la neuropediatría española al más alto nivel.

Recibió numerosos premios en reconocimiento a la calidad científica de sus trabajos. Sólo a modo de ejemplo: nombramiento de Académico Corresponsal de la Real Academia de Medicina de Sevilla

Como docente, fue profesor colaborador de la cátedra de Pediatría y Puericultura y profesor de la Escuela Departamental de Puericultura de Sevilla entre 1966 y 1972, y profesor asociado de Pediatría en el Hospital Universitario Virgen del Rocío desde 1988 hasta 2003 cuando se jubiló. Desarrolló una intensa actividad docente para estudiantes

de medicina y residentes de pediatría y de otras especialidades que guardan relación con la neurología y sus áreas.

Desempeñó con su entusiasmo característico y entrega sin reservas una intensa actividad clínica, “a la cabecera del enfermo” como Jefe de la Unidad de Neuropediatría del Hospital Universitario Virgen del Rocío de Sevilla hasta su jubilación.

Pertenebió a numerosas sociedades científicas nacionales e internacionales de neuropediatría, epilepsia, neurología, neurofisiología y pediatría. En muchas de ellas fue nombrado miembro honorario (Academia Europea de Epilepsia, Sociedad Europea de Neurología Pediátrica) o socio de honor (Asociación Andaluza de Neurociencias del Desarrollo) y fue objeto de homenajes, menciones y premios como reconocimiento a su labor y prestigio (Sociedad Española de Neuropediatría, Sociedad Española de Epilepsia, Sociedad Andaluza de Epilepsia, ...).

El Dr. Nieto fue el alma, fundador y organizador de numerosas Sociedades y Asociaciones de carácter social, dedicadas a ayudar a los pequeños pacientes y a sus padres, colaborando desinteresadamente en ellas.

Por encima de todos estos méritos profesionales, me gustaría destacar que el Dr. Nieto ha sido uno de los “padres fundadores” de la Neuropediatría en nuestro país y, muy especialmente, el gran pilar de la neuropediatría andaluza, su creador e impulsor. Las actuales unidades de neuropediatría en las provincias andaluzas, en mayor o menor medida, han nacido y funcionan con reconocimiento nacional gracias a su liderazgo y magisterio. Ha sido el motor de la especialidad y el formador científico y referente humano que tenemos los que nos dedicamos a ello. Fue y seguirá siendo, ya que nos queda su legado, el MAESTRO de muchos de los neuropediatras actuales, especialmente de los andaluces.

Me reservo unas últimas letras de carácter más personal. Manolo Nieto ha sido uno de mis principales maestros, mi “padre neuropediátrico” y a él le debo gran parte de mis conocimientos y de la oportunidad de ejercer esta maravillosa profesión. Mis sentimientos hacia Manolo son tan profundos y entrañables que me resulta muy difícil no dejarme llevar por las emociones, que por otra parte a mí me resulta especialmente turbador expresar públicamente, aunque ese magnífico ser humano que fue se lo

merece y además él así lo quiso.

Lo conocí en el congreso de la SENEP de Valencia del año 1994 siendo R-2 de Pediatría. Lola Lluch nos presentó y se quedó charlando conmigo distendida y amiga. Me sorprendió lo agradable y cercano que resultaba; a fin de cuentas, yo leía y estudiaba artículos y libros que él había escrito. El cariño y afecto para con todos era un rasgo distintivo de su carácter.

Desde entonces he tenido la suerte de contar siempre con su apoyo (como cualquiera que se lo solicitara), Siempre dispuesto a facilitarme aprendizaje y formación. Característico era la explicación de las crisis epilépticas, que en su afán por enseñarnos las imitaba. Todos los que hemos sido sus alumnos hemos entendido realmente como era una crisis mioclonostática o versiva al ver a Manolo imitarlas: ¡entrañable y genial!

Me transmitió muchísimo conocimiento científico y aca-

démico, pero sobre todo me ofreció con su ejemplo lo que no debe olvidar un profesional de la medicina: inquietud científica, objetividad, rigor y precisión con la enfermedad, y exquisita humanidad con el paciente y su familia.

Tiempo después tuve el honor de considerarme su compañera y, sobre todo, de contar con su afecto (él así me lo hacía sentir) y eso es un privilegio que me llena de orgullo. Por encima de mi tristeza, me quedo con la alegría de haber tenido la suerte de conocer a un ser humano excepcional que deja este mundo un poquito mejor que se lo encontró.

MI MAESTRO, MI REFERENTE, MI AMIGO

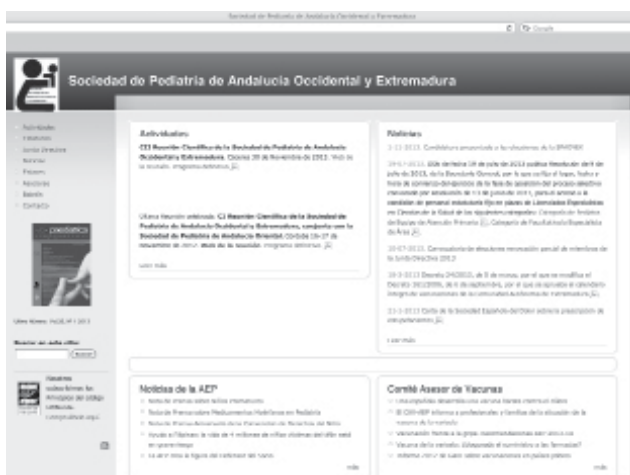Descanse en paz

*Roldán S. In memoriam Manuel Nieto Barrera  
(1934-2016). Rev Neurol 2017; 64:240*



## Visite Nuestra Página Web

Director de la Web: Dr. Jaime J. Cuervo Valdés



### A través de nuestra Web puede encontrar:

- Puede acceder a los resúmenes de los últimos números de Vox Paediatrica.
- También puede acceder a los números anteriores completos de Vox Paediatrica.
- Información sobre Congresos.
- Informe sobre Premios y Becas.
- Ofertas de trabajo.
- A través de nuestra Web tiene un amplio campo de conexiones.

Nuestra Web  
**www.spaoyex.es**



**BOLETÍN INFORMATIVO SPAO**  
**Volumen 10, nº 3, 2016**

PARA ACCEDER AL BOLETÍN DE LA  
SOCIEDAD DE PEDIATRÍA DE ANDALUCÍA ORIENTAL:  
<http://www.spaoyex.es/boletines/actual>

## Normas para la presentación de trabajos

La revista Vox Paediatrica es el órgano de expresión de las actividades científicas y profesionales de la Sociedad de Pediatría de Andalucía Occidental y Extremadura, y tiene como finalidad la publicación y divulgación de trabajos relacionados con la patología médica y quirúrgica del niño y del adolescente, así como de otros aspectos relacionados con su salud y calidad de vida.

La revista consta de las siguientes secciones:

- Originales
- Notas clínicas
- Revisiones
- Formación Continuada
- Cartas al director
- Otras secciones: Editoriales, Protocolos clínicos, Informes Técnicos, Crítica de libros, Conferencias y Artículos especiales y Comunicaciones a Congresos y Reuniones Científicas.

Las normas para la Presentación y estructura de los trabajos se pueden consultar en el siguiente enlace:

<http://spaoyex.es/content/normas-para-la-presentacion-de-trabajos-para-la-publicacion-en-la-revista-vox-paediatrica>

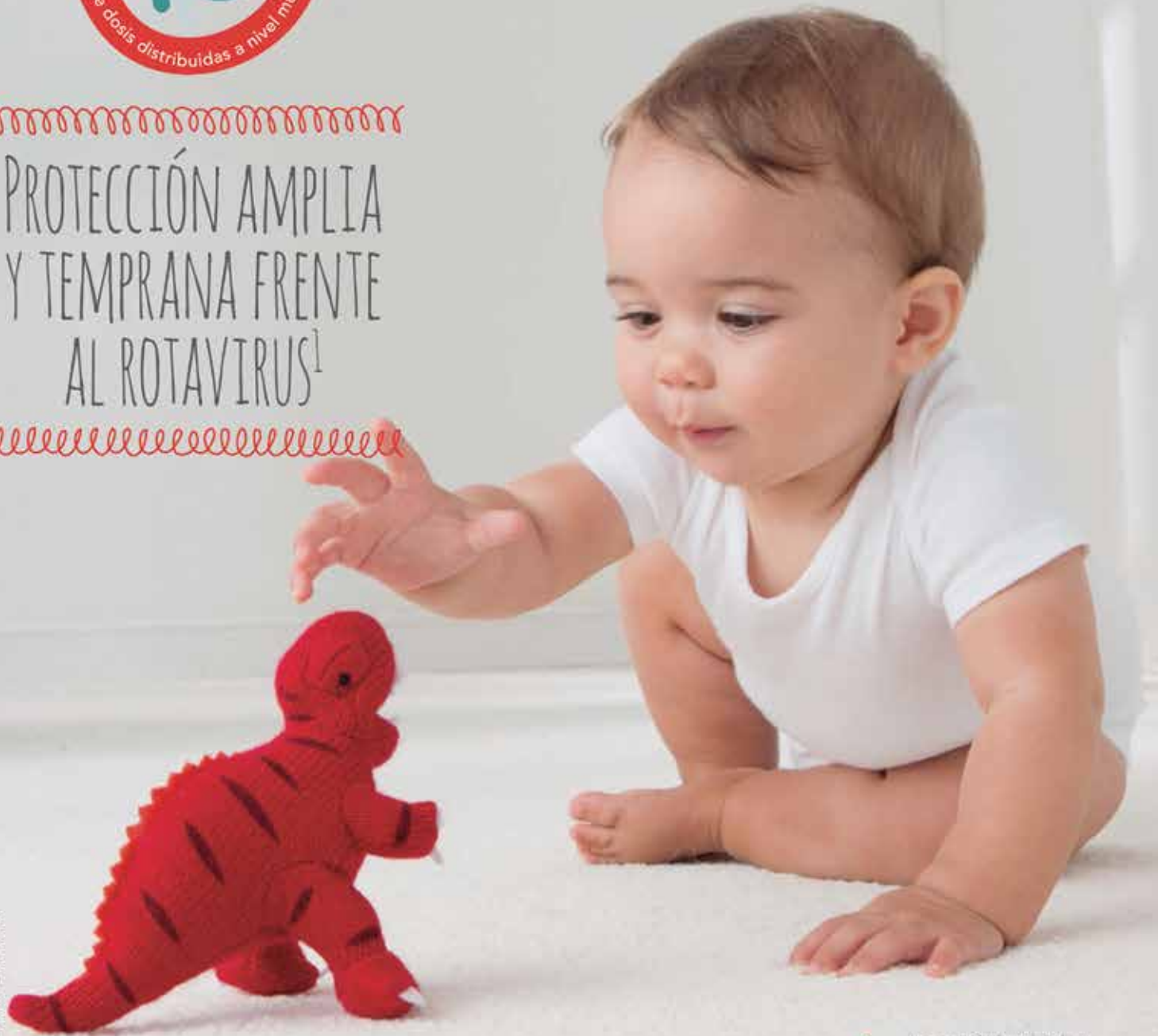Envío de originales: Los trabajos deben enviarse a los siguientes correos electrónicos:

- Dr. Del Pozo: [med007316@saludalia.com](mailto:med007316@saludalia.com)
- Dr. Coronel: [crislobalcoronel@gmail.com](mailto:crislobalcoronel@gmail.com)
- Dr. Espino: [rafaelespino@telefonica.net](mailto:rafaelespino@telefonica.net)



PAUTA DE 2 DOSIS ORALES<sup>1</sup>

PROTECCIÓN AMPLIA  
Y TEMPRANA FRENTE  
AL ROTAVIRUS<sup>1</sup>



ESP/R0170220/16 05/2016

Pueden notificarse las sospechas de reacciones adversas a la Unidad de Farmacovigilancia de GSK,  
telf. 918070301, fax 918075940, e-mail: [unidad.farmacovigilancia@gsk.com](mailto:unidad.farmacovigilancia@gsk.com)

 [www.centrodeinformacion-gsk.com](http://www.centrodeinformacion-gsk.com)  
902 202 700  
es-11@gsk.com

1. FT de Rotarix® 01/2016 GSK. 2. Agboton CH, Benninghoff B. Observing rotavirus vaccines deployment worldwide: lessons learned. 4th European Expert Meeting on Rotavirus Vaccination (EEROVAC). España 23-25 marzo 2015.



# FICHA TÉCNICA

**1. NOMBRE DEL MEDICAMENTO** Rotarix suspensión oral en aplicador oral precargado Vacuna antirrotavirus, viva **2. COMPOSICIÓN CUALITATIVA Y CUANTITATIVA** 1 dosis (1,5 ml) contiene: Cepa de rotavirus humano RIX4414 (vivos, atenuados)\* no menos de 10<sup>6.0</sup> CCID<sub>50</sub>. \* Producido en células Vero **Excipientes con efecto conocido** Este producto contiene 1.073 mg de sacarosa (ver sección 4.4). Para consultar la lista completa de excipientes, ver sección 6.1.

**3. FORMA FARMACÉUTICA** Suspensión oral. Rotarix es un líquido transparente e incoloro.

**4. DATOS CLÍNICOS 4.1 Indicaciones terapéuticas** Rotarix está indicada para la inmunización activa de niños entre las 6 y las 24 semanas de edad para la prevención de la gastroenteritis debida a una infección por rotavirus (ver secciones 4.2, 4.4 y 5.1). El uso de Rotarix debería estar basado en las recomendaciones oficiales. **4.2 Posología y forma de administración** **Posología** El esquema de vacunación consta de dos dosis. La primera dosis debe ser administrada a partir de las 6 semanas de edad. Debe haber un intervalo de al menos 4 semanas entre dosis. La pauta de vacunación debería ser administrada preferentemente antes de las 16 semanas de edad, pero debe estar finalizada a las 24 semanas de edad. Rotarix se puede administrar con la misma posología a niños prematuros de 27 semanas o más de gestación (ver secciones 4.8 y 5.1). En ensayos clínicos, se ha observado raramente que se escupa o regurgite la vacuna y en tales circunstancias, no se administró ninguna dosis de sustitución. Sin embargo, en el caso improbable de que un niño escupa o regurgite la mayor parte de la dosis de la vacuna, se puede administrar una única dosis de sustitución en la misma visita. Se recomienda que los lactantes que reciben una primera dosis de Rotarix completen el régimen de 2 dosis con Rotarix. No hay datos sobre la seguridad, inmunogenicidad o eficacia cuando se administra Rotarix como primera dosis y otra vacuna antirrotavirus como segunda dosis o viceversa. **Población pediátrica** No se debe utilizar Rotarix en niños mayores de 24 semanas de edad. **Forma de administración** Rotarix es sólo para uso oral. **Rotarix no debe inyectarse bajo ninguna circunstancia.** Para consultar las instrucciones de preparación o reconstitución del medicamento antes de la administración, ver sección 6.6. **4.3 Contraindicaciones** Hipersensibilidad al principio activo o a alguno de los excipientes incluidos en la sección 6.1. Hipersensibilidad después de una administración anterior de vacuna de rotavirus. Historia de invaginación intestinal. Sujetos con malformación congénita no corregida del tracto gastrointestinal que podría predisponer a una invaginación intestinal. Sujetos con inmunodeficiencia combinada grave (IDCG) (ver sección 4.8). Se debe posponer la administración de Rotarix en personas que padezcan enfermedades febriles agudas graves. La presencia de una infección leve no es una contraindicación para la vacunación. Se debe posponer la administración de Rotarix en sujetos que padezcan diarrea o vómitos.

**4.4 Advertencias y precauciones especiales de empleo** Se recomienda que la vacunación vaya precedida de una revisión de la historia clínica, en particular respecto a las contraindicaciones, y de una exploración física. No hay datos sobre la seguridad y eficacia de Rotarix en lactantes con trastornos gastrointestinales o con retraso en el crecimiento. La administración de Rotarix debería ser considerada con precaución en estos niños cuando, en opinión de su médico, la no administración de la vacuna entrañe un riesgo mayor. A modo de precaución, los profesionales sanitarios deben hacer un seguimiento de cualquier síntoma indicativo de invaginación intestinal (dolor abdominal grave, vómitos persistentes, heces con sangre, sensación de repleción abdominal, y/o fiebre alta) puesto que los resultados de los estudios observacionales de seguridad indican un aumento del riesgo de invaginación intestinal, principalmente en los 7 primeros días tras la vacunación frente a rotavirus (ver sección 4.8). Se debe advertir a los padres/tutores que notifiquen inmediatamente estos síntomas al profesional sanitario. Para sujetos con predisposición a la invaginación intestinal, ver sección 4.3. No se espera que las infecciones asintomáticas y ligeramente sintomáticas producidas por el VIH afecten a la seguridad o a la eficacia de Rotarix. Un ensayo clínico realizado en un número limitado de niños VIH positivos asintomáticos o ligeramente sintomáticos, no mostró problemas de seguridad aparentes (ver sección 4.8). Se deben valorar cuidadosamente los potenciales beneficios y riesgos de la vacunación antes de la administración de Rotarix a niños que padecen o se piensa que pueden padecer una inmunodeficiencia. Se sabe que el virus vacunal se excreta en heces después de la vacunación con un máximo de excreción alrededor del día 7. Se han detectado partículas del antígeno viral por ELISA en un 50% de las heces tras la primera dosis de la formulación liofilizada de Rotarix y en un 4% de las heces después de la segunda dosis. Cuando se analizaron estas heces respecto a la presencia de la cepa vacunal, sólo un 17% fueron positivas. En dos ensayos comparativos controlados, la eliminación de la cepa vacunal después de la vacunación con la formulación líquida de Rotarix fue comparable a la observada después de la vacunación con la formulación liofilizada de Rotarix. Se han observado casos de transmisión del virus vacunal excretado a contactos seronegativos de sujetos vacunados sin que se produzca ningún síntoma clínico. Rotarix debe administrarse con precaución a individuos que sean contactos próximos de sujetos inmunodeficientes, tales como sujetos con enfermedades cancerosas, o que sufran algún tipo de inmunodeficiencia o que reciban tratamiento inmunosupresor. Los contactos de niños recientemente vacunados deben cuidar su higiene personal (p.ej. lavarse las manos después de cambiar los pañales). Cuando se administre la serie de inmunización primaria en niños prematuros de ≤ 28 semanas de gestación y especialmente en aquellos con un historial previo de inmadurez respiratoria, se debe considerar tanto el riesgo potencial de apnea como la necesidad de monitorización respiratoria durante 48-72 horas. Como el beneficio de la vacunación es alto en este grupo de niños, la vacunación no se debe impedir ni retrasar. Puede no obtenerse una respuesta inmunitaria protectora en todos los vacunados (ver sección 5.1). Actualmente se desconoce el alcance de la protección que podría proporcionar Rotarix frente a otras cepas de rotavirus que no han circulado en los ensayos clínicos. Los ensayos clínicos a partir de los que se han derivado los resultados de eficacia fueron realizados en Europa, América Central y del Sur, África y Asia (ver sección 5.1). Rotarix no protege frente a la gastroenteritis producida por otros patógenos distintos de rotavirus. No hay datos disponibles sobre el uso de Rotarix en profilaxis post-exposición. **Rotarix no debe inyectarse**

**bajo ninguna circunstancia.** Esta vacuna contiene sacarosa como excipiente. Los pacientes con intolerancia hereditaria a la fructosa, malabsorción de glucosa o galactosa o insuficiencia de sacarasa-isomaltasa, no deben usar este medicamento. **4.5 Interacción con otros medicamentos y otras formas de interacción** Rotarix puede administrarse de forma concomitante con cualquiera de las siguientes vacunas monovalentes o combinadas [incluyendo vacunas hexavalentes (DTPa-HBV-IPV/Hib)]: vacuna antidiftérica, antitetánica y antipertussis de célula completa (DTPw), vacuna antidiftérica, antitetánica y antipertussis acelular (DTPa), vacuna anti-*Haemophilus influenzae* tipo b (Hib), vacuna antipoliomielítica inactivada (VPI), vacuna antihepatitis B (VHB), vacuna antineumocócica conjugada y vacuna antimeningocócica conjugada del serogrupo C. Los ensayos clínicos demuestran que no se ven afectados las respuestas inmunitarias ni los perfiles de seguridad de las vacunas administradas. La administración concomitante de Rotarix con la vacuna antipoliomielítica oral (VPO) no modifica la respuesta inmunitaria de los antígenos de polio. Aunque la administración concomitante de la vacuna antipoliomielítica oral (VPO) puede reducir ligeramente la respuesta inmunitaria a la vacuna antirrotavirus, en un ensayo clínico con más de 4.200 pacientes que recibieron Rotarix concomitantemente con VPO se demostró que se mantiene la protección clínica frente a gastroenteritis grave por rotavirus. No hay que restringir la ingesta de alimentos o líquidos por parte del lactante, ni antes ni después de la vacunación. **4.6 Fertilidad, embarazo y lactancia** Rotarix no está destinada para su administración en adultos. No hay datos de su administración durante el embarazo ni durante la lactancia. En base a la evidencia generada en ensayos clínicos, la lactancia materna no reduce la protección frente a la gastroenteritis por rotavirus conferida por Rotarix. Por tanto, puede continuarse la lactancia materna durante el período de vacunación. **4.7 Efectos sobre la capacidad para conducir y utilizar máquinas** No procede. **4.8 Reacciones adversas Resumen del perfil de seguridad** El perfil de seguridad que se presenta a continuación se basa en los datos de los ensayos clínicos realizados tanto con la formulación liofilizada como con la formulación líquida de Rotarix. En un total de cuatro ensayos clínicos, se administraron aproximadamente 3.800 dosis de la formulación líquida de Rotarix a aproximadamente 1.900 lactantes. Estos ensayos han mostrado que el perfil de seguridad de la formulación líquida es comparable al de la formulación liofilizada. En un total de veintitrés ensayos clínicos, se administraron aproximadamente 106.000 dosis de Rotarix (formulación liofilizada o líquida) a aproximadamente 51.000 lactantes. En tres ensayos clínicos controlados frente a placebo (Finlandia, India y Bangladés), en los que Rotarix se administró sola (la administración de las vacunas pediátricas sistemáticas fue escalonada), la incidencia y la gravedad de los acontecimientos solicitados recogidos 8 días después de la vacunación, diarrea, vómitos, pérdida de apetito, fiebre, irritabilidad y tos/goteo nasal no fueron significativamente diferentes en el grupo que recibió Rotarix cuando se comparó con el grupo que recibió placebo. No se observó un aumento en la incidencia o la gravedad de estos acontecimientos tras la administración de la segunda dosis. En un análisis conjunto de diecisiete ensayos clínicos controlados frente a placebo (Europa, Norteamérica, Latinoamérica, Asia, África), incluyendo ensayos en los que Rotarix fue coadministrada con vacunas pediátricas sistemáticas (ver sección 4.5), se consideró que las siguientes reacciones adversas (recogidas 31 días después de la vacunación) estaban positivamente relacionadas con la vacunación. **Tabla de reacciones adversas** Las reacciones adversas notificadas se listan de acuerdo a la siguiente frecuencia: Las frecuencias se notifican como sigue: Muy frecuentes (≥1/10) Frecuentes (≥1/100 a <1/10) Poco frecuentes (≥1/1.000 a <1/100) Raras (≥1/10.000 a <1/1.000) Muy raras (<1/10.000)

Sistema de clasificación de Órganos	Frecuencia	Reacciones adversas
Trastornos gastrointestinales	Frecuentes	Diarrea
	Poco frecuentes	Dolor abdominal, flatulencia
	Muy raras	Invaginación intestinal (ver sección 4.4)
	Frecuencia no conocida*	Hematoquecia
	Frecuencia no conocida*	Gastroenteritis con eliminación del virus vacunal en niños con inmunodeficiencia combinada grave (IDCG)
Trastornos de la piel y del tejido subcutáneo	Poco frecuentes	Dermatitis
Trastornos generales y alteraciones en el lugar de administración	Frecuentes	Irritabilidad
Trastornos respiratorios, torácicos y mediastínicos	Frecuencia no conocida*	Apnea en lactantes prematuros de ≤ 28 semanas de gestación (ver sección 4.4)



\*Debido a que estos acontecimientos se notificaron espontáneamente, no es posible estimar su frecuencia de forma fiable. **Descripción de reacciones adversas seleccionadas** Invaginación intestinal Los resultados de los estudios observacionales de seguridad realizados en varios países indican que las vacunas antirrotavirus conllevan un aumento del riesgo de invaginación intestinal, principalmente en los 7 primeros días tras la vacunación. Se han observado hasta 6 casos adicionales por cada 100.000 lactantes en EE.UU y Australia respecto a la incidencia basal de 33 a 101 casos por cada 100.000 lactantes (menores de un año de edad) por año, respectivamente. Se dispone de evidencia limitada de un menor incremento del riesgo tras la segunda dosis. No está claro si, con periodos de seguimiento más prolongados, las vacunas antirrotavirus afectarían a la incidencia global de la invaginación intestinal (ver sección 4.4). **Otras poblaciones especiales** Seguridad en niños prematuros En un ensayo clínico se administró la formulación liofilizada de Rotarix a 670 niños prematuros de 27 a 36 semanas de edad gestacional y se administró placebo a 100 niños con infección por VIH. El perfil de seguridad fue similar entre los niños que recibieron Rotarix y los que recibieron placebo. Notificación de sospechas de reacciones adversas Es importante notificar sospechas de reacciones adversas al medicamento tras su autorización. Ello permite una supervisión continuada de la relación beneficio/riesgo del medicamento. Se invita a los profesionales sanitarios a notificar las sospechas de reacciones adversas a través del Sistema Español de Farmacovigilancia de Medicamentos de Uso Humano, <https://www.notificaram.es>. **4.9 Sobredosis** Se han notificado algunos casos de sobredosis. En general, el perfil de acontecimientos adversos notificado en esos casos fue similar al observado tras la administración de la dosis recomendada de Rotarix. **5. PROPIEDADES FARMACOLÓGICAS 5.1 Propiedades farmacodinámicas** Grupo farmacoterapéutico: vacunas frente a la diarrea por rotavirus, código ATC: J07BH01 Eficacia protectora de la formulación liofilizada En los ensayos clínicos, se demostró la eficacia frente a la gastroenteritis producida por los genotipos más comunes de rotavirus G1P[8], G2P[4], G3P[8], G4P[8] y G9P[8]. Además, se ha demostrado la eficacia frente a los genotipos poco comunes de rotavirus G8P[4] (gastroenteritis grave) y G12P[6] (cualquier forma de gastroenteritis). Estas cepas circulan actualmente por todo el mundo. Se han realizado ensayos clínicos en Europa, Latinoamérica, África y Asia para evaluar la eficacia protectora de Rotarix frente a cualquier gastroenteritis y frente a gastroenteritis grave por rotavirus. La gravedad de la gastroenteritis se definió de acuerdo a dos criterios diferentes: la escala de 20 puntos de Vesikari, que evalúa el cuadro clínico de gastroenteritis por rotavirus de forma completa teniendo en cuenta la gravedad y la duración de la diarrea y los vómitos, la intensidad de la fiebre y la deshidratación, así como la necesidad de tratamiento o la definición de caso clínico según el criterio de la Organización Mundial de la Salud (OMS). La protección clínica se evaluó en la cohorte PP para la eficacia, que incluye a todos los sujetos de la cohorte PP para la seguridad que entraron en el periodo correspondiente de seguimiento de la eficacia. Eficacia protectora en Europa Un ensayo clínico realizado en Europa evaluó la administración de Rotarix de acuerdo a diferentes esquemas europeos (2, 3 meses; 2, 4 meses; 3, 4 meses; 3, 5 meses) en 4.000 sujetos. Tras dos dosis de Rotarix, la eficacia protectora de la vacuna observada durante el primer y el segundo año de vida se presenta en la siguiente tabla:

	1 <sup>er</sup> año de vida Rotarix N=2.572 Placebo N=1.302	2 <sup>o</sup> año de vida Rotarix N=2.554 Placebo N=1.294		
<b>Eficacia de la vacuna (%) frente a cualquier forma de gastroenteritis por rotavirus y frente a gastroenteritis grave por rotavirus [IC 95%]</b>				
Genotipo	Cualquier forma de gastroenteritis por rotavirus	Grave <sup>†</sup>	Cualquier forma de gastroenteritis por rotavirus	Grave <sup>†</sup>
G1P[8]	95,6 [87,9;98,8]	96,4 [85,7;99,6]	82,7 [67,8;91,3]	96,5 [86,2;99,6]
G2P[4]	62,0* [<0,0;94,4]	74,7* [<0,0;99,6]	57,1 [<0,0;82,6]	89,9 [9,4;99,8]
G3P[8]	89,9 [9,5;99,8]	100 [44,8;100]	79,7 [<0,0;98,1]	83,1* [<0,0;99,7]
G4P[8]	88,3 [57,5;97,9]	100 [64,9;100]	69,6* [<0,0;95,3]	87,3 [<0,0;99,7]
G9P[8]	75,6 [51,1;88,5]	94,7 [77,9;99,4]	70,5 [50,7;82,8]	76,8 [50,8;89,7]
Cepas con genotipo P[8]	88,2 [80,8;93,0]	96,5 [90,6;99,1]	75,7 [65,0;83,4]	87,5 [77,8;93,4]
Cepas de rotavirus circulantes	87,1 [79,6;92,1]	95,8 [89,6;98,7]	71,9 [61,2;79,8]	85,6 [75,8;91,9]
<b>Eficacia de la vacuna (%) frente a gastroenteritis por rotavirus que requieren atención médica [IC 95%]</b>				
Cepas de rotavirus circulantes	91,8 [84;96,3]		76,2 [63,0;85,0]	
<b>Eficacia de la vacuna (%) frente a gastroenteritis por rotavirus que requieren hospitalización [IC 95%]</b>				

Cepas de rotavirus circulantes	100 [81,8;100]	92,2 [65,6;99,1]
--------------------------------	----------------	------------------

<sup>†</sup> La gastroenteritis grave se definió como  $\geq 11$  puntos en la escala Vesikari \* Estadísticamente no significativo ( $p \geq 0,05$ ). Estos datos se deben interpretar con cautela. La eficacia de la vacuna durante el primer año de vida aumentó progresivamente junto con la gravedad de la enfermedad, alcanzando el 100% (IC 95%: 84,7; 100) para Vesikari  $\geq 17$  puntos. Eficacia protectora en América Latina Un ensayo clínico realizado en Latinoamérica evaluó Rotarix en más de 20.000 sujetos. La gravedad de la gastroenteritis (GE) se definió de acuerdo a los criterios de la OMS. La eficacia protectora de la vacuna frente a gastroenteritis grave por rotavirus (RV) que requirió hospitalización y/o rehidratación en un centro médico y la eficacia genotipo-específica de la vacuna después de dos dosis de Rotarix se presentan en la siguiente tabla:

Genotipo	Gastroenteritis grave por rotavirus <sup>†</sup> (1 <sup>er</sup> año de vida) Rotarix N=9.009 Placebo N=8.858	Gastroenteritis grave por rotavirus <sup>†</sup> (2 <sup>o</sup> año de vida) Rotarix N=7.175 Placebo N=7.062
	Eficacia (%) [IC 95%]	Eficacia (%) [IC 95%]
Todas las GE por RV	84,7 [71,7;92,4]	79,0 [66,4;87,4]
G1P[8]	91,8 [74,1;98,4]	72,4 [34,5;89,9]
G3P[8]	87,7 [8,3;99,7]	71,9* [0,0;97,1]
G4P[8]	50,8#* [0,0;99,2]	63,1 [0,7;88,2]
G9P[8]	90,6 [61,7;98,9]	87,7 [72,9;95,3]
Cepas con genotipo P[8]	90,9 [79,2;96,8]	79,5 [67,0;87,9]

<sup>†</sup> La gastroenteritis grave por rotavirus se definió como un episodio de diarrea con o sin vómitos que requirió hospitalización y/o rehidratación en un centro médico (criterio de la OMS) \* Estadísticamente no significativo ( $p \geq 0,05$ ). Estos datos se deben interpretar con cautela. # El número de casos, sobre los que se basaban los estimados de eficacia frente a G4P[8], era muy pequeño (1 caso en el grupo de Rotarix y 2 casos en el grupo placebo) Un análisis conjunto de los resultados de cinco ensayos de eficacia\*, ha mostrado una eficacia del 71,4% (20,1;91,1; IC 95%) frente a gastroenteritis grave por rotavirus (escala de Vesikari  $\geq 11$ ) causada por rotavirus del genotipo G2P[4], durante el primer año de vida. \* En estos ensayos, la eficacia estimada y los intervalos de confianza fueron respectivamente: 100% (-1.858,0;100, IC 95%), 100% (21,1;100, IC 95%), 45,4% (-81,5;86,6, IC 95%), 74,7 (-386,2;99,6 IC 95%). No se dispone de un valor estimado de la eficacia para el ensayo que falta. Eficacia protectora en África Un ensayo clínico realizado en África (Rotarix: N = 2.974; placebo: N = 1.443) evaluó la administración de Rotarix aproximadamente a las 10 y 14 semanas de edad (2 dosis) o a las 6, 10 y 14 semanas de edad (3 dosis). La eficacia de la vacuna frente a la gastroenteritis grave por rotavirus durante el primer año de vida fue del 61,2% (IC 95%: 44,0;73,2). La eficacia protectora de la vacuna (dosis agrupadas) observada frente a cualquier forma de gastroenteritis por rotavirus y frente a la gastroenteritis grave por rotavirus se presenta en la siguiente tabla:

Genotipo	Cualquier forma de gastroenteritis por rotavirus Rotarix N=2.974 Placebo N=1.443	Gastroenteritis grave por rotavirus <sup>†</sup> Rotarix N=2.974 Placebo N=1.443
	Eficacia (%) [IC 95%]	Eficacia (%) [IC 95%]
G1P[8]	68,3 [53,6;78,5]	56,6 [11,8;78,8]
G2P[4]	49,3 [4,6;73,0]	83,8 [9,6;98,4]
G3P[8]	43,4* [0,0;83,7]	51,5* [0,0;96,5]
G8P[4]	38,7* [0,0;67,8]	63,6 [5,9;86,5]
G9P[8]	41,8* [0,0;72,3]	56,9* [0,0;85,5]
G12P[6]	48,0 [9,7;70,0]	55,5* [0,0;82,2]
Cepas con genotipo P[4]	39,3 [7,7;59,9]	70,9 [37,5;87,0]
Cepas con genotipo P[6]	46,6 [9,4;68,4]	55,2* [0,0;81,3]
Cepas con genotipo P[8]	61,0 [47,3;71,2]	59,1 [32,8;75,3]

<sup>†</sup> La gastroenteritis grave se definió como  $\geq 11$  puntos en la escala Vesikari \* Estadísticamente no significativo ( $p \geq 0,05$ ). Estos datos se deben interpretar con cautela Eficacia mantenida hasta los 3 años de edad en Asia En un ensayo clínico realizado en Asia (Hong Kong, Singapur y Taiwan) (cohorte total vacunada: Rotarix: N = 5.359; placebo: N = 5.349) se evaluó la administración de Rotarix según esquemas diferentes (2, 4 meses de edad; 3, 4 meses de edad). Durante el primer año, desde las dos semanas tras la Dosis 2 hasta el primer año de edad, la notificación de gastroenteritis grave por rotavirus producida por los rotavirus salvajes circulantes fue significativamente menor en el grupo Rotarix en comparación con el grupo placebo (0,0% frente a 0,3%), con una eficacia vacunal del 100% (IC 95%: 72,2; 100). La eficacia protectora de la vacuna frente a la gastroenteritis grave por rotavirus hasta los dos años de edad después de dos dosis de Rotarix se presenta en la siguiente tabla:



# FICHA TÉCNICA

Eficacia hasta los 2 años de edad Rotarix N= 5.263 Placebo N= 5.256	
Eficacia vacunal (%) frente a la gastroenteritis grave por rotavirus (IC 95%)	
Genotipo	Grave†
G1P[8]	100,0 (80,8;100,0)
G2P[4]	100,0* (<0;100,0)
G3P[8]	94,5 (64,9;99,9)
G9P[8]	91,7 (43,8;99,8)
Cepas del genotipo P[8]	95,8 (83,8;99,5)
Cepas de rotavirus circulantes	96,1 (85,1;99,5)
Eficacia vacunal (%) frente a la gastroenteritis por rotavirus que requiere hospitalización y/o rehidratación en un centro médico [IC 95%]	
Cepas de rotavirus circulantes	94,2 (82,2;98,8)

† La gastroenteritis grave se definió como  $\geq 11$  puntos en la escala Vesikari \* Estadísticamente no significativo ( $p \geq 0,05$ ). Estos datos se deben interpretar con cautela Durante el tercer año de vida no hubo casos de gastroenteritis grave por rotavirus en el grupo Rotarix (N=4.222) frente a 13 casos (0,3%) en el grupo placebo (N=4.185). La eficacia vacunal fue del 100% (IC 95%: 67,5; 100,0). Los casos de gastroenteritis grave por rotavirus fueron producidos por las cepas de rotavirus G1P[8], G2P[4], G3P[8] y G9P[8]. La incidencia de gastroenteritis grave por rotavirus asociada a los genotipos individuales fue demasiado baja como para determinar la eficacia. La eficacia frente a la gastroenteritis grave por rotavirus que requiere hospitalización fue del 100% (IC 95%: 72,4; 100,0). **Eficacia protectora de la formulación líquida** Puesto que la respuesta inmunitaria observada después de 2 dosis de la formulación líquida de Rotarix fue comparable a la respuesta inmunitaria observada después de 2 dosis de la formulación liofilizada de Rotarix, los niveles de eficacia de la vacuna observados en la formulación liofilizada pueden ser extrapolados a los de la formulación líquida. **Respuesta inmunitaria** El mecanismo inmunológico por el cual Rotarix protege frente a gastroenteritis por rotavirus no está totalmente claro. No se ha establecido una relación entre respuesta de anticuerpos a la vacunación frente a los rotavirus y protección frente a gastroenteritis por rotavirus. La siguiente tabla muestra el porcentaje de sujetos inicialmente seronegativos frente a rotavirus (títulos de anticuerpos IgA < 20 U/ml) (mediante ELISA) con títulos de anticuerpos IgA séricos antirotavirus  $\geq 20$  U/ml de uno a dos meses después de la segunda dosis de vacuna o placebo tal y como se ha observado en diferentes ensayos con la formulación liofilizada de Rotarix.

Pauta	Ensayos realizados en	Vacuna		Placebo	
		N	% $\geq 20$ U/ml [IC 95%]	N	% $\geq 20$ U/ml [IC 95%]
2, 3 meses	Francia, Alemania	239	82,8 [77,5;87,4]	127	8,7 [4,4;15,0]
2, 4 meses	España	186	85,5 [79,6;90,2]	89	12,4 [6,3;21,0]
3, 5 meses	Finlandia, Italia	180	94,4 [90,0;97,3]	114	3,5 [1,0;8,7]
3, 4 meses	República Checa	182	84,6 [78,5;89,5]	90	2,2 [0,3;7,8]
2, 3 a 4 meses	Latinoamérica; 11 países	393	77,9% [73,8;81,6]	341	15,1% [11,7;19,0]
10, 14 semanas y 6, 10, 14 semanas (agrupadas)	Sudáfrica, Malawi	221	58,4 [51,6;64,9]	111	22,5 [15,1;31,4]

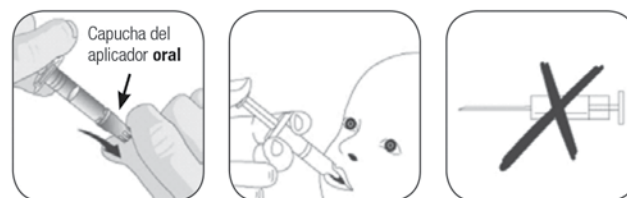En tres ensayos comparativos controlados, la respuesta inmunitaria generada por la formulación líquida de Rotarix fue comparable a la producida por la formulación liofilizada de Rotarix. **Respuesta inmune en niños prematuros** En un ensayo clínico realizado en niños prematuros, nacidos a las 27 semanas o más de gestación, se evaluó la inmunogenicidad de Rotarix en un subgrupo de 147 sujetos y se demostró que Rotarix es inmunogénico en esta población; un mes después de la segunda dosis de la vacuna, el 85,7% (IC 95%: 79,0;90,9) de los sujetos alcanzaron títulos de anticuerpos IgA anti-rotavirus en suero  $\geq 20$ U/ml (por ELISA). **Efectividad tras 2 dosis para prevenir la GERV que conlleva hospitalización**

Países Periodo (Edad)	Cepas Rango de edad	N \$ (casos/ controles)	Efectividad % [IC 95%]	Duración del seguimiento
<b>Estudios patrocinados por GSK</b>				
Bélgica 2008-2010 < 4 años	Todas 3-11 m $\geq 12$ m	160/198	90 [81; 95] 91 [75; 97] 90 [76; 96]	2,4 años
	G1P[8]	41/53	95 [78; 99]	
	G2P[4] 3-11 m $\geq 12$ m	80/103	85 [64; 94] 83 [11; 96] ‡ 86 [58; 95] ‡	
Brasil (Belém) 2008-2009 < 3 años	Todas 3-11 m $\geq 12$ m	249/249 £	76 [58; 86] 96 [68; 99] 65 [37; 81]	1 año
	G2P[4] 3-11 m $\geq 12$ m	222/222 £	75 [57; 86] 95 [66; 99] ‡ 64 [34; 81] ‡	

Brasil (Recife) 2006-2008 < 5 años	Todas 6-11 m $\geq 12$ m	ND §	ND 81 [47; 93] 5 [<0; 69] *	2,5 años
	G2P[4] 6-11 m $\geq 12$ m	61/424 §	ND 85 [54; 95] 5 [<0; 69]*	
	Todas 6-11 m $\geq 12$ m	ND †	ND 80 [48; 92] 41 [<0; 81] *	
	G2P[4] 6-11 m $\geq 12$ m	61/371 †	ND 83 [51; 94] 41 [<0; 81] *	
Singapur 2008-2010 < 5 años	Todas	136/272	84 [32; 96]	2 años
	G1P[8]	89/89	91 [30; 99]	
<b>Otros estudios</b>				
El Salvador 2007-2009 < 2 años	Todas 6-11 m $\geq 12$ m	251/770 £	76 [64; 84] ** 83 [68; 91] 59 [27; 77]	2,5 años

m: meses ND: no disponible § Número de casos no vacunados y completamente vacunados (2 dosis) y número de controles £ Efectividad de la vacuna calculada utilizando controles del entorno vecinal. § Efectividad de la vacuna calculada utilizando controles hospitalizados negativos al rotavirus † Efectividad de la vacuna calculada utilizando controles hospitalizados con infección aguda del tracto respiratorio \* Estadísticamente no significativo ( $P \geq 0,05$ ). Estos datos deben interpretarse con cautela. \*\* En sujetos que no recibieron la pauta de vacunación completa, la efectividad después de una dosis fue del 51% (IC 95%: 26;67) ‡ Datos obtenidos a partir de un análisis post-hoc **Impacto en la mortalidad** Los estudios de impacto realizados con Rotarix en Panamá, Brasil y Méjico en niños menores de 5 años de edad mostraron una reducción de la mortalidad por diarrea debida a cualquier causa que osciló entre el 22% y el 56% en el plazo de 2 a 3 años tras la introducción de la vacuna. **Impacto en la hospitalización** En un estudio de bases de datos retrospectivo realizado en Bélgica en niños de 5 años de edad y menores, el impacto directo e indirecto de la vacunación con Rotarix en la hospitalización relacionada con rotavirus osciló entre el 64% (IC 95%: 49;76) y el 80% (IC 95%: 77;83) dos años después de la introducción de la vacuna. Estudios similares realizados en Brasil, Australia y El Salvador mostraron una reducción del 59%, 75% y 81%, respectivamente. Además, tres estudios de impacto realizados en América Latina sobre la hospitalización por diarrea debida a cualquier causa mostraron una reducción entre el 29% y el 37% dos años después de la introducción de la vacuna. **NOTA:** los estudios de impacto no están encaminados a establecer una relación causal entre la enfermedad y la vacunación sino una relación temporal. Las fluctuaciones naturales de la incidencia de la enfermedad también pueden influir en el efecto observado a lo largo del tiempo. **5.2 Propiedades farmacocinéticas** No procede. **5.3 Datos preclínicos sobre seguridad** Los datos de los estudios no clínicos no muestran riesgos especiales para los seres humanos según los estudios convencionales de toxicidad a dosis repetidas. **6. DATOS FARMACÉUTICOS 6.1 Lista de excipientes** Sacarosa Adipato disódico Medio de Eagle Modificado por Dulbecco (MEDM) Agua estéril **6.2 Incompatibilidades** En ausencia de estudios de compatibilidad, este medicamento no debe mezclarse con otros. **6.3 Período de validez** 3 años. Una vez abierta, la vacuna debe usarse inmediatamente. **6.4 Precauciones especiales de conservación** Conservar en nevera (entre 2°C y 8°C). No congelar. Conservar en el embalaje original para protegerla de la luz. **6.5 Naturaleza y contenido del envase** 1,5 ml de suspensión oral en un aplicador oral precargado (vidrio tipo I) con un tapón del émbolo (goma butilo) y una capucha protectora (goma butilo) en tamaños de envase de 1, 5, 10 ó 25. Puede que solamente estén comercializados algunos tamaños de envases. **6.6 Precauciones especiales de eliminación y otras manipulaciones** La vacuna se presenta como un líquido transparente, incoloro, libre de partículas visibles, para administración oral. La vacuna está lista para ser utilizada (no se requiere reconstitución o dilución). La vacuna se administra **oralmente** sin ser mezclada con otras vacunas o soluciones. La vacuna se debe examinar visualmente para observar si existe alguna partícula extraña y/o variación del aspecto físico. En caso de apreciarse alguna de estas circunstancias, desechar la vacuna. La eliminación del medicamento no utilizado y de todos los materiales que hayan estado en contacto con él, se realizará de acuerdo con la normativa local. **Instrucciones para la administración de la vacuna:**

1. Quitar la capucha protectora del aplicador oral. 2. Esta vacuna es sólo para administración



oral. El niño debe estar sentado en posición reclinada. Administrar oralmente (es decir, dentro de la boca del niño hacia el interior del carrillo) todo el contenido del aplicador oral. 3. No inyectar. Desechar el aplicador oral vacío y la capucha en contenedores para residuos biológicos aprobados de acuerdo con las normativas locales. Desechar el aplicador oral vacío y la capucha en contenedores para residuos biológicos aprobados de acuerdo con las normativas locales. **7. TITULAR DE LA AUTORIZACIÓN DE COMERCIALIZACIÓN** GlaxoSmithKline Biologicals s.a. Rue de l'Institut 89 B-1330 Rixensart, Bélgica **8. NÚMERO(S) DE AUTORIZACIÓN DE COMERCIALIZACIÓN** EU/1/05/330/005 EU/1/05/330/006 EU/1/05/330/007 EU/1/05/330/008 **9. FECHA DE LA PRIMERA AUTORIZACIÓN/RENOVACIÓN DE LA AUTORIZACIÓN** Fecha de la primera autorización: 21/Febrero/2006 Fecha de la última renovación: 24/Enero/2011 **FECHA DE LA REVISIÓN DEL TEXTO** 14/01/2016 La información detallada de este medicamento está disponible en la página web de la Agencia Europea de Medicamentos <http://www.ema.europa.eu/>. **11. CONDICIONES DE PRESCRIPCIÓN Y DISPENSACIÓN** Con receta médica. No reembolsable por el Sistema Nacional de Salud. P.V.P. 90,06 € P.V.P. I.V.A. 93,66 €



**Imunoglukan**  
P4H

# DEFENSAS A EXAMEN

Imunoglukan® P4H ha demostrado clínicamente su eficacia para reducir las infecciones respiratorias de repetición (IRR).

Un estudio clínico a doble ciego realizado en niños con antecedentes de IRR puso de manifiesto que al utilizar Imunoglukan® P4H se consigue un incremento del 70% en el número de niños sin ninguna infección respiratoria frente al grupo control suplementado con Vitamina C.

% DE NIÑOS SIN NINGUNA INFECCIÓN RESPIRATORIA\*

Vitamina C (21%)

**+70%**

Imunoglukan® P4H (29%)

0 5 10 15 20 25 30 35 40

➤ El 88% de los niños experimentó una mejora con la utilización de Imunoglukan® P4H.

➤ Los procesos gripales y las infecciones de las vías bajas se redujeron en un 50%.

➤ Se apreció un incremento de las NK y poblaciones de linfocitos, demostrando una activación de la inmunidad humoral y celular.



30 CÁPSULAS  
CN 141318.9



SUSPENSIÓN ORAL 120 ML  
CN 141317.2

\*Ivanjak M, Marjan J, Benmeroua Z, Kobiljic J, Banovic P, Hrabicko M. Immunomodulatory effect of pleuran (glucan from Pleurotus ostreatus) in children with recurrent respiratory tract infections. [Int Immunopharmacol. 2013; 15(2):285-9.]



www.ordesa.es